44013/B

H. xxvii. b
19

Dr MICHAEL JAEGER.

53350

Die RESECTIONEN der Knochen

mit besonderer Berücksichtigung

der

von

Dr. Michael Jäger,
Professor der Chirurgie

ausgeführten derartigen Operationen.

Herausgegeben

von

Dr. Franz Ried,
Professor der Medicin, Director der chirurgischen Klinik des grossherzoglich sächsischen Landkrankenhauses zu Jena.

Mit dem Portrait Dr. M. Jägers und 2 Kupfertafeln.

Nürnberg.
Verlag von Conrad Geiger.
1847.

WELLCOME
HISTORICAL
MEDICAL
LIBRARY

Vorwort.

In diesen Blättern lege ich die Erfahrungen nieder, welche ich theils als Assistent meines unvergesslichen Lehrers und Freundes Michael Jäger, theils in meiner eigenen Praxis in Beziehung auf die Resectionen der Knochen gemacht habe. Die beträchtliche Anzahl derartiger Operationsfälle an sich, ihre Ausführung an fast allen Theilen des Skeletts, sowie die Erfolge derselben werden die Veröffentlichung hinlänglich rechtfertigen. Die Mittheilung dieser Operationen geschieht in systematischer Ordnung, indem unter gleichzeitiger Aufzählung der wichtigeren Fälle anderer Chirurgen die sämmtlichen am menschlichen Körper ausführbaren Resectionen abgehandelt und die zweckmässigsten Methoden der Ausführung angegeben werden. Es entspricht die Schrift daher einem bestehenden Bedürfnisse, indem seit dem Aufsaze M. Jägers in Rust's Handbuch der Chirurgie eine vollständigere Abhandlung dieser Operationen nicht wieder erschienen, obgleich sich in den unterdess verflossenen sechszehn Jahren die Zahl der Operationen ausserordentlich vermehrt hat.

Manchfache Ereignisse, unter denen meine Uebersiedlung an die Hochschule zu Jena oben an steht, haben die Erscheinung des Werkes mehr als billig verzögert; theils desshalb, theils wegen der in der letzten Abtheilung des Werks durch meine Entfernung vom Druckorte eingeschlichenen Druckfehler bitte ich um geneigte Entschuldigung.

Ich übergebe dem chirurgischen Publikum die Schrift in der Hoffnung, dass die in derselben enthaltenen Thatsachen den in Rede stehenden Operationen auch in Teutschland grössere Verbreitung verschaffen mögen.

Jena, im Mai 1847.

Ried.

Inhaltsverzeichniss.

Allgemeiner Theil. S.

Einleitung 3

I. Resectio ossium totalis 36

II. Resectio ossium partialis 45

1. Resectio in continuitate ossium . . . 45

A. Ausschneidung eines Knochenstücks aus der Oberfläche eines Knochens . . 45

B. Ausschneidung eines Knochenstücks aus der ganzen Dicke platter Knochen . . 51

C. Ausschneidung eines Knochenstücks aus der ganzen Dicke langer Knochen . . 59

2. Resectio in contiguitate ossium, Resection der Gelenke 64

Specieller Theil.

I. Resectionen der Knochen des Kopfes u. Stammes 101

I. Resectionen des Oberkiefers 101

II. Resectionen des Jochbeins 145

III. Resectionen des Unterkiefers 149

IV. Resectionen der Scheitelknochen . . . 210

V. Resectionen der Wirbelknochen 232

VI. Resectionen der Beckenknochen . . . 242

VII. Resectionen der Rippen 246

VIII. Resectionen des Brustbeins 258

IX. Resectionen des Schlüsselbeins 265

X. Resectionen des Schulterblatts 276

II. Resectionen der Knochen der Glieder . . 287

A. Resectionen der obern Gliedmassen . . . 287

S.

I. Resectionen des Schultergelenks . . . 288
II. Resectionen des Körpers des Oberarmknochens 317
III. Resectionen des Ellbogengelenks . . . 324
IV. Resectionen der Diaphysen d. Vorderarmknochen 345
V. Resectionen des Handgelenks 352
VI. Exstirpationen der Handwurzelknochen . . 366
VII. Resectionen der Gelenke zwischen Handwurzel und Mittelhand 370
VIII. Exstirpationen der Mittelhandknochen . . 372
IX. Resectionen der Diaphysen d. Mittelhandknochen 375
X. Resection des Metacarpo-Phalangen-Gelenks . 377
XI. Resectionen der Phalangen der Finger . . 380
B. Resectionen der untern Gliedmassen . . . 384
I. Resectionen des Hüftgelenks 385
II. Resectionen des Körpers des Ober-Schenkelknochens 397
III. Resectionen des Kniegelenks 406
IV. Resectionen der Diaphysen der Unter-Schenkelknochen 425
V. Resectionen des Fussgelenks 433
VI. Exstirpationen der Fusswurzelknochen . . 445
VII. Resectionen der Gelenke zwischen Fusswurzel und Mittelfuss 452
VIII. Exstirpationen der Mittelfussknochen . . . 454
IX. Resectionen der Diaphysen d. Mittelfussknochen 455
X. Resectionen des Metatarso-Phalangen-Gelenks 456
XI. Resectionen der Phalangen der Zehen . . 457

Erklärung der Abbildungen.

Tafel I. Resectionen des Unterkiefers.

Fig. 1 u. 2. Resectionen des mittlern Theils des Körpers des Unterkiefers. (Zu Operationsgeschichte 3. Seite 167).

Fig. 1. Ansicht der Ausdehnung des Krebsgeschwürs.

Fig. 2. Ansicht der Wunde nach erfolgter Exstirpation des Krebses und Resection des mittlern Theils des Unterkiefers.

a. Die durch die Naht vereinigten seitlichen Wunden.

b. Die neugebildete Unterlippe, mit welcher das Unterzungengewebe durch die Naht vereinigt ist.

c. Die Zunge.

Fig. 3 u. 4. Resection des ganzen Körpers des Unterkiefers. (Zu Operationsgeschichte S. 185).

Fig. 3. Seitenansicht des Krebsgeschwürs mit Anzeige der zur Wegnahme desselben geführten Schnitte.

Fig. 4. Ansicht nach vollendeter Operation.

a. Die durch die Naht vereinigten Wunden.

b. Neugebildete Unterlippe.

Tafel II. Resection des Kniegelenks. (Operationsgeschichte S. 414.)

Fig. 1. Abbildung des Operirten nach vollständiger Heilung.

Fig. 2. Abbildung der resecirten Gelenkenden von der innern Seite.
a. Gelenkende des Femur,
b. Gelenkende der Tibia.
c. Patella.

Fig. 3. Abbildung der durch Ankylose vereinigten Knochen von vorne.

Fig. 4. Abbildung von der innern Seite.
a. Unteres Ende des Femur.
b. Oberes Ende der Tibia.
c. Oberes Ende der Fibula.

Allgemeiner Theil.

Unter Resectionen der Knochen begreift man sämmtliche chirurgische Operationen, welche die Entfernung eines kranken Knochen oder eines kranken Theils eines Knochen unter Erhaltung der gesunden Weichtheile, namentlich der grössern Gefässe und Nerven bezwecken.

Nach dieser Definition zerfallen die Resectionen in zwei Hauptabtheilungen:

I. Die Ausschneidung eines ganzen kranken Knochen aus den Weichtheilen und den Gelenkverbindungen mit dem übrigen Scelette — Resectio ossium totalis — Exstirpatio ossium.

II. Die Aussägung kranker Knochenstücke aus einem Knochen — Resectio ossium partialis. Letztere zerfällt wieder in zwei Unterabtheilungen:

1) Die Entfernung kranker Stücke aus der Continuität der Knochen — Resectio ossium partialis catexochen — Resectio in continuitate ossium — Resectio extra articulos.

2) Die Entfernung der Gelenkenden eines oder sämmtlicher, ein Gelenk zusammensetzenden Knochen — Resectio ar-

ticulorum partialis oder Decapitatio ossium, und Resectio, Excisio oder Exstirpatio articulorum.

Die Krankheiten, welche im Allgemeinen Resectionen indiciren, sind:

entweder organische Krankheiten der Knochen, Knochenbrand und Knochenverschwärung, Knochenwucherungen und Knochenauswüchse, Afterbildungen in den Knochen u. s. w.

oder mechanische Verletzungen derselben, wie fremde Körper in den Knochen, complicirte Knochenbrüche und Verrenkungen, Pseudarthrosen u. s. w.

Caries der Knochen giebt unter den genannten organischen Krankheitszuständen wohl am häufigsten die Veranlassung zur Operation der Resection; und zwar sind es vorzugsweise die Resectionen der Gelenkenden, seltner die partiellen Excisionen kranker Stücke aus platten oder langen Knochen und totale Exstirpationen kurzer Knochen, welche durch dieselbe bedingt werden. Die wesentlichsten Puncte [1]), welche bei der Feststellung der Indication Würdigung und Beachtung verdienen, sind:

Der Zustand der Weichtheile;

die Ausbreitung der Caries und das gleichzeitige Vorhandensein mehrerer cariöser Stellen und

die Art der Caries.

Die Necrose der Knochen gibt als solche nur sehr selten Indicationen zur Resection; etwa nur tota-

---

1) Da wir dieselben weiter unten bei Abhandlung der Indicationen der Resection der Gelenkenden ausführlich zu besprechen haben, so genüge hier einstweilen deren einfache Aufzählung.

le Necrose kleinerer Knochen z. B. der Phalangen, Metacarpal- und Metatarsalknochen oder des Schlüsselbeins zur totalen Exstirpation derselben. Häufiger bedingt Necrose die partielle Resection, nemlich die Ausschneidung eines grösseren oder kleineren Stücks aus einer Wand eines Röhrenknochen zur Entfernung des in der Markhöhle eingeschlossenen Sequesters. — Strenge genommen sollte jedoch letztere nicht zu den Resectionen gerechnet werden, da sie nur einen Vorakt der eigentlichen Operation der Necrose darstellt [1]).

Die Knochengewächse (Osteophyten) und Knochenauswüchse (Exostosen) geben verhältnissmässig selten Veranlassung zu Resectionen, meist nur zur Resectio ossium partialis.

Die Geschwülste in den Knochen, wie einfache und zusammengesetzte Cystengeschwülste, fibröse Geschwülste und Enchondrome, Sarcome, Krebsgeschwülste und Markschwämme u. s. w. erfordern, wenn sie einen beträchtlicheren Umfang noch nicht erreicht haben, die Excision, welche bei den sogenannten bösartigen Geschwülsten nur im gesunden Knochengewebe ausgeführt werden darf; bei bedeutenderer Entwicklung, wenn sie auf einen Knochen (der entfernt werden kann, ohne dass die Functionen des Theils zu sehr leiden) beschränkt blieb, ist die Exstirpation des Knochens zu versuchen. Bei den bösartigen Geschwülsten, besonders bei dem Markschwamme, welcher am meisten Neigung wiederzukehren zeigt, gilt als allgemeine Regel, dass man an den Theilen des Scelettes, wo zwischen Resection und Amputation gewählt werden kann, letztere der ersteren vorzieht.

---

1) Man vergleiche Jäger in Rust's Handbuch der Chirurgie Art. Excisio ossium partialis. Bd. VI. p. 481.

Unter den mechanischen Verletzungen der Knochen sind es hauptsächlich die Fracturen, namentlich complicirte Schiefbrüche, comminutive Brüche in der Nähe von Gelenken oder kleinerer Knochen, welche zu verschiedenen Resectionen, sowohl in der Continuität der Knochen als in den Gelenken Anlass geben.

Complicirte, nicht einrichtbare Verrenkungen indiciren die Decapitation, und bei kleineren Knochen selbst die Exstirpation des luxirten Knochen.

Fremde Körper — Kugeln, abgebrochene spitze oder schneidende Instrumente — welche in einen Knochen eingedrungen sind und festsitzen, ohne auf die gewöhnliche Weise entfernt werden zu können, erfordern die Resection des den fremden Körper umgebenden Knochens u. s. w. —

Mehrere speciellere Indicationen übergehe ich hier und verweise auf die besonderen denselben gewidmeten Capitel.

Der zur Ausführung der verschiedenen Arten von Resectionen im Allgemeinen erforderliche Instrumentenbedarf ist etwa folgender:

I. Mehrere Messer und zwar gerade und convexe, meist ziemlich starke Scalpelle, ein geknöpftes Bisturi oder Scalpell, und ein kleines, gerad-convexes Amputationsmesser (ähnlich dem von Brasdor zum Circelschnitt angegebenen Messer);

II. Sägen von verschiedener Construction und Grösse. — Sie zerfallen in folgende Formen:

1. Die eigentlichen Sägen, wozu ich die Messer- und Handsägen, die Blattsägen und die Bogensägen verschiedener Grösse nebst den sogenannten Brückensägen von Hey, Thal u. s. w. rechne. Sie haben sämmtlich mit einander gemein, dass der Sägerand gerade oder leicht con-

vex ist, dass sie mittelst Hin- und Herziehens an einer Handhabe, die in derselben Richtung wie die Sägeklinge liegt, wirken, der Sägeschnitt daher eine gerade und gleichtiefe Furche darstellt.

Bei der Anwendung der grösseren Bogensägen oder Blattsägen bedarf man vollkommen freien Raum; sie können daher nur gebraucht werden zur Entfernung stärkerer Gelenkenden nach völliger Eröffnung der Gelenke durch Queer- und Längenschnitte oder nach einfachen Längenschnitten und Luxation des Knochens nach aussen. Dasselbe gilt im Allgemeinen von den kleineren Bogen- und Handsägen in Beziehung auf kleinere Knochen. Weniger Raum erfordern die Messersägen und die geraden oder leicht convexen Brückensägen. Die Weichtheile werden durch seitliches Abziehen oder einen hinter dem Knochen durchgeführten Holz- oder Lederspatel u. s. w. leicht vor Verletzungen geschützt.

Die Sägemaschinen von Scultet (Serra versatilis) und Stromeyer (eine Messersäge im Griffe durch einen Hebel bewegbar, mit Vorrichtungen zur Fixirung des Knochens) müssen hier, ihrer Wirkung nach, angereiht werden.

2. Die Scheibensägen. Hieher gehören die bekannten Sägen von
Machell, verbessert von Hedenus [1]), Ruft B. XIV. p. 739
Savigny [2]), Ruft p. 736 B. XIV.

---

1) Blasius akiurg. Abbild. T. II. f. 49.
Seerig Instrumentar. T. LXXVI. f. 19.

2) Seerig T. LXXVI. f. 20.

Griffith [1]), Kupf. 2 XXV p. 738.
Thal [2]), ——— p. 740
Gräfe [3]), ——— p. 741
Wachter [4]) u. s. w. [5]);

Ferner die neueren, weniger bekannten Instrumente von
Charrière,
Leguillou,
Martin und
Thacher.

Charrière's scie en molette besteht aus einem länglichen stählernen Gehäuse, welches oben in eine bequeme Handhabe ausläuft und am untern schmal zulaufenden Ende eine ziemlich grosse Sägescheibe enthält; im Innern des Gehäuses befindet sich eine Anzahl, von oben nach unten an Grösse abnehmender, in einander greifender Räder, deren oberstes durch eine Kurbel (an der einen Seite des Gehäuses) in Bewegung gesetzt der Sägescheibe die Rotationen mittheilt. Ein auf der, der Kurbel entgegengesetzten Seite befindli-

---

1) Blasius T. II. f. 50.
Seerig T. LXXIX. f. 25—28.
2) Seerig T. LXXIX. f. 21.
3) Blasius T. II. f. 51.
Seerig T. LXXIX. f. 31. 32.
4) Seerig T. XL. f. 15. 16.
5) Ausser den bisher genannten wurden noch von
Hübbe (Frorieps chir. Kupfertafeln CCLXXXV f. 1-6.)
Kittel (Fror. chir. Kpft. ibid. f. 10. 11. — Seerig LXXVII. f. 6—9.)
Hager (Seerig T. LXXVII. f. 19.)
Svitzer (Seerig T. LXXVI. f. 4.) u. s. w.
mehr oder minder ähnliche, meist unbrauchbare Sägen angegeben.

cher Stützstab dient zur Fixirung des Instruments.

Leguillou's scie en molette gleicht, einer vorliegenden kurzen Beschreibung zufolge [1]), dem Charrière'schen Instrumente vollkommen.

Martins Scheibensäge wird durch einen Trepanbaum bewegt; die nähere Beschreibung des Mechanismus derselben folgt weiter unten bei der Aufzählung der gleich construirten Glockensäge desselben Erfinders.

Thacher's Instrument gleicht einer hohlen federnden Zange, deren Arme gewechselt, grösser oder kleiner gewählt werden können. Der untere weibliche Arm dringt unter den Knochen und umfasst ihn; er hat eine Spalte, in welche die Scheibensäge eindringt, ohne die Dicke der Spalte überschreiten, daher ohne die unterliegenden Theile verletzen zu können. Die Sägescheibe hat ein bis zwei Zoll im Durchmesser und wird im obern Arm mittelst eines an ihrer beweglichen Achse befestigten, senkrechten Hebelarmes gedreht.

Bei sämmtlichen Scheibensägen geschieht die Trennung des Knochens durch die mittelst verschiedener Kurbelmechanismen bewirkten wiederholten Umdrehungen einer ganzen oder halben, sägeförmig gezähnten dünnen Stahlscheibe; die Sägelinie ist eine gerade, im mittleren Theile etwas vertiefte Furche. Die älteren Scheibensägen, die ursprünglich nur für die Durchsägung oder die Aussägung drei oder vierkantiger Stücke aus dünnen und oberflächlich gelegenen Knochenflächen

1) Schmidts Jahrbücher f. d. g. Med. Bd. VII. p. 251.

z. B. den Schedelknochen bei Fracturen und Impressionen, einer Wand eines Röhrenknochen, namentlich der Tibia bei Necrose bestimmt waren; zum Theil aber auch die neueren, eigens für die Resectionen erfundenen Instrumente entsprechen den Bedürfnissen bei diesen Operationen nur höchst unvollkommen; denn erstens erfordern dieselben einen unverhältnissmässig grossen Raum, (so bedarf man z. B. um einen Knochen von einem halben Zoll Dicke zu durchsägen, einer Sägescheibe von einem und einem halben Zoll Durchmesser), und können daher in einiger Tiefe gar nicht mehr angewendet werden; zweitens entbehren dieselben, mit etwaiger Ausnahme der Thacherschen Sägemaschine, der Stützstäbe zur Fixirung des Instruments und der Vorrichtungen zum Schutze der Weichtheile; die Sägen können daher, namentlich bei Durchschneidung compacter Knochen, von dem Operateur nicht völlig beherrscht werden und Verletzungen nahliegender Gebilde, der Haut, Muskeln u. s. w., der Hirnhäute bei Eröffnung der Schedelhöhle sind unvermeidlich.

Die Fälle, in denen die Anwendung der Scheibensägen zulässig seyn dürfte, beschränken sich auf die Durchsägung von Knochen, und auf die Aussägung drei- oder vierkantiger Stücke aus Knochen, welche unmittelbar unter der Haut liegen und in deren Nähe wichtige Organe sich nicht befinden. Doch auch in diesen Fällen werden sie durch die später anzuführende Heine'sche Kettensäge vollständig überflüssig gemacht.

3. Die Glockensäge von Martin. Dieses Instrument ist eine glückliche Modification der Scheiben-

säge und bietet für gewisse Fälle wesentliche Vortheile; es besteht aus einem gewöhnlichen, starken Trepanbaume, einer fast anderthalb Schuh langen Stahlstange, die nach oben durch eine Einfallsfeder mit der Oeffnung des untern Endes des Trepanbogens verbunden wird und nach unten durch ein Kugelgelenk mit einer zweiten, kürzeren Stahlstange articulirt, an welcher sich seitlich zwei Handhaben zur Leitung des Instruments befinden; an dem untern vierkantigen Ende der zweiten Stange werden die concaven — glockenförmigen — Sägen durch Schrauben befestigt. Diese eigenthümlichen Sägen differiren in der Grösse von etwa anderthalb bis zwei und drei Zoll Durchmesser, und bestehen aus halben Stahlkugeln, ganz ähnlich den Glocken in Wanduhren, welche am Rande sägeförmig gezähnt sind und in der Mitte einen vierkantigen Ausschnitt zur Befestigung an dem Ende der vierkantigen Stahlstange haben. Anstatt derselben können auch plane Sägescheiben angeschraubt werden, das Instrument hat aber dann keine Vorzüge vor einer gewöhnlichen Scheibensäge; dagegen bieten die concaven Sägen für bestimmte Fälle durch keine andere Säge erreichbare Vortheile. Ich habe nicht ermitteln können, ob diese Säge in Frankreich bereits an Lebenden angewendet worden sey; die Versuche, welche Jäger und ich am Cadaver mit derselben angestellt haben, sind sehr günstig ausgefallen. Bei der Anwendung der Glockensäge übernimmt der Assistent die Führung des Trepanbogens und der Operateur fasst den untern Theil des Instruments an den beiden Handhaben, um die Richtung des Sägeschnittes bestimmen zu können. Auf diese Weise ist man im Stande

grössere oder kleinere, ovale oder runde, mehr oder weniger convexe Stücke aus der Oberfläche dickerer Knochen herauszusägen. Die Glockensäge findet daher am zweckmässigsten ihre Anwendung, bei oberflächlicher Caries und breitaufsitzenden, flachen Exostosen; man erreicht durch dieselbe mittelst eines convexen Schnittes, was man durch die bisher aufgezählten Sägen nur mittelst wiederhohlter gerader Schnitte, (die Ausschneidung drei- oder vier- oder mehrkantiger Stücke) bezwecken kann. — Die Vorwürfe, welche dem Instrumente gemacht werden können, sind die etwas schwierige Handhabung, indem dasselbe bedeutenden Kraftaufwand fordert, um genau fixirt zu werden und die nicht ganz sichere Befestigung der Glockensägen an dem untern Ende der Stahlstange, wodurch, namentlich bei ihrer Anwendung in compakten Knochen und dem Gebrauche der grösseren concaven Sägen, das untere vierkantige Ende der Stange oder der vierkantige Ausschnitt der Glocke sich bald ausführen und die Säge unbrauchbar wird. Letzterem Fehler liesse sich jedoch durch eine zweckmässigere Befestigung leicht abhelfen.

4. Die Kreissägen.

Hieher zähle ich die zahlreichen Arten von Trephinen, Bogentrepanen und zusammengesetzten Trepanationsmaschinen. Alle diese Instrumente bestehen aus einem hohlen, sägeförmig gezähnten Cylinder und verschiedenen Vorrichtungen, denselben um seine Längenaxe zu bewegen. Es wird durch die wiederholten Umdrehungen dieser Sägen eine kreisförmige Sägelinie in dem Knochen gebildet, wodurch, wenn die ganze Dike des Knochens durchschnitten ist, das derge-

stalt umschriebene Knochenstück entfernt werden kann. —

Die Kreissägen gehören zu den ältesten chirurgischen Instrumenten und die ersten Resectionen, wie die des Sternums, des Schedels u. s. w. wurden mittelst dieser Instrumente vollzogen. Gegenwärtig sind dieselben bei den Resectionen durch zweckmässigere Instrumente verdrängt und finden höchstens noch Anwendung zur Entfernung kleiner necrotischer oder cariöser Stellen oder eingekeilter fremder Körper, wie Kugeln, abgebrochener stechender oder schneidender Waffen u. s. w. in platten Knochen, wie dem Schedel, Brustbeine, einer Wand eines Röhrenknochen u. s. w.

Die früher häufiger in Gebrauch gezogenen Exfoliationstrepane reihen sich hier an.

5. Die Kettensägen.

Hieher gehören

1) die Kettensäge von Aitken (bekannter unter dem Namen Jeffray's). Sie besteht aus einer Reihe ovaler, an dem einen Längenrande sägeförmig gezähnter Glieder, ähnlich zusammengesetzt wie die Ketten der Uhrwerke. An beiden Enden der Sägekette können dünne, runde Stahlstäbe, an welchen sich Queerhölzer als Handgriffe befinden, eingehängt werden. Um das Instrument hinter einem Knochen wegführen zu können, wird die eine dieser Handhaben ausgehängt und dafür eine stumpfe, leicht gebogene Nadel eingefügt. Die Durchsägung des Knochen geschieht durch Hin- und Herziehen der Säge an beiden Handgriffen, von innen nach aussen und die Führung derselben erfordert einige Vorsicht, da sie sich leicht einklemmt und bei gewaltsamen Befreiungs-

versuchen ebenso leicht abreisst. Es muss daher bei ihrer Anwendung immer eine zweite Sägekette vorräthig seyn.

Die Kettensäge passt zur Durchsägung cylindrischer, dünner und nicht sehr harter Knochen, namentlich solcher, die nahe an andern Knochen liegen, der Metacarpal- und Metatarsalknochen, der Fibula, Ulna, des Radius, der Rippen u. s. w., wird aber durch das folgende Instrument entbehrlich gemacht.

2) B. Heine's Kettensäge — Osteotom[1]) — besteht aus einer in sich geschlossenen Kettensäge, welche um eine elliptische Fläche gelegt ist und in dieser Bahn durch Rad und Kurbel bewegt wird.

Das eigentliche Instrument (ohne die verschiedenen Anhänge) gleicht einem breiten, zweischneidigen stumpfspitzigen Messer oder einer zweischneidigen Blattsäge und besteht aus vier Haupttheilen:

a) Der obere Theil oder Handgriff wird von einer mittleren, stählernen Platte und zwei, aussen convexen, innen ausgehöhlten Hornschalen gebildet und ist so stark, um mit voller Faust gefasst werden zu können.

---

1) Man vergleiche unter anderen die Beschreibungen des Instruments in

v. Gräfe's und v. Walther's Journal Bd. XVIII. H. 1.

Casper's Wochenschrift 1833 Nr. 2. und 1836 Nr. 25.

Oken's Isis 1833 H. 3.

Schmidt's Jahrb. B. I. p. 409.

Rust's Handbuch der Chirurgie Bd. XIV. p. 743.

Noodt, das Osteotom und seine Anwendung. München 1838 u. s. w.

und die Abbildungen in der ang. Abh. Noodt's und in Seerig's Instrumentar. T. LX. f. 1.

b) Der mittlere Theil, das Gehäuse, welcher zwischen zwei gefensterten Stahlplatten ein messingenes, durch eine Kurbel drehbares, gezähntes Rad zur Bewegung der Kettensäge und eine Zugschraube zur Verlängerung und Verkürzung des untern Theils des Instruments (somit zur Spannung und Erschlaffung der Sägekette) enthält.

c) Der untere Theil, die Spitze oder Klinge, der Sägeträger u. s. w. ist eine pyramidale, unten zugerundete Stahlplatte, welche im Rande eine Furche für die Vorsprünge der Kettensäge enthält und durch die angeführte Zugschraube mit dem mittleren Theile des Instruments verbunden ist.

d) Die biegsame oder bewegliche Schneide des Instruments wird von einer Kettensäge gebildet, welche durch zwei Häckchen an dem einen, und Stifte an dem andern Endgliede in sich geschlossen werden kann. Sie besteht, ähnlich wie die Jeffray'sche Säge, aus ovalen, von zwei Stahlplättchen gebildeten Gliedern, welche mittelst dazwischen liegender einfacher Plättchen durch Niethen beweglich verbunden sind. Auf diese Weise liegen immer drei Stahlplättchen neben einander und da jedes derselben eigens gezähnt ist, so entsteht eine dreifache Reihe von Sägezähnen, wodurch die Säge eine eigenthümliche Schärfe erhält. Die Verbindungsplättchen bilden nach innen rundliche Vorsprünge, mittelst deren die Sägekette in die Zähne des Bewegungsrades eingreift und in der Furche des untern Theils des sogenannten Sägeträgers läuft. Der übrige Theil der Säge liegt

frei, wird nur durch eingeschnittene oder durchlöcherte Queerbalken, welche am obern Theil des Sägeträgers vorspringen, in seiner Richtung und durch die Zugschraube gespannt erhalten.

Die für bestimmte Fälle unumgänglich nothwendigen Zugaben des Instrumentes sind:

Der Stützstab. Er besteht aus einer Queerplatte zum Aufsetzen des äussern Ballens der linken Hand und drei Gliedern, wovon das untere Stück nach unten in eine scharfe Bohrspitze endet, welche für bestimmte Fälle mit einem messingenen Fusse bekleidet werden kann; mit dem mittleren Gliede articulirt dasselbe durch ein Kugelgelenk. Das mittlere Stück ist hohl, um einen langen Fortsatz des oberen Gliedes aufzunehmen, der durch eine Stellschraube in der erforderlichen Länge festgestellt werden kann. Das obere Stück ist mit der Stützplatte durch ein einfaches Gelenk, mit dem Gehäuse durch zwei, seitlich bewegliche Kloben verbunden.

Durch diese Einrichtung erhält der Stützstab bei gänzlicher Sicherheit und Festigkeit die nöthige Beweglichkeit nach jeder Richtung hin.

Die Sägedecker sind zwei [1]), in ihrem untern Theile nach der abgerundeten Spitze des Sägeträgers gekrümmte und geknöpfte Stahlstäbe, wovon der eine, im übrigen Theile gerade, in den Oeffnungen der aus dem obern Theile des Sägeträgers vortretenden Queerbalken läuft und die vordere Häfte der

1) Den älteren Instrumenten Heine's war eine grössere Anzahl verschieden geformter Decker beigegeben.

Säge deckt, während der andere, welcher in einem besondern seitlich beweglichen und stellbaren Kloben an der einen Seite des Sägeträgers läuft und gekniet ist, die hintere Hälfte der Säge deckt. Beide können mittelst zweier eingehängter Spanner und einem Federzuge im Innern des Handgriffs (dessen Kurbel sich am obern innern Theile desselben befindet) angezogen und durch einen Drücker am obern vordern Ende des Handgriffs wieder nachgelassen und ausgehängt werden. Diese Vorrichtungen dienen, sowohl den zu durchsägenden Knochen zu umfassen und zu fixiren als die Schneide der Säge zu decken und Verletzungen der Weichtheile durch dieselbe zu verhindern.

Der Massstab wird gewöhnlich nur angewendet, wenn Knochen, welche wichtige Organe einschliessen z. B. die Schedelknochen, das Sternum durchsägt werden sollen. Er wird in denselben Kloben, welcher für den geknieten Sägedecker bestimmt ist, eingefügt und dient, da er beim allmähligen Eindringen der Säge in den Knochen entsprechend weit über den obern Rand des Klobens hinaustritt, zur einfachen und sichern Angabe der Tiefe, bis zu welcher die Säge in den Knochen eingedrungen ist.

Ausserdem sind dem Instrument anstatt des früheren Kettenmessers noch drei verschieden grosse, gekrümmte, stumpfe aber scharfrandige, aussen convexe, innen gerinnte, gestielte Hacken, welche zur leichten und bequemen Abtrennung des Periosts des zu durchsägenden Knochens dienen und ein plattes, unten spitz

zulaufendes und hackenförmig umgebogenes Stahlstäbchen, welches als Sonde gebraucht wird, beigegeben.

Die Anwendung des Osteotoms geschieht auf folgende Weise:

Der Handgriff des Instruments wird mit der vollen linken Hand so umfasst, dass der Daumen auf dem oberen Ende desselben und der Ulnarrand der Mittelhand auf der Platte des Stützstabs aufliegt, wobei die Seite des Instruments, an welcher der Stützstab befestigt ist, nach aussen, die Seite, an welcher die Kurbel sich befindet, nach innen gegen den Operateur gewendet seyn muss; der im untern Gelenke festgestellte Stützstab und die Spitze des Sägeträgers werden, gerade nach unten gerichtet, auf den Knochen aufgesetzt. Während der Stützstab, durch Druck des Ballens der Hand auf dessen Platte, fest gegen den Knochen angedrückt und die Spitze des Sägeträgers durch gelinden Druck des Daumens auf die obere Fläche des Handgriffs mit der Oberfläche des Knochens in Berührung gebracht ist, wird die Sägekette durch Drehung der Kurbel (mit der rechten Hand) in Bewegung gesetzt.

Es entsteht auf diese Weise eine gerade, die Horizontalfläche des Knochens im rechten Winkel schneidende Sägelinie, welche, indem man das Instrument durch Bewegungen der Hand im Gelenke in einen mehr oder weniger spitzen Winkel mit dem Stützstabe bringt, verlängert oder durch leichten Druck des Daumens auf den obern Theil des Handgriffs beliebig tief gemacht werden kann. Eine

die Horizontalfläche des Knochens unter einem mehr oder weniger spitzen Winkel schneidende Sägelinie erhält man, durch schiefe Aufsetzung des Instruments, nachdem das untere Stück des Stützstabs mit dem obern Theile in einen mehr oder weniger stumpfen Winkel gestellt und im rechten Winkel auf die Knochenoberfläche aufgesetzt worden.

Um Kreisschnitte zu bilden, ist das Verfahren im Allgemeinen dasselbe; das Instrument ist in diesem Falle einem Zirkel zu vergleichen: der Stützstab stellt den feststehenden centrischen Schenkel dar, während die Spitze des Sägeträgers den Abschnitt eines Kreises beschreibt. Durch mehr oder weniger winkliche Stellung und Aufsetzung des untern Stücks des Stützstabs lässt sich der Halbmesser des Kreises willkührlich vergrössern und verkleinern.

Soll eine gerade oder krumme Sägelinie durch die ganze Dicke eines platten Knochen z. B. des Sternums, der Schedelknochen, geführt werden, so muss man, um Verletzungen der unter dem Knochen liegenden fibrösen Häute u. s. w. zu verhüten, sich eines Sägedeckers bedienen. — Wenn der ganze Sägeschnitt bis zu einer gewissen Tiefe geführt ist, so wird unter Anwendung des Massstabs und öfterem Sondiren der Knochen an einer Stelle in einer Ausdehnung von einer halben Linie durchschnitten; durch die hackenförmige Sonde wird die Oeffnung im Knochen so viel erweitert, dass das Knöpfchen des Sägedeckers eingebracht werden kann, unter dessen Schutze (indem man den durch Federzug und Spanner

straff angezogenen Decker fest gegen die untere Fläche des Knochens andrückt) der Knochen in der vorgezeichneten Sägelinie durchschnitten wird.

Bei der Durchsägung von Röhrenknochen u. s. w. ist der Stützstab meist entbehrlich, dagegen bedient man sich eines, oder wenn die Durchschneidung zwischen den Weichtheilen in einiger Tiefe vor sich gehen soll, der beiden Sägedecker. — Nachdem mittelst der schneidenden Hacken das Periost an der zu durchsägenden Stelle rings vom Knochen abgetrennt ist, wird das mit den Deckern versehene Osteotom auf den Knochen gesetzt, beide Decker in der von den Hacken gemachten Furche um den Knochen geführt und mittelst des Federzugs straff angezogen. Auf diese Weise wird der Knochen durch die beiden Decker gegen die Spitze der Säge, die man nun einwirken lässt, fixirt. Von Zeit zu Zeit, je nachdem die Säge in den Knochen eingedrungen ist, werden die losgewordenen Decker wieder angezogen. — Bei der Durchsägung von Knochen, welche breiter sind als der Sägeträger, muss die Spitze des Instruments vor- und rückwärts geneigt werden, damit die Durchsägung des Knochens gleichmässig geschehe.

In Fällen, wo man bei hinreichend grosser Wunde weder Verletzungen der den Knochen bedeckenden Weichtheile, noch unter dem Knochen gelegener Organe zu fürchten hat, kann das Osteotom ohne Zuziehung des Stützstabs oder der Decker angewendet werden: Man setzt die Spitze des Instruments, indem man den Griff gegen die Brust neigt, unter einem

mehr oder weniger spitzen Winkel auf den Knochen und führt dieselbe, unter Drehung der Kurbel und Benützung eines Theils der hintern Sägeschneide allmählig gegen sich.

Dies sind im Allgemeinen die Typen der Anwendung des Osteotoms; durch die verschiedene Combination derselben entsteht eine unendliche, den Umständen jedes einzelnen Falles entsprechende Manchfaltigkeit der Leistungen des Instruments, die sich etwa folgender Weise eintheilen lassen:

1) Einfache gerade oder krumme, mehr oder weniger tiefe Incisionen in Knochen;
2) Abtragungen oberflächlicher dünnerer oder dickerer Lagen eines Knochen durch wiederholte parallele Einschnitte, wobei die stehenbleibenden Wände zuletzt ebenfalls mit der Säge weggenommen werden;
3) Durchsägung dünner oder dicker Knochen und deren Fortsätze und Gelenkenden, bei verhältnissmässig kleiner Operationswunde, vollkommener Sicherung der Weichtheile vor Verletzungen und selbst an Stellen, welche den übrigen Sägen unzugänglich sind u. s. w.
4) Abtragung vorstehender Knochenpartien durch einen Queerschnitt oder durch zwei oder mehrere schiefe convergirende Schnitte u. s. w. unter gleichen Verhältnissen.
5) Ausschneidung verschieden geformter Stücke aus platten Knochen, ohne Gefahr unterliegende wichtige Organe zu verletzen, z. B. drei-, vier- oder mehrseitiger Stücke durch drei, vier und mehrere unter verschiedenen Winkeln auf einander treffender gerader Schnitte; elliptischer Stücke durch zwei bogenförmige Schnitte;

halbmondförmiger Stücke durch die Verbindung eines bogenförmigen mit einem geraden oder kleineren bogenförmigen Schnitte u. s. w.

6) Ausschneidung verschieden geformter Stücke (z. B. keilförmiger, pyramidaler, prismatischer u. s. w.) aus dicken oder langen Knochen.

Das Osteotom entspricht somit, wie aus dieser möglichst kurzgefassten und keineswegs gänzlich erschöpfenden Uebersicht seiner manchfachen Leistungen hervorgeht, vollkommen der Absicht des Erfinders: ein Instrument zu geben, welches für alle Operationen an den Knochen dieselbe Freiheit, Sicherheit und Schnelligkeit gestattet, wie das Messer für die der Weichtheile. Man kann daher, wenn man die für einfachere Resectionen vollkommen ausreichenden geraden Sägen (Bogen-, Blatt- und Messersägen) ausnimmt, mittelst des Osteotoms die schwierigeren Resectionen in der Contiguität und alle Resectionen in der Continuität der Knochen ausführen und es werden dadurch sämmtliche zusammengesetzte Sägemaschinen, deren verschiedene Arten immer nur gewissen Fällen und meist unvollkommen entsprechen, überflüssig und entbehrlich gemacht.

Solchen Behauptungen gegenüber könnte es auffallend erscheinen, dass das Osteotom noch nicht allgemeineren Eingang in die chirurgische Praxis gefunden hat [1]). Das Instrument theilt

---

1) Einer brieflichen Mittheilung Professor Heine's zufolge sind bis jetzt, so weit die Fälle demselben bekannt wurden, über zweihundert Resectionen mit dem Osteotome gemacht worden; allein es lässt sich wohl denken, dass deren weit mehr damit ausgeführt worden sind, indem ei-

aber nur das gleiche Loos mit den Operationen, für welche es bestimmt ist.

Zwei Vorwürfe sind es vorzüglich, welche dem Instrumente gemacht werden, nemlich die complicirte Construction und die Schwierigkeit der Handhabung desselben. —

Was den ersten dieser Vorwürfe betrifft, so ergiebt sich zwar aus der vorangehenden Beschreibung des Instruments, dass dasselbe höchst kunstreich zusammen gesetzt ist; es konnte aber, wenn die manchfaltigen angegebenen Wirkungen möglich werden sollen, eine grössere Vereinfachung, als Heine seinen neueren Instrumenten gegeben hat, nicht erzielt werden. Der Mechanismus der eigentlichen Knochensäge ist übrigens höchst einfach, einfacher sogar als die Einrichtung der meisten Scheibensägen. Die angeblich so complicirte Structur ist daher wohl nur durch die verschiedenen Zugaben, den Stützstab, den Massstab, die Sägedecker u. s. w. bedingt; da aber keine derselben überflüssig ist, vielmehr jede einem bestimmten Zwecke entspricht, und daher nie alle gleichzeitig, sondern meist nur eine, höchstens zwei zusammen angewendet werden können, so ist die Furcht vor dem allzu sehr complicirten Mechanismus nur eine eingebildete, um so mehr, als gerade diese Zugaben es sind, welche die Wirkungen des Instruments sichern und so weit als möglich gefahrlos machen.

---

ne grössere Anzahl Exemplare des Osteotoms nur allein von dem Erfinder in die Welt gesendet wurden, derer nicht zu gedenken, die anderwärts nachgemacht zur Anwendung kamen.

Den zweiten Vorwurf, die Schwierigkeit der Handhabung, theilt das Osteotom mit allen wichtigeren Instrumenten der Chirurgie.

Das Osteotom Heine's wurde, mehr oder weniger modificirt, von Scheinlein, Schnetter und Wickert in München und Anderen nachgemacht. Von Andern wurden Vereinfachungen desselben versucht; als eine solche, keineswegs aber als eine Verbesserung ist

3) Sahlfelder's [1]) Kettensäge zu betrachten; sie besteht aus einer Sägekette, welche sich um zwei metallene Scheiben von verschiedenem Durchmesser dreht. Beide Scheiben stehen etwa neun Zoll von einander und sind durch eiserne Stäbe mit einander verbunden, welche oberhalb der grösseren Scheibe sich in einen Griff fortsetzen, der mit Holz umgeben ist. Durch eine an der grössern Scheibe befindliche Kurbel wird diese, mittelbar auch die andere, jede um ihre Achse und dadurch die Kettensäge um beide Scheiben gedreht.

III. Knochenscheren und schneidende Knochenzangen verschiedener Form und Construction. Mittelst derselben werden gewöhnlich die nach der Anwendung der Säge zurückgebliebenen Knochensplitter entfernt, können aber auch Knochenfortsätze und dünne Knochen von vorzugsweise schwammiger Structur wie Rippen, Metacarpal- und Metatarsalknochen u. s. w. durchschnitten werden. Die dadurch entstandene Knochenwunde ist jedoch nie eine reine, sondern meist gequetscht

---

1) Clarus und Radius Beiträge zur prakt. Heilkunde. I. 362.

und enthält grössere oder kleinere Splitter, wodurch Veranlassung zu nachträglichen necrotischen Exfoliationen gegeben wird.

Von den Knochenzangen sind die grösseren Arten bei den Resectionen gänzlich unanwendbar; von den kleineren passen nur diejenigen, welche, entweder wie die Zangen von Solingen [1]), David [2]), Liston [3]), Velpeau eine mit den Griffen mehr oder weniger parallele Schneiderichtung haben oder unter den Zangen, deren Schneiderichtung mit den Griffen einen rechten Winkel bildet, diejenigen, bei welchen die Schneidebranchen längere oder kürzere seitliche Fortsätze übergehen, wie dies bei den von Scultet [4]) und Perret [5]) angegebenen der Fall ist.

Die älteren Knochenscheren, welchen sämmtlich der Uebelstand gemein ist, dass man sich, wegen der Stärke der Scherenblätter dem Knochen nicht so, wie man wünscht, nähern kann, werden durch die von Zeis [6]) angegebene, weniger durch Druck als durch Zug wirkende Knochenschere, überflüssig gemacht.

---

1) Solingen Wundarznei. Frankf. a. O. 1693 T. IX. f. 2. Seerig Instr. T. CXXXIV. f. 3.

2) Seerig l. c. T. LX. f. 23.

3) Beschreibung einer neuen Methode, einzelne Stücke erkrankter besonders cariöser Knochen der Mittelhand und des Mittelfusses zu entfernen. Aus the Edinb. med. and surg. Journ. 1821. in v. Gräfe's und v. Walther's Journ. Bd. IV. p. 226.

4) Seerig l. c. T. CXXXIV. f. 2.

5) Seerig l. c. T. CXXXIV. f. 7.

6) Beschreibung und Abbildung einer neuen Knochenschere. Hamb. Zeitschr. f. d. g. Med. Bd. VII. p. 95.

IV. Meissel verschiedener Form.

Die Flachmeissel, mit gerader oder schiefer Schneidefläche, dienen zum Abstemmen dünnerer Knochen, vorstehender Knochenkanten, Fortsätze oder Auswüchse u. s. w.; die sogenannten Hohlmeissel dienen theils zu ähnlichen Zwecken, theils zur Ausgrabung kleiner und oberflächlicher, kranker Stellen aus dem Knochen.

Die Meissel werden entweder nur durch den Druck der Hand, wenn man in weichen, spongiösen Knochen operirt, oder bei härteren Knochen durch leichtes Aufschlagen eines metallenen oder besser hölzernen Hammers in die Tiefe getrieben. Der Gebrauch des Hammers ist wegen der nothwendig damit verbundenen Erschütterung des Knochens und der nahen Weichgebilde mit Recht gefürchtet.

V. Brenneisen, gewöhnlich knopf- oder tellerförmige. Sie dienen

theils zur Stillung parenchymatöser Blutungen aus speckig entarteten Weichtheilen oder dem Knochengewebe;

theils zur Cauterisation oberflächlich cariöser Knochen z. B. oberflächlicher Caries des Hüft- oder Schultergelenks, missfarbiger und verdächtiger Stellen in Sägeschnitten u. s. w. Im Allgemeinen möchte jedoch die Aussägung derselben durch das Heine'sche Osteotom, oder die Ausgrabung durch den Meissel zweckmässiger seyn.

VI. Pincetten verschiedener Form, namentlich eine Hackenpincette, Kornzangen.

VII. Stumpfe und scharfe Hacken.

Die stumpfen Hacken dienen zur Auseinanderhaltung der Wundränder der Weichtheile.

Die scharfen Hacken werden zum Fassen der

zu entfernenden Knochen gebraucht. Zu demselben Zwecke hat Vidal de Cassis den Schraubenheber (Tirefond) empfohlen. Er zeigt [1]) wie ein in der Gelenkhöhle verborgener Gelenkkopf, ein Metatarsalknochen oder ein kürzeres Gelenken de nur durch Einsetzen eines solchen eingebohrten Hebers gefasst, rotirt und gelöst werden kann. Bei Gelenkenden wird er in den Markkanal oder nach aussen eingebohrt, wenn dies Ende abgesägt werden soll und eines Haltpunktes bedarf, damit die Säge rasch und ohne Erschütterung wirke. — Mehrfache Versuche haben gezeigt, dass sowohl der scharfe Hacken als, und zwar noch leichter, der Schraubenheber in dem schwammigen, durch Krankheiten gewöhnlich noch mehr gelockerten Knochengewebe ausreisse, es möchte daher eine starke, doppelt oder mehrfach gezähnte Hackenzange den angegebenen Zwecken am besten entsprechen.

VIII. Unterbindungsgeräthe: Arterienpincetten und Hacken nebst Unterbindungsfäden; grössere oder kleinere krumme Heftnadeln nebst Fäden, zur Umstechung nicht isolirbarer Arterien; kaltes und warmes Wasser, Schwämme, styptische Mittel u. s. w.

IX. Verbandgeräthe: Heftnadeln und Fadenbändchen, Oel, Charpie, Heftpflaster, Compressen, Binden, Schienen, Spreukissen mit Wachstuch, Reifbahre u. s. w.

Das Operationsverfahren ist bei den angegebenen Arten der Resectionen ein verschiedenes; es sollen daher hier nur, um spätere Wiederholungen zu

---

1) Gaz. méd. 1840 Nr. 37.
Hamb. Zeitschr. f. d. g. Med. Bd. XVI. p. 298.

vermeiden, die allgemeinsten Regeln und Grundsätze vorausgeschickt werden.

I. Vorbereitungsakt.

1) Die Zahl der Gehilfen wechselt nach der Wichtigkeit der jeweiligen Resection zwischen zwei und fünf und mehr. Bei den Resectionen an den Extremitäten sind beiläufig eine gleiche Zahl wie bei den Amputationen und Exarticulationen an den entsprechenden Theilen nöthig. Die Functionen derselben theilen sich etwa so, dass der zuverlässigste die eigentliche Assistenz übernimmt, zwei die Fixirung des kranken Theils besorgen, wovon der eine gleichzeitig mit der etwa nöthig werdenden temporären Compression der zuführenden Arterie beauftragt sein kann; zwei andere sind mit Zureichung der Instrumente, der Schwämme u. s. w., sowie etwa erforderlicher Labemittel für den Kranken beschäftigt.

2) Die Lagerung des Kranken betreffend, so wählt man, da die Resectionen meist schwierige und langdauernde Operationen sind, gewöhnlich die horizontale Lage auf einem Operationstische; nur bei einzelnen Operationen im Gesichte oder an den obern Extremitäten lässt man den Kranken auf einem Stuhle sitzen.

3) Zur Vorkehrung gegen die Blutung wurde bei den Resectionen an den Extremitäten die Anwendung des Compressoriums oder Turnikets, für einzelne Resectionen im Gesichte die vorläufige Unterbindung der Carotis vorgeschlagen und ausgeübt.

Die Anwendung des Turnikets ist, wie bereits Jäger[1]) gezeigt hat, unnöthig, da im Allgemeinen nur kleinere Gefässe durchschnitten werden, deren Blutung

---

1) Rust's Handb. d. Chir. Art. Decapitatio Bd. V. p. 581.

entweder schon auf die Anwendung kalten Wassers und die Compression mit dem Finger steht, oder welche in der Wunde selbst unterbunden, nöthigenfalls leicht umstochen werden können; ferner unzureichend, da man wegen der längern Dauer derartiger Operationen das Turniket nicht so fest anlegen kann, um den arteriellen Blutzufluss aufzuheben und zuletzt sogar hindernd, indem durch die Hemmung des Kreislaufs in den Venen die parenchymatöse Blutung vermehrt, die Operationsstelle daher fortwährend mit Blut bedeckt wird.

Die vorläufige Unterbindung der Hauptarterie ist gänzlich zu verwerfen, weil dadurch die Operation unnöthiger Weise complicirt und der Erfolg derselben zweifelhaft gemacht wird.

Die eigentliche Operation der Resection zerfällt in drei Akte:

I. Akt: Trennung der Weichtheile:

Die Schnitte durch Haut und Weichtheile müssen so angelegt werden, dass unter Eröffnung eines hinreichend grossen und bequemen Weges zum Knochen so wenig als möglich Weichtheile, namentlich Muskeln, Sehnen, Gefässe, Nerven blosgelegt oder durchschnitten werden.

Man entblöst daher die Knochen, namentlich lange und Röhren-Knochen entweder durch einen parallel mit der Achse des Knochens verlaufenden Längenschnitt, dem nach Erforderniss an einem oder beiden Enden längere oder kürzere Queerschnitte angefügt werden können, oder durch zwei Längenschnitte an den gegenüberliegenden Seiten des Knochens, deren Extremitäten oder Mitte ebenfalls Queerschnitte angefügt werden; bisweilen werden beide seitliche Längenschnitte an den Enden oder der Mitte durch einen Querschnitt vereinigt, wo-

durch einfache oder doppelte viereckige Lappen entstehen. Zur Freilegung platter und kurzer Knochen bedient man sich, da ein gerader Schnitt nicht ausreicht, zweier oder mehrerer unter rechten oder spitzen Winkeln auf einander treffender Schnitte z. B. der Kreuz-, T-, L- oder V-Schnitte u. s. w.

In Fällen, wo erkrankte Haut und Weichtheile mit weggenommen werden müssen, umgeht man dieselben mittelst zweier elliptischer Schnitte; etwa vorhandene Fisteln sucht man in die auszuschneidende Stelle oder wenigstens in die Schnittlinie fallen zu lassen.

Die Wahl der einfacheren oder zusammengesetzteren Schnittformen richtet sich besonders darnach, ob ein nicht angeschwollener, etwa nur fracturirter oder luxirter Knochen oder ein krankhaft entarteter, durch eine Afterbildung aufgetriebener Knochen entfernt werden soll.

Man führt die Schnitte an denjenigen Seiten des Knochens, wo derselbe am oberflächlichsten liegt, am wenigsten von Weichtheilen, namentlich Muskeln, Sehnen bedeckt ist und wichtige Gefässe und Nerven am entferntesten liegen. Ist der Knochen ringsum mit einer ziemlich gleichdicken Lage von Weichgebilden umgeben, so sucht man in den Zwischenräumen der Muskeln und Sehnen zu demselben zu gelangen; müssen Muskeln durchschnitten werden, so geschehe dies wo möglich in der Richtung ihrer Fasern. Muskelansätze und Sehnen, namentlich der für die spätere Bewegung des zu resecirenden Theils wichtigen Muskeln sucht man zu erhalten. Letztere, sowie blosgelegte Nerven werden mittelst stumpfer Hacken zur Seite gehalten. Die Schonung der Nerven ist um so wichtiger, als nach der Durchschneidung derselben Lähmung der von dem Nerven versehenen Gebilde eintritt, die sich nur sehr

spät und unvollkommen, am häufigsten gar nicht hebt [1]).

Die übrigen Weichtheile werden, wenn Verletzungen solcher wichtigen Gebilde nicht zu fürchten sind, in einem oder wiederholten kräftigen, bis auf den Knochen geführten Messerzügen getrennt, und — es mögen nun nur einfache Längenschnitte oder verschiedene Lappenschnitte gebildet worden seyn — unmittelbar vom Knochen abgelöst. Auf diese Weise wird der Kno-

---

1) Zahlreiche Versuche an Thieren (ich verweise nur auf die neusten Experimente der Art von J. Müller (Handb. der Physiol.) Steinrück (de nerv. regenerat.) und Klenke (Physiol. der Entzünd. und Regenerat. i. d. org. Gewebe) — sowie vielfache chirurgische Beobachtungen (wo Neuralgien nach Durchschneidungen der Nerven wiederkehrten) beweisen, dass eine Regeneration durchschnittener Nerven und selbst ausgeschnittener kleinerer Nervenstücke mit allmähliger Wiederkehr der Functionen derselben stattfinde. — Diese Resultate stehen im Widerspruche mit den Folgen der zufälligen Nervendurchschneidung bei Resectionen; die Erklärung möchte sich in folgenden Verhältnissen finden lassen. Bei absichtlichen Nerven-Durch- und Ausschneidungen werden die beiden Nervenenden nicht aus ihrer gegenseitigen Richtung gebracht, die Vereinigung und Regeneration geht daher von beiden aus und eine Wiederherstellung der Leitungsfähigkeit findet statt, es müsste denn ein zu grosses Stück ausgeschnitten worden sein; bei den Resectionen befinden sich die beiden getrennten Nervenenden in der Dicke der gebildeten Lappen und selbst bei der sorgfältigsten Vereinigung möchte wohl nur höchst selten eine entsprechende Berührung, fast immer mehr oder weniger starke gegenseitige Verschiebung der Enden stattfinden, wodurch eine Regeneration und die Wiederherstellung der Functionen des Nerven ganz unmöglich wird.

chen, soweit es der Zweck der Operation fordert, freigelegt.

II. Akt: Trennung des Knochens.

Dieser Theil der Operation variirt bei den verschiedenen Arten der Resectionen, indem, wie bereits bemerkt, entweder ein ganzer Knochen aus den Weichtheilen und seinen Gelenkverbindungen mit den nächsten Knochen mittelst des Messers gelöst wird, oder Theile der Knochen mittelst der verschiedenen Sägen und anderer ähnlich wirkender Instrumente entfernt werden.

Als allgemeinste Regel gilt: Die Trennung des Knochens geschehe an der Grenze des kranken im gesunden Gewebe.

Es erleidet aber dieses Gesetz nach dem Orte der auszuführenden Resection bestimmte Modificationen. Zwar wird bei sämmtlichen Resectionen am Kopfe und am Rumpfe die Ausdehnung der Operation nur von der Ausbreitung der Krankheit bedingt und die Trennung kann hier unmittelbar ausserhalb der Grenze der kranken Stelle geschehen. Bei den Resectionen an den Gliedern dagegen muss bisweilen ein Theil des gesunden Knochengewebes mit hinweggenommen werden, um das Glied in die für eine günstige Heilung nöthigen Bedingungen zu setzen; bisweilen muss, wenn die Krankheit des Knochens gewisse (später näher zu bestimmende) Grenzen überschritten hat, die Resection unterbleiben — wenn nicht ein für den späteren Gebrauch untaugliches Glied erhalten werden soll — und dafür die Amputation oder Exarticulation ausgeführt werden.

Die Entscheidung, ob in einem gegebenen Falle die Resection noch oder nicht mehr ausführbar sey, ist oft schwer, bisweilen unmöglich, namentlich wenn keine Wunden der Weichtheile oder Fisteln vorhanden

sind. Bisher hat man in solchen zweifelhaften Fällen die Abnahme des Gliedes als sicheres Auskunftsmittel vorgezogen! Es lohnt sich aber in vielen Fällen der Mühe, die Resection versucht zu haben. — Man führe in solchen Fällen einen Schnitt durch die Weichtheile bis auf den Knochen, in der Art, dass sogleich die ganze Operationsstelle übersehen oder doch mittelst Sonde und Finger untersucht werden kann. Lässt die Ausdehnung der Verletzung oder Krankheit des Knochens die Resection noch zu, so fügt man, wenn dieser erste Schnitt nicht etwa schon ausreichen sollte, die nöthigen Incisionen der Weichtheile hinzu und verfährt dann wie gewöhnlich. — Hat dagegen das Knochenleiden einen solchen Umfang, dass eine Resection nicht mehr ausgeführt werden kann, ohne dass dadurch der spätere Gebrauch des Gliedes aufs Spiel gesetzt würde, so schreitet man sogleich zur Amputation oder Exarticulation, welche entweder an der Stelle selbst gemacht werden kann, indem zu der bereits gemachten Incision nur die weiteren Schnitte gefügt werden [1]) oder höher oben am Knochen oder im nächsten Gelenke ausgeführt wird, wenn der Zustand der Weichtheile eine Amputation an der kranken Stelle selbst nicht zulässt.

Jäger empfahl diese diagnostischen oder Probe-Incisionen, wie er sie nannte, sehr eifrig; ich selbst hatte in mehreren Fällen Gelegenheit, deren frappante Vortheile bestätigen zu können [2]); in andern

---

1) Für das Schultergelenk existirten solche Verfahren bereits.

2) Den Nutzen solcher Probe-Incisionen mag unter andern der folgende, im Jahre 1833 unter der Direction des Professor Dietz in der chirurgischen Klinik zu Erlangen

Fällen freilich wurden die diagnostischen Einschnitte ohne Erfolg gemacht, doch wird es wohl keinem Chirurgen einfallen, ein Verfahren tadeln oder als grausam verwerfen zu wollen, welches von allen denjenigen Kranken, welchen man die Wahl zwischen der problematischen Resection und der unmittelbaren Amputation selbst überliess, vorgezogen wurde.

---

beobachtete Fall beweisen: Ein 43jähriger Taglöhner war vor zehn Jahren von einer beträchtlichen Höhe herab auf die Kreuzgegend gestürzt und hatte eine Erschütterung des Rückenmarks mit Lähmung der untern Extremitäten, der Blase und des Mastdarms erlitten. Etwa nach einem Jahre waren die Functionen soweit wieder hergestellt, dass nur ein unsicherer schwankender und schleppender Gang, sowie bisweilen eintretende Enurese und träge Darmentleerung zurückblieben. Vor neun Jahren bildete sich nach einem mehrstündigen angestrengten Marsche eine Blase an der Ferse des rechten Fusses, dieser folgte Zellgewebsentzündung, Abscesse und Fisteln, aus welchen sich mehrmal kleine Knochenstückchen abstiessen. — Bei der Aufnahme und Untersuchung des Kranken fand man eine starke und harte Geschwulst der Weichtheile der Ferse und ausgedehnte Zerstörung des Fersenbeins, die man, da die Sonde zwei Zoll nach oben und drei Zoll nach vorne in den rauhen und porösen Knochen eindrang, für cariös halten musste. — Obgleich man nach diesem Ergebnisse der Untersuchung den Fall für die Resection kaum mehr geeignet finden konnte und die Amputation des Unterschenkels für indicirt halten musste, wurde doch eine Probe-Incision an der kranken Stelle gemacht, um sich von der Natur und Ausdehnung der Zerstörung des Knochens zu überzeugen und wo möglich durch die Resection das Glied zu erhalten. Man fand eine grosse Kloake im Fersenbeine und zwei bereits abgestossene, aber durch die Granluationen und verdickten Weichtheile festgehaltene necrotische Sequester, nach deren Ausziehung die einfache Wunde schnell heilte. Der Mann welcher der Anstalt zur Amputation übergeben worden war, wurde nach einigen Wochen im vollen Gebrauch seines Gliedes entlassen.

III. Akt: Vereinigung der Wunde und Verband.

Auch dieser Akt bietet manchfache Modificationen; im Allgemeinen geschieht die Vereinigung, nachdem durch Entfernung entarteter oder offenbar überflüssiger Weichtheile die Wunde zweckmässig coaptirt wurde, entweder durch Heftpflaster oder durch die blutige Naht; und zwar nach den Resectionen im Gesichte durch die umwundene, ausserdem durch die geknöpfte Naht. Bei der Einführung der Nadel müssen mit der Haut auch die unterliegenden Weichtheile gefasst werden, um eine Vereinigung durch die ganze Dicke der Lappen zu erzwecken; ein Theil der Wunde, gewöhnlich die abhängigsten Winkel (nach Jäger) werden zum Abflusse des Wundsecrets und Eiters offen gelassen.

Die vereinigte Wunde wird entweder frei gelassen oder mit einem Verbande bedeckt, der nach der Stelle der Operation höchst verschieden ist.

I. Resectio Ossium totalis.

Die Ausschneidung ganzer Knochen, Ausrottung der Knochen, Resectio ossium totalis, Exstirpatio ossium, ist diejenige Art der Resectionen, durch welche ein ganzer — mechanisch beschädigter oder organisch erkrankter — Knochen aus seinen Gelenkverbindungen gelöst wird.

Die Geschichte dieser Operation geht nicht sehr weit zurück [1]); am frühsten und häufigsten scheint die Exstirpation des Sprungbeins bei complicirter Luxation desselben gemacht worden zu seyn. In neuster Zeit erst wurde die Operation auf folgende Knochen ausgedehnt:

1) die Knochen der Fingerglieder;
2) die Knochen der Mittelhand und des Mittelfusses, namentlich des Daumens und Zeigefingers und der grossen Zehe;
3) die einzelnen oder gleichzeitig mehrere Knochen der Hand- und Fusswurzel;
4) den Radius und die Fibula;

---

1) Es finden sich zwar bei Celsus, Paulus Aegineta, Ambrosius Paré u. s. w. allgemeine Vorschriften zu dieser Operation, allein sie beziehen sich, wie der Zusammenhang ergiebt, nur auf die Entfernung necrotischer Knochen — eine Operation, die nur unter gewissen Umständen hierher gerechnet werden kann.

5) die Kniescheibe;
6) das Schlüsselbein [1]);
7) die Rippen;
8) den ganzen Unterkiefer.

Indicationen zu dieser Operation geben:

1) Caries — totale Caries langer Knochen und centrale kurzer Knochen;
2) Necrose, totale;
3) Aftergebilde, am häufigsten Steatome und Enchondrome, welche einen Knochen in seiner ganzen Ausdehnung ergriffen haben;
4) Fracturen, namentlich comminutive Brüche, wie sie durch Maschinenverletzungen und Schusswunden bedingt werden;
5) Luxationen, besonders complicirte kurzer Knochen.

Allgemeines Operationsverfahren.

Da bei dieser Art der Resectionen manchfache Modificationen nach den verschiedenen anatomischen Formen und pathologischen Veränderungen der Knochen eintreten müssen, so lässt sich das Operationsverfahren nur ganz im Allgemein andeuten. Es wird dabei bemerkt, dass die Angaben vorzugsweise für jene Fälle berechnet sind, in welchen der Knochen keine Umfangszunahme oder anderweitige Degeneration erlitten hat; für leztere Fälle können bestimmte Normen im Voraus nicht gegeben werden und müssen dem Ermessen des Chirurgen überlassen bleiben.

I. Akt: Trennung die Weichtheile:

Man führt den Schnitt durch die Hautdecken (wenn

---

1) Die Wegnahme des Schlüsselbeins, sowie des ganzen Schulterblatts nach vorhergegangener Exarticulation des Oberarms darf streng genommen nicht hieher gerechnet werden.

nicht etwa vorhandene Wunden bei hinreichender Erweitrung zur Exstirpation benützt werden können) an derjenigen Seite des Knochens, an welcher derselbe am wenigsten von Muskeln bedeckt ist und grössere Gefässe und Nerven, so wie wichtige Sehnen leicht vermieden werden können; ist man genöthigt längs einer Sehne den Schnitt zu führen, so wird dieselbe nach vorsichtiger Eröffnung ihrer Scheide aufgehoben und mit dem stumpfen Hacken zur Seite gehalten.

Zur Entfernung langer Knocken genügt ein einfacher parallel mit der Achse des Knochens verlaufender Längenschnitt, welcher die Gelenkverbindungen desselben etwas überragt; in den Fällen, wo der einfache Längenschnitt nicht ausreicht z. B. bei Röhrenknochen mit breiten Apophysen fügt man an die Enden desselben kleine Queerschnitte [1]), wodurch der Raum zur Exstirpation hinreichend vergrössert wird.

Zur Herausnahme kurzer Knochen wählt man zwei oder mehrere kürzere Schnitte, die sich kreuzen oder winklich verbinden.

Bei der Exstirpation krankhaft aufgetriebener Knochen suche man die etwa verdünnte, mit Fisteln besetzte oder anderweitig entartete Haut durch zwei elliptische Schnitte oder zwei parallele, an den Enden durch Queerschnitte verbundene Schnitte zu umschreiben. Die durch diese verschiedenen Verfahren gebildeten Lappen werden hinreichend zurückpraeparirt, um die ganze Oberfläche des zu entfernenden Knochens frei legen zu können.

II. Akt: Die Ausschneidung des Knochens: Dieser begreift die Lösung des Knochens aus dem noch übrigen Zusammenhange mit den Weichtheilen so wie aus seinen Gelenkverbindungen.

---

1) Malgaigne Manuel de Médecine opératoire p. 254.

Als Regel bei Exstirpation langer Knochen gilt, nach geschehener Blosslegung der Oberfläche des Knochens dessen Verbindungen erst an einer Stelle, und zwar an dem leichter zugänglichen Gelenke zu trennen; der Knochen wird dann mit den Fingern oder einer Zange gefasst, unter Hervorziehen aus der Wunde und Drehungen um seine Achse von den seitlich und tiefer liegenden Weichtheilen und zuletzt aus dem andern Gelenke gelöst. — Bei Knochen mit bedeutender Längenausdehnung erleichtert man sich die Operation wesentlich dadurch, dass man den Knochen im mittleren Theile durch die Aitken'sche Kettensäge oder das Heine'sche Osteotom trennt und dann die beiden Stücke in der angegebenen Weise einzeln entfernt[1]).

---

1) Bei den Exstirpationen langer Knochen (z. B. des Schlüsselbeins, einer Rippe, der genannten Röhrenknochen, selbst das ganzen Unterkiefers) verdient die Knochenhaut eine ganz besondere Berücksichtigung. Es hat sich nemlich durch die Versuche B. Heine's an Thieren (v. Graefe's und v. Walther's Journal. Bd. XXIV H. 4.) herausgestellt, dass eine ziemlich vollständige Regeneration des exstirpirten Knochen erfolgte, wenn das Periost erhalten wurde; im umgekehrten Falle bildete sich unter bedeutender Verkürzung des Gliedes nur ein fibröser Strang, in welchem sowie in dem nahgelegenen Zellgewebe und den Scheiden der Muskeln nur einzelne und unregelmässige Knochenpunkte und Platten abgelagert wurden. Obwohl ich im Allgemeinen unstatthaft finde, die Resultate von Versuchen an Thieren auf den Menschen überzutragen, so zeigen doch die vielfach beobachteten unvollkommenen Regenerationsprocesse nach Resectionen ohne Schonung des Periosts (K. Textor über Wiedererzeugung der Knochens nach Resectionen beim Menschen, Würzburg 1842), dass gerade in dieser Beziehung noch eine Vervollkommnung der Resultate der Resectionen möglich sei.

Verhältnissmässig am leichtesten ausführbar ist die Erhaltung des Periosts an mechanisch verletzten Knochen

Am schwierigsten ist die Operation bei kurzen Knochen mit mehrfachen und festen Gelenkverbindungen. Auch hier gilt als Regel, die Verbindungen erst an den zugänglichen Stellen vollkommen zu lösen, dann durch Fassen des Knochens mit scharfen Hacken oder Hackenzangen denselben aus der Wunde zu ziehen und unter Rotationen die Bänder der übrigen Seiten zu trennen, wozu man am zweckmässigsten ein kurzes schmales, aber starkes Scalpell oder auch eine nach der Fläche gebogene starke Schere benützt.

III. Akt: Vereinigung der Wundränder und Verband:

Nach Entfernung des Knochens vereinigt man die Wunde entweder durch die blutige Naht oder durch Heftpflaster; erstre passt bei Operationen im Gesichte, am Rumpfe oder mehrlappigen Wunden u. s. w., letzere bei einfachen Längenincisionen an den Gliedmassen; die abhängigsten Theile der Wunde werden zum Abflusse des Wundsecrets und Eiters offengelassen, indem man an dieser Stelle etwa angelegte Gefässligaturen nach aussen führt oder dünne Charpiewicken einlegt. Ausfüllung der ganzen Wunde mit Charpie ist im Allgemeinen unzweckmässig.[1])

(indiciren daher Beschädigungen die Resection, so schone man die Beinhaut auf alle Weise); schwieriger ist diese Aufgabe an entzündeten und cariösen Knochen, weil es bei solchen gewöhnlich verdickt, bisweilen speckartig entartet und mit dem aufgetriebenen, häufig mit Osteophyten besetzten Knochen fest verwachsen ist; gänzlich unmöglich möchte die Berücksichtigung des Periosts bei Aftergebilden der Knochen sein. Das Gleiche gilt wegen dessen zu fester Verwachsung bei der Wegnahme kurzer Knochen oder der Gelenkenden.

1) Nur wenn man im Stande war, das Periost ganz zu erhalten, möchte es vielleicht versucht werden dürfen, in

Der Verband erfordert viele Aufmerksamkeit; am zweckmässigsten möchte in jenen Fällen, in welchen eine starke Retraction der Muskeln und somit eine bedeutende Verkürzung zu fürchten ist, dieser durch die Anlegung eines Schienenverbandes oder inamoviblen Verbandes, wobei die Wunde selbst frei bleibt, entgegengewirkt werden können; für einzelne Fälle möchte selbst ein leichter Extensionsverband nicht unzweckmässig sein. Nach der Entfernung eines Knochen von zwei parallelen reicht zur Verhütung einer Krümmung des Gliedes die Anlegung einer, die beiden nächsten Gelenke überragenden Schiene aus, welche an der gesunden Seite des Glieds befestigt wird. Bei derartigen Operationen am Kopfe und Rumpfe, sowie nach der Exstirpation kurzer Knochen bedarf man keines besonderen Verbandes.

Die Lagerung des operirten Theils ist nach der Stelle der Operation eine verschiedene.

Die Ausführbarkeit der Exstirpationen ganzer Knochen beschränkt sich auf kleinere, namentlich kurze und solche lange Knochen, wo ein zweiter oder mehrere parallel liegende ein in sich Zusammenschrumpfen des Glieds verhindern; stärkere Glieder mit nur einem Knochen können diesen nicht verlieren, ohne für den ferneren Gebrauch untauglich zu werden. Die Operation ist daher am Oberschenkel, am Oberarme[1]) nicht ausführbar;

---

die Höhle des Periosts einen fremden Körper, etwa eine geölte Charpiewieke, einzulegen; denn nach B. Heine's Versuchen über Knochenregeneration (l. c.) erfolgte die Bildung eines neuen Knochens in denjenigen Fällen an vollständigsten, in welchen er den exstirpirten Knochen einige Zeit in der Scheide des Periosts liegen liess.

1) Man müsste sich denn zu der Exstirpation des Humerus durch nachstehende Beobachtung (aus the Boston med. and surg. Journ. 11. Jul. 1838 in d. Hamb. Zeitsch. f. d. g.

ebensowenig, aus leicht zu begreifenden Gründen, an der Tibia; über die Exstirpation der ganzen Ulna liegen noch keine Beobachtungen vor, von vorneherein ist, wie später gezeigt werden soll, ihre Möglichkeit kaum anzunehmen. Ueber die Ausführbarkeit der Ausrottung der Fibula und des Radius hat die Erfahrung entschieden, in beiden Fällen findet eine Abweichung des nächsten Gliedes nach der Seite des exstirpirten Knochens statt, welche übrigens durch zweckmässige Nachbehandlung vermindert oder auch gänzlich verhütet werden kann. Am günstigsten ist das Resultat dieser Operation an solchen Theilen, welche mehrere parallel neben einander liegende Knochen enthalten, also an der Mittelhand und dem Mittelfusse und der Hand- und Fusswurzel.

Die Heilung erfolgt in der Mehrzahl der Fälle durch ligamentösen Ersatz des exstirpirten Knochen, zuweilen durch mehr oder weniger vollkommene Ablagerung eines neuen Knochens. Am häufigsten und zwar gewöhnlich da, wo das Periost nicht erhalten wurde, bildet sich unter stärkerer oder geringerer Verkürzung des Gliedes

---

Med. Bd. X. S. 546) versucht fühlen: Ein Mann brach im 18. Jahre den Arm, die Vereinigung ging gut, gegen Ende derselben fand aber durch einen Fall eine neue Fractur an der nemlichen Stelle statt; von da an wurde der Arm kürzer und ohne Eiterung verschwand allmählig der ganze Oberarmknochen zwischen Ellbogen und Schulter. Der Zustand dauert bereits mehrere Jahre und es hat weder ein ligamentöser Ersatz, noch neue Knochenablagerung stattgefunden. Der Vorderarm bildet eine Art Pendel bei Bewegungen, ist einem gesunden sonst gleich, zieht eine ebenso schwere Last, wobei sich die Muskeln des Oberarms ausdehnen und das Glied Normallänge erhält, nach Entfernung der Extension verkürzt er sich 6 Zoll. Patient kann am Vorderarm die obere Muskelmasse 2 mal um die Längenachse wie eine Schnur drehen, wobei man die Arterie in Windungen pulsiren fühlt!

eine ligamentöse oder fibröse Masse, ein Strang, welcher den Raum zwischen einem Nachbarknochen und dem andern füllend gewöhnlich mit der Narbe der Haut fest verwachsen ist[1]). Bisweilen lagern sich in diese Masse unregelmässige knorplige oder knöcherne Puncte ab, um so schneller und reichlicher, je jünger das operirte Individuum war, im umgekehrten Verhältnisse später, sparsamer oder gar nicht. Bei nur geringer Verkürzung dieses ligamentösen Stranges, was nur durch sorgliche Nachbehandlung erreicht werden kann, befindet sich das Glied gewöhnlich in einem fast vollkommen brauchbaren Zustande; ist die verbindende ligamentöse Masse aber sehr kurz, und etwa eine Sehne, welche die Bewegungen des nächsten Gliedes vermittelt, mit derselben und der Hautnarbe verwachsen, so ist, da sich das nächste Glied in permamenter Retraction — Flexion oder abnormer Extension — befindet, der Gebrauch desselben gewöhnlich behindert oder ganz aufgehoben. — Wurde das Periost absichtlich oder zufällig erhalten, so erfolgt eine mehr oder weniger vollkommene Regeneration des exstirpirten Knochen mit verhältnissmässig geringer Verkürzung des Glieds, welches alsdann von seiner früheren Brauchbarkeit wenig oder nichts verloren hat. Da sich nach totaler Exstirpation eines Knochen die Gelenkköpfe immer am unvollkommensten ersetzen, so erscheint die Bemerkung nicht überflüssig, dass in allen Fällen, in welchen der eine oder beide Gelenkköpfe gesund erscheinen, dieselben erhalten werden müssen.

Das bisher gesagte gilt vorzugsweise von den langen Knochen; nach der Exstirpation kurzer Knochen nähern

---

1) Es ist dieser ligamentöse Strang nichts anderes als die Narbe der unter sich verwachsenen Weichtheile, welche den exstirpirten Knochen vorher umgeben hatten.

sich die benachbarten Knochen soviel als möglich und der bleibende Zwischenraum füllt sich ebenfalls mit fibröser Masse, in welche sich bisweilen Knorpel- oder Knochenmaterie absetzt. Die Brauchbarkeit des Glieds ist gewöhnlich vollständig.

II. Resectio Ossium partialis.

Die Ausschneidung von Knochenstücken zerfällt in die Resectionen in der Continuität und in der Contiguität der Knochen:

1) Die Ausschneidung von Knochentheilen aus der Continuität eines Knochen — Resectio ossium partialis cat'exochen, Resectio in continuitate ossium, Resectio extra articulos — zerfällt in mehrere Unterarten, welche, da sowohl die Indicationen als die Operationsnormen verschiedene sind, einer gesonderten Aufführung bedürfen.

A. Ausschneidung eines Knochenstücks aus der Oberfläche eines Knochens.

Hieher sind alle Resectionen zu rechnen, bei welchen oberflächliche, dünnere oder dickere Schichten eines langen, breiten oder kurzen Knochens, ohne Unterbrechung seiner Continuität weggenommen werden z. B. die Entfernung oberflächlicher Schichten der Schedelknochen, des Unterkiefers, des Brustbeins, der Tibia oder eines andern Röhrenknochens; ferner gehören die Abtragungen von Knochenkanten oder solcher Fortsätze, welche nicht zur Bildung eines Gelenkes beitragen, hieher z. B. die Ausschneidungen grösserer oder kleinerer Stücke des Orbitalrands, des Alveolarfortsatzes des Oberkiefers, des Alveolarfortsatzes oder des untern Randes des Unterkiefers, der Gräthe oder eines Randes des Schulterblatts, der Gräthe des Darmbeins, eines Theils des Fersenbeins, des Trochanters, u. s. w.

Die älteste Chirurgie, nach Andeutungen bei Hippocretes, Celsus, u. A., sowie die Chirurgie des Mittelalters, nach Angaben von Ambrosius Paré, Fallopia, Fabricius ab Aquapendente, Fabricius Hildanus, Marcus Aurelius Servinus u. A., bediente sich zur Entfernung oberflächlicher Affectionen der Knochen, namentlich cariöser und necrotischer Stellen (abgesehen von dem Gebrauche des Glüheisens) vorzugsweise verschieden geformter Schabeisen [1]) und Meissel [2]), eigenthümlicher feilenartiger Instrumente [3]) und der manchfachen Exfoliationstrepane [4]) u. s. w. Später wurde bei Krankheiten breiter Knochen, namentlich des Schedels, des Brustbeins u. s. w. fast ausschliesslich der Kronentrepan angewendet ohne Rücksichtnahme, ob die Krankheit nur die Oberfläche oder die ganze Dicke des Knochens eingenommen habe. Aehnlich schonungslos verfuhr man von der Zeit an, als die Lehre von der Amputation eine höhere Vervollkommung erhalten hatte, in Beziehung auf oberflächliche Affectionen der Knochen der Extremitäten, indem man gewöhnlich selbst bei wenig umfänglichen Degenerationen der Knochen das ganze Glied entfernte. Es ist dies zum Theil noch gegenwärtig die vorherrschende Praxis. In neuster Zeit erst wurde von verschiedenen

---

1) Für den häufigen Gebrauch der Rugine (Scalprum, Ferramentum rasorium) in der älteren Chirurgie sprechen schon die zahlreichen Formen derselben in den alten Instrumentarien; man vergleiche nur die aus Sculteti Armament. chir. (T. VI f. 4—10) und Fabricii ab Aquapendente Opp. chir. (T. C.) in Seerigs Instr. auf T. LXXI entnommenen Abbildungen.

2) Seerigs Instr. T. LXXII und LXXIII (nach A. della Croce und Fabricius ab Aquapendente).

3) Seerigs Instr. Tafel LXXIX f. 1. (Fabricius ab Aquapendente T. D.).

4) Seerigs Instr. T. LXXIII—LXXV, LXXVII, LXXXII.

Chirurgen versucht, den früher gebräuchlichen Instrumenten wieder ihre rechte Stelle anzuweisen und der Operation durch die Einführung zweckmässiger, neuerfundener Instrumente, wie der Sägen von Heine und Martin eine grössere Ausdehnung zu verschaffen.

Indicationen zu dieser Operation geben diejenigen Krankheiten der Knochen, bei welchen nur die Oberfläche nach der relativen Dicke in verschiedener Tiefe, ergriffen ist, etwa:

1) oberflächliche Caries[1]).
2) Exostosen oder Osteophyten an der Oberfläche eines Knochen und
3) Aftergebilde der Oberfläche des Knochens oder des Periosts mit secundärer Affection des Knochens.

I. Akt: Trennung der Weichtheile.

Die Anlegung der Schnitte in den weichen Theilen richtet sich nach der Ausdehnung der die Operation indicirenden Knochenkrankheiten und dem Zustande der Weichtheile. Zur Entfernung kleiner kranker Stellen an kantigen Knochen reicht meist ein Längenschnitt aus, während zur Bloslegung flacher und ausgebreiteter Stellen verschiedene Lappenschnitte angewendet werden; die Schnitte müssen die kranke Stelle etwas überragen, damit die Grenzen der Krankheit frei gelegt werden können.

II. Akt: Entfernung des Knochenstücks.

Die Wegnahme der kranken Knochenschichte kann je nach der befallenen Stelle und der grössern oder geringeren Tiefe der Zerstörung durch verschiedene Instrumente geschehen:

---

1) Bei oberflächlicher Necrose, welche von verschiedenen Schriftstellern ebenfalls als Indication angegeben wird, mag die Abstossung in den meisten Fällen besser der Natur überlassen bleiben.

I. Anwendung des Schabeisens:

Man benützt die Rugine nach Velpeau's Angabe bei oberflächlicher, mehr oder weniger ausgebreiteter Caries, namentlich compacter Knochen z. B. der Schedelknochen. Die von Perret[1]) angegebene Form des Instruments reicht für alle Fälle vollkommen aus und ersetzt die zahlreichen älteren Schabeisen. Die kranke Stelle wird mit einer der verschieden geformten schneidenden Kanten des Instruments so lange geschabt, bis keine misfarbigen Knochenspäne mehr kommen und die Knochenwunde eine gleichmässige rothe Farbe und das normale netzförmige Gefüge zeigt.

II. Anwendung des Meissels:

Er passt bei Caries spongiöser Knochen; die kranke Stelle wird mit dem Flach- oder Hohlmeissel nur unter Anwendung des Drucks der Hand schichtenweise ausgegraben, bis der Knochen ebenfalls röthliche Färbung und normales Gefüge zeigt. Der Gebrauch des Hammers und Meissels zur Entfernung kranker Stellen aus compacteren Knochen, namentlich den Knochen des Schedels und Gesichts ist wegen der nothwendig damit verbundenen Erschütterung mit vollem Rechte aus der gegenwärtigen Chirurgie verbannt.

III. Anwendung der Knochenschere oder Zange:

Diese Instrumente können zur gänzlichen oder theilweisen Abtragung cylindrischer oder kantiger Knochenfortsätze z. B. des Alveolarfortsatzes des Ober- und Unterkiefers, der Fortsätze und Ränder des Schulterblatts, des Darmbeins u. s. w. angewendet werden.

IV. Anwendung der verschiedenen Arten der Sägen:

Die gewöhnlichen Sägen, namenlich Messersägen

1) Seerig Instrum. Taf. LXXI f. 19.

passen nur bei Abtragung vorstehender Knochenkanten oder Fortsätze, wenn die Weichtheile beiderseits so weit zurückpräparirt werden können, dass man mit der Säge an die Basis derselben gelangen kann. In einzelnen Fällen, wo die gewöhnlichen Messersägen nicht mehr anwendbar sind, leisten die von Larrey und Raimbaud[1]) angegebenen schmalen Sägen noch gute Dienste.

Die Martin'sche Säge[2]) passt, wie bereits bemerkt, am besten zur Entfernung oberflächlicher cariöser Stellen und flacher Knochenwucherungen von geringem Umfange, so dass die ganze kranke Stelle mit einer kleineren oder grösseren Glocke umfasst werden kann; nöthigen Falls können auch zwei oder mehrere nebeneinander angewendet werden. Sollte die Knochenentartung an einer Stelle weiter in die Tiefe reichen, als die zuerst weggenommene Schichte betrug, so kann man eine kleinere Glocke in der von der grösseren bereits gebildeten Concavität ansetzen und so den Rest der kranken Stelle entfernen. Die Säge kann an allen, nicht sehr tief in den Weichtheilen gelegenen Knochen, dem Sternum, der Gräthe des Schulterblatts, dem Trochanter, der Tibia, dem Fersenbeine u. s. w. angewendet werden, nur etwa die Schädelknochen müssen vermieden werden, wegen Gefahr der Durchsägung des Knochens in seiner ganzen Dicke und gleichzeitiger Verletzung der harten Hirnhaut.

Die Heine'sche Säge bietet bei dieser Art der Resectionen wohl die meisten Vorzüge, einmal weil sie an jedem Knochen, die Dicke der bedeckenden Weichtheile mag gering oder bedeutend sein, mit gleicher

---

1) Velpeau nouv. élém. de méd. opérat. Atlas pl. VIII. f. 11. und 13.

2) Velpeau o. c. pl. VI. f. 5 — 12.

Sicherheit angewendet werden kann, und dann, weil die Form des wegzunehmenden Knochenstückes willkührlich ist, wie sie durch die Ausdehnung der Krankheit nach Umfang und Tiefe bestimmt wird. — Bei oberflächlichen Affectionen platter Knochen lässt man die Säge in der Art wirken, dass seichte parallele Einschnitte in die kranke Stelle gemacht und die dazwischen stehenbleibenden Kanten nachträglich ebenfalls mit der Säge wie mit einer Raspel weggenommen werden. Die Tiefe, bis zu welcher die Säge einwirken darf, richtet sich nach der Ausdehnung des Leidens, wobei die Färbung der Sägespäne und der entblösten Knochenoberfläche die Grenze genau bestimmen lässt. — In Fällen tiefer gehender Degeneration stärkerer Knochen werden durch convergirende Sägeschnitte prismatische, pyramidale oder unregelmässige, ganz der Ausdehnung der Knochenaffection angepasste Stücke ausgesägt, die man, wenn sie sich mittelst eines Hebels nicht aussprengen lassen, durch verticale, einfache oder gekreuzte Sägeschnitte nochmals oder wiederholt theilen und sodann leicht ausheben kann. — Auch zur Abtragung von Kanten und Fortsätzen ist das Heine'sche Osteotom gewöhnlich das zweckmässigste Instrument.

Die verschiedenen Arten der Scheibensägen sind in den angeführten Fällen, aus bereits angegebenen Gründen, am wenigsten zulässig.

III. Akt. Die Vereinigung der Wunde und der Verband erfordern keine besondern Regeln.

Die Resultate dieser Operationen sind im Allgemeinen günstig und ihre Folgen leicht; denn ausser bisweilen eintretender oberflächlicher Necrose der Knochenwunde werden höchst selten ungünstige Ereignisse beobachtet; diese Resectionen verdienen daher vorzügliche Beachtung, um so mehr als sie, frühzeitig geübt, spätere grössere, in der Ausführung schwierigere und

in ihren Ausgängen unsichere Operationen unnöthig machen können.

Eine mehr oder minder vollständige Regeneration des Substanzverlustes scheint bei diesen Operationen selbst ohne Erhaltung des Periosts von der blosgelegten Knochenfläche durch Ausschwitzung von Knochensubstanz stattfinden zu können [1]).

B. Ausschneidung eines Knochenstückes aus der ganzen Dicke platter Knochen.

Sämmtliche Operationen, durch welche Knochenstücke aus der Continuität und der ganzen Dicke platter Knochen irgend eines Zweckes wegen ausgesägt werden, sind bisher nach dem fast ausschliesslich angewendeten Instrumente, dem Trepane, mit dem Namen Trepanationen bezeichnet und bilden ein eigenes, von den Resectionen getrenntes Capitel der Operationslehre; es enthält ausser den Trepanationen der Schädelknochen die derartigen Operationen an einzelnen platten Gesichtsknochen, dem Brustbeine, den Schulterblättern, den Darmbeinen u. s. w., welchen sich die Ausschneidung eines Stücks aus einer Wand der Röhrenknochen — die Trepanation der Röhrenknochen oder die Operation der Necrose, — mehrerer Beziehungen wegen, zweckmässig anreiht.

Der allgemeinen Begriffsbestimmung der Resectionen zu Folge sind jedoch ein Theil dieser Operationen als eigentliche Resectionen zu betrachten, diejenigen nemlich, deren Zweck die Ausschneidung schadhafter Knochenstücke ist. Für die übrigen Operationen, bei denen durch Entfernung einer gesunden, nicht desorganisirten oder verletzten Knochenparthie der Zweck-

---

1) Vergl. Klenke Physiol. d. Entz. und Regenerat. i. d. org. Geweb. Leipzig 1842.

erfüllung des chirurgischen Eingriffs — Beseitigung eines fremden Körpers, eines Sequesters, angesammelter Flüssigkeiten u. s. w. in der Schedelhöhle, der Oberkieferhöhle u. s. w., unter dem Brustbeine oder den Schulterblättern u. s. w., in der Markhöhle der Röhrenknochen — Bahn gemacht wird, kann der bisher gebrauchte Namen Trepanationen beibehalten werden.

Jäger welcher in seiner Bearbeitung der Resectionen in Rust's Handwörterbuch der Chirurgie (Bd. V. und VI.) diese Eintheilung zuerst andeutet, hat daselbst aus Gründen, die wohl in der Art des Unternehmens lagen, die Resectionen an platten Knochen nicht aufgenommen; die dahin gehörigen Operationen finden sich von andern Chirurgen bearbeitet unter den Artikeln Trepanatio Cranii, Sterni, Operatio Necroseos u. s. w. Es wird daher nöthig sein; diese Art der Resectionen ausführlich abzuhandeln, zugleich aber auch die Trepanationen der vielfachen gegenseitigen Beziehungen wegen, dem Wesentlichen nach zu besprechen.

Die Geschichte der Resectionen in der Continuität platter Knochen fällt bis in die neueste Zeit mit der Geschichte der Trepanationen zusammen. Die Kreissäge (Trepan oder Trephine) in ihren manchfachen, im Verlauf der Zeit entstandenen Modificationen war das zur Verrichtung dieser Operationen durchgehends in Gebrauch gezogene Instrument. In Verbindung mit diesem wurden unter Umständen Meisel und Hammer, Knochenzangen und die sogenannten Schädel- oder Brückensägen, wovon eine grosse Anzahl älterer Formen vorhanden ist, angewendet. Die letzteren mögen wohl auch in einzelnen Fällen allein zur Entfernung kranker Knochenstellen gebraucht worden sein; Hey [1]) scheint jedoch der erste, welcher die

1) Practical observations in surgery. London. 1803.

Anwendung des Trepans für gewisse Fälle entschieden verwirft und durch den Gebrauch der gewöhnlich nach ihm genannten, eigentlich von Cockell angegebenen Säge ersetzt wissen will. Von einem gleichen Bestreben, an die Stelle des Trepans zweckmässigere Instrumente zu setzen, zeugen die in kurzer Zeit sich folgenden Erfindungen der zahlreichen, grösstentheils bereits angeführten Scheibensägen. Keine derselben entspricht jedoch dem Bedürfnisse dieser Resectionen. Erst durch die Erfindung B. Heine's wurde die Aufgabe befriedigend gelöst.

Die Anzeigen dieser Operationen im Allgemeinen werden gegeben

1) durch Affectionen der Knochen selbst und zwar

Verletzungen platter Knochen: Wunden, mit fremden Körpern complicirt, Brüche, namentlich mit Splitterung oder Dislocation der Bruchstücke, wenn Störungen benachbarter Organe unmittelbare Folge sind oder nothwendig eintreten müssen;

Krankheiten dieser Knochen, wie Caries und Aftergebilde, wenn der Knochen in seiner ganzen Dicke oder wenigstens soweit ergriffen ist, dass eine oberflächliche Abtragung nicht mehr möglich ist.

2) Durch abnorme Zustände der von platten Knochen umgebenen Organe oder der von denselben gebildeten Höhlen. Hieher gehören

Ansammlungen von Flüssigkeiten, von Wasser, Blut, Eiter u. s. w.

Afterproductionen und

eingedrungene fremde Körper u. s. w.

Die erste dieser Abtheilungen liefert die Indicationen der eigentlichen Resectionen, während die zweite die Anzeigen zur Trepanation, in der von uns aufgestellten Beschränkung umfasst.

Die Ausschneidung einer Knochenparthie ist ausser-

dem noch bei der sogenannten Necrosis interna der Röhrenknochen indicirt, wenn keine der in dem neugebildeten und den abgestorbenen Knochen einschliessenden Cylinder vorhandenen Fisteln (Kloaken) weit genug ist, um die Ausziehung des ganzen oder zerstückten Sequesters zu gestatten.

Allgemeines Operations-Verfahren.

I. Akt. Trennung der Weichtheile.

Man bedient sich gewöhnlich, besonders bei den Resectionen und Trepanationen an oberflächlich gelegenen breiten Knochen der Lappenschnitte, namentlich des Kreuz-, T- oder V-Schnittes; bei tiefer gelegenen Knochen, namentlich bei derartigen Operationen an Röhrenknochen, hinreichend grosser Längenschnitte, welchen nur im Nothfalle an einer Stelle ein kleiner Queerschnitt angefügt wird, wobei auf Muskeln, Sehnen, Gefässe und Nerven die nöthige Rücksicht genommen werden muss. Velpeau [1]) empfiehlt im Allgemeinen einen mehr oder weniger convexen, halbmondförmigen Schnitt, welcher nach ihm den Vortheil gewährt, mittelst einer Incision die kranken Parthien hinreichend zu entblösen, und die Wunde wieder gut zu vereinigen; er soll daher die Vorzüge der obengenannten Lappenschnitte mit denen des einfachen geraden Schnittes verbinden.

Der Knochen wird soweit er erkrankt ist freigelegt, wobei man vermeiden muss, die Beinhaut weiter als nöthig abzutrennen, um nicht Veranlassung zu späteren necrotischen Exfoliationen zu geben. In denjenigen Fällen, wo die Beinhaut der zu resecirenden Stelle nicht gleichzeitig erkrankt oder zerstört ist, kann man den Versuch machen, sie zu erhalten, um wo möglich

---

1) Médecine opérat. II. Edit. T. III. p. 29.

eine mehr oder minder vollständige Regeneration des Substanzverlustes einzuleiten; es wäre diess namentlich in jenen Fällen von Werth, wenn man genöthigt ist, grössere Parthien solcher breiter Knochen, welche wichtige Organe decken, wegzunehmen.

II. Akt. Entfernung des Knochens.

Im Allgemeinen können folgende Grundsätze aufgestellt werden:

Zur Aussägung erkrankter Knochenstücke aus der Continuität und ganzen Dicke platter Knochen — also zur Ausführung eigentlicher Resectionen an diesen Knochen — verdienen vor den bisher fast durchgehends angewendeten Trepanationsinstrumenten diejenigen Sägen unbedingt den Vorzug, bei welchen die Form des auszusägenden Stückes keine durch die Einrichtung des Instruments gegebene ist, sondern willkührlich — dem Umfange des pathologischen Zustandes des Knochens entsprechend — gewählt und verändert werden kann. Dieser Anforderung entspricht nur das Osteotom B. Heine's, welches in diesen Fällen höchst werthvoll erscheint, indem mit den eben erwähnten Vorzügen noch vollkommene Sicherheit vor Nebenverletzungen der von den Knochen eingeschlossenen Organe durch die mögliche Deckung der Sägenfläche gegeben ist. Für gewisse einfache Fälle reicht man auch mit der Hey'schen oder einer ähnlichen Brückensäge aus. Die Scheibensägen sind nicht leicht zu vermeidender Nebenverletzungen wegen am wenigsten zweckmässig.

Dagegen ist bei den Trepanationen platter Knochen in dem von uns beschränkten Begriffe — wenn es sich nemlich nur um die Anlegung einer Oeffnung handelt, um abgesprungene Knockenstücke und Splitter, Flüssigkeiten, fremde Körper u. s. w. aus den von solchen Knochen gebildeten Höhlen zu entfernen — die Anwendung der Kreissägen (des Trepans und der Trephine) in

den meisten Fällen passend, da man mittelst derselben am einfachsten und schnellsten zu diesem Ziele gelangt.

Die specielle Abhandlung der Resectionen platter Knochen, namentlich der Schedelknochen, wird die passendste Gelegenheit bieten, auf die Ausführung dieser Operation weiter einzugehen und die Ausnahmen der aufgestellten Regeln anzugeben.

III. Akt. Die Vereinigung der Wunde und der Verband unterliegt bei verschiedenen Arten dieser Operation gewissen besondern Vorschriften, wesswegen hier nicht näher darauf eingegangen werden soll.

Die Ausschneidungen von Stücken aus platten Knochen werden je nach dem Orte der Operation mehr oder minder schwierig in der Ausführung und bedeutungsvoll in ihren Folgen. Ueber die Resultate der einzelnen Arten lässt sich nur im speciellen Theile sprechen.

Die Heilung erfolgt durch Verschliessung der in dem Knochen gebildeten Oeffnung mittelst fibröser Masse, in welche sich bisweilen kleinere oder grössere Knochenlamellen ablagern, oder durch vollständige Regeneration des Substanzverlustes.

Als Anhang zu den Resectionen platter Knochen bedarf die Operation der Necrosis interna einer kurzen Erwähnung und Würdigung.

Sie wird von verschiedenen, namentlich französischen Chirurgen als Resection gezählt, kann aber strenge genommen nicht als solche gelten, da sie nur in der Entfernung eines abgestorbenen und bereits gelösten Knochen, des necrotischen Sequesters, durch eine hinreichend grosse, — bereits bestehende, künstlich erweiterte oder neu angelegte — Oeffnung in der neugebildeten Knochenschale, der sogenannten Todtenlade, besteht.

Die Operation der Necrosis interna wird gewöhnlich in folgender Weise ausgeführt:

Die Trennung der Weichtheile geschieht unter Berücksichtigung der allgemeinen Regeln am zweckmässigsten durch einen in der Längenachse des Knochens geführten und wo möglich die verschiedenen Fistelöffnungen vereinigenden Schnitt, wodurch unter hinreichender seitlicher Abtrennung der Weichtheile, eine Wand und die in ihr enthaltenen Oeffnungen (Kloaken) des neuen Knochen blosgelegt werden.

Die Operation ist sogleich beendet, wenn die Weite einer Kloake zur Ausziehung des Sequesters mit der Kornzange zureicht; im entgegengesetzten Falle ist die Erweiterung der Oeffnung angezeigt. Diess geschieht, wenn die Schale des neugebildeten Knochens noch dünn und nicht fest ist, mit einem starken Bisturi; bei grösserer Härte mit Meisel und Hammer, ein Verfahren, welches übrigens gegenwärtig nur ausnahmsweise in Anwendung gebracht wird. Am häufigsten bedient man sich zur Erweiterung der Kloacken oder zur neuen Anlegung hinreichend grosser Oeffnungen der Trepanationsinstrumente, indem man eine Krone, nach Bedürfniss auch mehrere nebeneinander, ansetzt; in dem letztern Falle werden die zwischen den einzelnen Oeffnungen bleibenden Vorsprünge oder Brücken mit der Hey'schen oder einer ähnlichen Säge nachträglich entfernt. Auf diese Weise wird ein gewöhnlich nicht unbedeutender Theil einer Wand der neugebildeten Knochenröhre ausgesägt; in einzelnen Fällen war man sogar gezwungen, den Sequester in seiner ganzen Länge bloszulegen, um denselben entfernen zu können.

Die Operation in dieser Weise ausgeführt, ist keineswegs leicht, auch nicht immer gefahrlos in ihren Folgen. Einfacher ist folgendes Verfahren und weil es weniger zerstörend auf den neugebildeten Knochen wirkt, gewiss auch zweckmässiger. Es wurde von Jäger und mir wiederholt mit dem besten Erfolge ausgeführt.

Eine der vorhandenen Kloaken wird unter Anwendung des Heine'schen Osteotoms so vergrössert oder zwei nahe aneinander liegende Kloaken werden durch Entfernung der sie trennenden Brücke so verbunden, dass eine ein bis anderthalb Zoll lange, dieselbe Weite wie der Knochenkanal haltende Oeffnung in der neuen Knochenschale entsteht. — Konnte dieses Loch dem obersten oder untersten Ende des Sequesters entsprechend angelegt werden, so gelingt die Extraction gewöhnlich schon jetzt leicht; musste aber die Oeffnung, wegen Gefahr ein Gelenk zu verletzen, mehr der Mitte des Sequesters gegenüber gemacht werden, so muss, da die Ausziehung desselben unter diesen Umständen unmöglich wäre, der todte Knochen in der Knochenröhre mittelst einer Kornzange fixirt und durch eine Brechzange zerbrochen oder durch eine Knochenschere zerschnitten werden; am zweckmässigsten, namentlich bei starken Sequestern bedient man sich des Osteotoms, in dem unter Anwendung der Sägedecker der todte Knochen hinreichend fixirt und der neue vor jeder Verletzung geschützt werden kann. Auch die Kettensäge ist zu diesem Bedarfe passend, weniger zweckmässig erscheint der von Dupuytren angegebene Perforator [1]). Die auf die eine oder andere Art getrennten Stücke des Sequesters werden mittelst der Kornzange einzeln ausgezogen.

Die Vereinigung der Wunde und der Verband nach dieser Operation unterliegt keinen besondern Regeln.

Die völlige Heilung erfolgt gewöhnlich sehr langsam; die Eiterung und der fistulöse Zustand der Knochen und Weichtheile dauern noch lange nach der Entfernung des abgestorbenen Knochens fort; bisweilen erfolgen

---

1) Bourgery Traité de l'anat., compr. la méd. opérat. livr. 42. — Froriep's chir. Kupfert. 405. f. 3 und 4.

noch nachträgliche Exfoliationen kleinerer Knochenstücke. Die Höhle des neugebildeten Knochens füllt sich unter allmähliger Abnahme der Eiterung mit Granulationen und endlich mit spongiösem Knochengewebe. Eine allmählige Verringerung des Umfangs und Annäherung an die normale Form des Knochens erfolgt erst spät, häufig gar nicht — ebenso scheint die Wiederbildung einer Markhöhle nach mir vorliegenden Präparaten geheilter Necrose gar nicht oder erst nach vielen Jahren stattzuhaben. Früher von Necrose befallene Knochen zeigen bisweilen eine fast elfenbeinähnliche Festigkeit (Sclerose).

C. Ausschneidung eines Knochenstücks aus der ganzen Dicke langer Knochen.

Ausser den Excisionen kürzerer oder längerer Stücke aus der ganzen Dicke der Diaphysen von Röhrenknochen (mit Unterbrechung ihres Zusammenhanges) sind auch die analogen Resectionen in der Continuität der Rippen, der Schlüsselbeine, des Unterkiefers u. s. w. zu dieser Abtheilung zu zählen.

Die Geschichte einzelner Arten dieser Abtheilung der Resectionen reicht bis in die frühsten Zeiten der Chirurgie während andere Arten derselben erst neuester Zeit angehören. —

In den ältesten chirurgischen Schriften, zum Theil schon bei Hippocrates, finden sich bereits die Grundsätze: bei complicirten Comminutivbrüchen die Splitter und Knochenspitzen sowie bei irreponiblen Brüchen die aus der Wunde vorstehenden Knochenenden wegzunehmen — Grundsätze, welche bis in die neusten Zeiten ihre Geltung behalten haben. — In der zweiten Hälfte des vorigen Jahrhunderts wurde die Resection in der Continuität der Röhrenknochen auf veraltete, nicht vereinigte Fracturen, die Pseudarthrosen ausgedehnt; in neuester Zeit wurde die Operation selbst bei schlecht oder wink-

lich geheilten Fracturen versucht. Ebenso gehören die Resectionen in der Continuität langer Knochen wegen Caries und anderweitiger organischer Leiden derselben der neueren Chirurgie an, mit einziger Ausnahme der Operation an den Rippen, welche schon von griechischen und römischen Aerzten sowie im Mittelalter geübt worden war.

Als Indicationen dieser Art der Resectionen gelten:

1) Knochenbrüche und zwar jene complicirten Fracturen, bei welchen eines der gebrochenen Knochenenden durch die Weichtheile getreten und nicht reponirt oder nach erfolgter Reposition nicht in der natürlichen Lage erhalten werden kann; ferner Splitterbrüche, selbst in Folge von Schusswaffen, unter gewissen später näher zu bezeichnenden Umständen.
2) Veraltete, nicht vereinigte Knochenbrüche, Pseudarthrosen, wenn die übrigen Operationen des widernatürlichen Gelenks bereits versucht und erfolgslos geblieben sind.
3) Geheilte Knochenbrüche, welche durch Bildung von difformem Callus oder winklicher Vereinigung den Gebrauch des Gliedes aufheben.
4) Spontane Trennung der Epiphyse von der Diaphyse eines Röhrenknochens, mit Austritt letzterer durch die Weichtheile.
5) Caries mit drohender oder bereits stattfindender Trennung der Continuität.
6) Geschwülste in der Continuität der genannten Knochen.

Allgemeines Operations-Verfahren.

I. Akt. Trennung der Weichtheile.

In den meisten Fällen reicht ein Längenschnitt, parallel mit der Achse des Knochens verlaufend, aus; ist bereits eine Wunde vorhanden, so wird dieselbe hin-

länglich erweitert; ausserdem, wenn sie neu angelegt werden muss, gelten die allgemeinen bereits gegebenen Regeln.

II. Akt. Trennung des Knochens.

Wenn bei Fracturen das eine Bruchende durch eine Wunde der Weichtheile nach aussen getreten ist, kann das Absägen mittelst einer gewöhnlichen Bogen-, Blatt- oder Messersäge dann geschehen, wenn das Bruchende weit genug aus den Weichtheilen hervorragt; diese schützt man hiebei durch eine passend angebrachte Unterlage, eine mehrfach zusammengelegte Compresse oder einen Spatel von Leder oder Horn u. s. w.

Bei Resectionen wegen complicirter Brüche ohne Austritt des Knochens durch die Weichtheile, sowie bei jenen falscher Gelenke zeigt sich der Vortheil des Heine'schen Osteotoms und der Kettensäge im vollsten Lichte; beide Instrumente finden in allen Fällen der erwähnten Art Anwendung und gestatten vor andern Sägen die Trennung des Knochens bei möglichst kleiner Wunde und möglichst geringer Beschädigung der Weichtheile, denn weder beim Osteotome noch bei der Kettensäge ist man gezwungen, den Knochen in unnöthiger Ausdehnung von seiner Umgebung zu lösen, um ihn leichter nach aussen führen zu können, noch die Weichtheile durch das Unterschieben besonderer schützender Vorrichtungen zu zerren.

Bei Caries und Aftergebilden in der Continuität langer Knochen wird die kranke Stelle zweckmässig blosgelegt und am besten ebenfalls mit dem Osteotome oder der Knochensäge getrennt.

Das bei der totalen Exstirpation der Knochen über die Schonung des Periosts zur Unterstützung der Knochenregeneration gesagte, findet auch bei dieser Art der partiellen Resection Anwendung, da in Fällen, wo eine Vereinigung des getrennten Knochens durch Callusbil-

dung nicht möglich ist, wie an Körperstellen mit zwei oder mehreren parallelen Knochen, der Erfolg der Operation durch Bildung neuer den Substanzverlust ersetzender Knochenmasse ein wesentlich besserer ist.

III. Akt. Vereinigung der Wunde und Verband.

Die Ausfüllung der Wunde mit Charpie ist im Allgemeinen zu verwerfen. Da Eiterung immer eintreten muss, wird das Einlegen einer Wicke in die Wunde, am besten in den abhängigsten Winkel derselben, die erste Vereinigung hindern und dem Wundsecrete freien Abfluss gestatten. Am zweckmässigsten hält man die Wundränder durch Heftpflaster zusammen; nur die Resection in der Continuität des Unterkiefers fordert die blutige Naht. Der Verband geschehe nach den bekannten Regeln und sei möglichst einfach. Im Allgemeinen muss man sich an den Verband complicirter Fracturen halten; über die bei den einzelnen Arten erforderlichen Modificationen kann nur bei der speciellen Aufzählung derselben ausführlicher gehandelt werden.

Diese Art der Resectionen hat wegen der hier beginnenden Frage über den Vorzug der Resection vor der Amputation die Chirurgen vielfach beschäftigt; wir werden diesen Punkt bei den Resectionen der Gelenkenden besprechen.

Nach ihren Erfolgen zählt diese Resection zu den wichtigsten; wenn bei einzelnen Arten derselben die Ergebnisse keineswegs günstig zu nennen sind, so berechtigt diess noch nicht zur Verdächtigung der Operation überhaupt, um so weniger da diese Resectionen bis jetzt nicht immer unter passenden Umständen und mit den zweckmässigsten Instrumenten verrichtet worden sind.

Bezüglich der Heilung beobachtete man je nach den anatomischen Verhältnissen folgende Verschiedenheiten:

Wo nur ein Röhrenknochen ist, wo mithin die beiden Sägeflächen in Berührung gebracht werden können, erfolgt Verwachsung derselben durch Callusbildung, daher eine dem Defecte entsprechende Verkürzung des Gliedes. Halten dagegen ein oder mehrere parallele Knochen die Sägeflächen der Knochen auseinander, so ersetzt sich das ausgeschnittene Stück durch Bandmasse. Dass in diese zuweilen Knochenkerne abgelagert werden, ist nicht weniger bekannt als dass bei Schonung des Periosts selbst eine mehr oder minder vollständige Wiedererzeugung des entfernten Knochenstücks stattfinden könne.

Unter den bisher aufgezählten partiellen Resectionen sind einige z. B. die gewisser Gesichtsknochen, der Wirbelbogen u. s. w. nicht besonders erwähnt; es geschah diess, weil sich die Operationen an diesen Knochen wegen der Eigenthümlichkeit des anatomischen Baues derselben unter keine der bisherigen Abtheilungen bringen liessen. Ueber das bei ihnen zu beachtende operative Verfahren verweise ich auf den speciellen Theil.

---

2) Die Ausschneidung von Knochentheilen in der Contiguität der Knochen, die Ausschneidung der Gelenkenden, Resectio articulorum[1]), Amputatio apophysium ist die kunstgemässe Entfernung verletzter oder erkrankter Gelenkenden unter Erhaltung der für die Ernährung und den spätern Gebrauch des Gliedes nöthigen Weichtheile.

Die Operation zerfällt:

in die gänzliche Entfernung eines Gelenkes Resectio articuli totalis, Exstirpatio articuli, die Wegnahme sämmtlicher ein Gelenk bildender Knochenenden und

in die theilweise Entfernung eines Gelenks, Resectio articuli partialis, die Abtragung nur eines Gelenkendes mit Erhaltung der übrigen gesunden Knochen des Gelenkes. Wird die letztere Art der Resectionen an einem Gelenkkopfe z. B. in Nussgelenken oder in freien und Gewerbgelenken geübt, so nennt man dieselbe auch Decapitatio ossis, Abtragung eines Gelenkkopfes. Hieraus folgt, dass zur Bezeichnung der Gelenkresectionen überhaupt, der Ausdruck Decapitatio ossium nicht gebraucht werden kann; es geschah diess bisher mehr aus Gewohnheit, indem man von der zuerst und am häufigsten geübten

---

1) Günther nennt diese Operation Exarticulatio, während er für die bisher so bezeichnete Amputation in der Contiguität Enucleatio vorschlägt.

Decapitation, der des Humerus im Schultergelenke, diese Bezeichnung auf die übrigen Gelenkresectionen übertrug, ohne Rücksichtnahme, ob diese Benennung noch ferner passend sei.

Die partiellen Gelenkresectionen bilden dadurch, dass unter Umständen mit dem Gelenkende eines Knochens zugleich ein kleineres oder grösseres Stück seines Körpers weggenommen werden kann, den Uebergang zu den Resectionen in der Continuität und zu der totalen Exstirpation der Knochen.

Die Geschichte der Resectionen der Gelenke beginnt in der zweiten Hälfte des vorigen Jahrhunderts, doch können die ersten Spuren dieser Operation bis in die ältesten Zeiten der Chirurgie verfolgt werden. So findet sich bereits in den Hippocratischen Werken eine Stelle, welche die zu jener Zeit schon bisweilen ausgeübte Absägung vorstehender irreponibler Gelenkenden bei complicirten Luxationen zu beweisen scheint [1]). Celsus

---

1) In Schweinbergers Inaug. Schrift (Geschichtliche Entwicklung der Resectionen der Knochen. München. 1843.) werden zwei Stellen angeführt, wovon die eine Mochlicus. XXV. sub. fin. Edit. J. A. van der Linden:

„ — ossis quod reponitur, si firmamentum non habeat, impedimenta praecidenda. Quinetiam nudata ossa decident et breviora evadent.“ Dem Zusammenhange nach scheint diese Stelle aber auf die Resection vorstehender Knochenstücke bei complicirten Fracturen in der Continuität der Röhrenknochen bezogen werden zu müssen.

Die beweisende Stelle findet sich de articulis LXXIX:

„Quaecunque vero circa articulos digitorum penitus resecantur, ea plerunque innoxia sunt, si non quis in ipsa vulneratione ex animi deliquio laedatur. Et curatio vulgaris talibus ulceribus sufficit. Sed et quae non circa articulos, sed juxta aliam quandam ossium rectitudinem resecantur et haec innoxia sunt, et adhuc aliis curatu faciliora. Et quae juxta digitos ossa fracta extra eminent, non ad articulum, et haec si reponantur, innoxia sunt. At resectiones ossium

giebt die bestimmte Vorschrift, unter den gleichen Verhältnissen immer zu reseciren [1]). In Beziehung auf complicirte Fracturen der Gelenke finden sich in den Schriften der Genannten keine besonderen Vorschriften; es muss aber als wahrscheinlich angenommen werden, dass die Chirurgen jener Zeit die Verfahrungsweise, welche bei den mit Wunden der Weichtheile und Splitterung u. s. w. complicirten Fracturen in der Continuität der Knochen gebräuchlich war, auch auf ähnliche Verletzungen der Gelenke übergetragen haben, weil sie der Gefässunterbindung unkundig, alle Operationen, wobei Durchschneidungen grösserer Arterien nöthig wurden, vermeiden mussten. Celsus und Galenus sprechen von der Excision cariöser und necrotischer Knochen, ohne jedoch die Gelenkenden besonders zu erwähnen. Diess geschieht von Paulus Aegineta, welcher die Abtragung der Gelenkenden wegen organischer Krankheiten unzweideutig empfiehlt [2]).

In der Periode der arabischen und mönchischen

---

perfectae circa articulos, et in pede, et in manu et in tibia ad malleolos, et in cubitu ad junctu-ram manus, plerisque quibus resecantur innoxiae sunt, si non statim animi deliquium evertat, aut quarta die febris continua accedat."

2) De re medica libr. VIII. cap. XXIV.

„Deinde ex (luxationum) curatione eadem quae proposita est, ubi ossibus fractis vulnus accessit. Si nudum os eminet, impedimento semper futurum est. Id quod excedit, abscindendum est.

2) Opera lib. IV. cap. 77.

„Simili ratione, si ossis terminus prope articulum fuerit vitiatus, idem serra aufferri debet. At si totum subinde os, nempe cubitus aut radius aut tibia aut ejusmodi aliquod contabuerit, totum adimetur; femoris autem caput aut coxa aut medullae spinalis vertebra affecta attingi non debet, periculi quod ex arteriis adjacentibus accidit evitandi gratia.

Medicin verlieren sich alle Spuren dieser Operation. Erst Ambroise Paré, der Restaurator der Chirurgie, stellt die von Paulus Aegineta bereits gegebenen Grundsätze wieder auf[1]). Von dieser Zeit an scheint die Entfernung von Gelenkenden bei complicirten Luxationen und Fracturen, sowie bei Caries und Necrose wieder geübt worden zu sein. Es sind jedoch diese Resectionen durchgehends als zufällige, nicht durch sicher leitende Principien bedingte zu betrachten; daher verschwindet gegen Ende des siebenzehnten Jahrhunderts zum zweiten Male jede Spur derselben, verdrängt durch die Amputation der Glieder, welche in Folge der Erfindung des Knebels und Turnikets, so wie einer sicheren Technik der Unterbindung eine in der Ausführung weniger schwierige Operation geworden war.

Die Operation der Resection entwickelte sich im Verlaufe des vorigen Jahrhunderts und verdankt ihre Entstehung den Bestrebungen einzelner Chirurgen, welche die allzuhäufige Verrichtung der Amputation einigermassen zu beschränken suchten. Die Debatten über die Behandlung der complicirten Fracturen sowohl der Röhrenknochen als namentlich der Gelenke in Folge der Schusswaffen müssen als eigentlicher Ausgangspunkt betrachtet werden. Während die grosse Mehrzahl der

---

1) Opera. Lib. de fistulis.

Cum ossis corrupti fistula nascitur, considerandum venit, superficiarium ne id in osse sit an altius depressum, an totum ipsum carie exesum sit. Nam si superficiarium sit, radulis facile eluetur, si altius caries insederit, desquammante terebra revellenda est, at si medullam usque penetrarit, forcipe incisoria eximenda est. Quod si sphacelo obsessum et penitus cariosum os sit, radicitus erit eximendum: quod commode fiet in digitorum, radii, cubiti et tibiae articulis, nequaquam vero in ischii acetabulo, femoris capite aut vertebrarum aliqua sphacelo obsessis.

Militärwundärzte in Fällen der Art die Amputation übte, deren Resultate keineswegs günstig zu nennen waren, wie die oft ungeheure Sterblichkeit in den Lazarethen lehrte, wurde von wenigen Chirurgen (Boucher u. A.) die Erweiterung der Wunde und die Ausziehung des fremden Körpers und der Splitter empfohlen und mit glücklichem Erfolge ausgeführt. Fast gleichzeitig wurde von englischen und später französischen Chirurgen bei complicirten Luxationen die Resection der Gelenkenden, zur Vermeidung der Amputation, wieder eingeführt. Aehnliche Bestrebungen, Glieder zu erhalten, zeigten sich auch bei Behandlung organischer Knochenleiden, wie der Fall von Thomas (1740) beweist, welcher bei einem vierjährigen Mädchen wegen einer spontanen Trennung der Epiphyse des Humerus zuerst ein anderthalb Zoll langes Stück der entblössten Diaphyse und Tags darauf die Epiphyse entfernte. Die Wunde heilte schnell und der Knochen soll sich bei voller Gebrauchsfähigkeit des Gliedes wieder regenerirt haben.

Als erste, eigentliche Gelenkresection ist die Decapitatio Humeri von dem Engländer White im Jahre 1768 verrichtet zu betrachten. Sie wurde in kurzer Zeit ebenfalls von andern englischen (Bent 1774, Orred 1779), deutschen (Lentin 1771) und französischen Wundärzten (Moreau 1786, Percy 1795) ausgeübt. Der Engländer Park übertrug die Operation im Jahre 1781 zuerst auf das Kniegelenk, welche Resection Moreau im Jahre 1792 wiederholte. Park schlug sie in einem Sendschreiben [1]) an P. Pott auch für die andern Gelenke vor. Im Ellbogengelenke war die partielle Resection bereits von Wainmann 1783 wegen compli-

1) H. Park an account of a new method of treating disseases of the joints of the knee and elbow. London 1783.

cirter Luxation des Oberarmknochens, von Görcke 1793 wegen einer Schusswunde, und von Justamond wegen Caries gemacht worden; die totale wurde zuerst von Moreau im Jahre 1794 ausgeführt. Die Resection des Fussgelenks, welche wegen complicirter Fracturen und Luxationen bereits von Kirkland, G. Cooper, W. Hey und andern englischen Wundärzten sowie von Moreau 1782 geübt worden war, wurde 1792 ebenfalls von Moreau zuerst wegen Caries gemacht. Ein ungenannter englischer Chirurg und später Moreau wagten die partielle Resection des Handgelenks.

Nachdem auf diese Weise die Erfahrung bereits über die Ausführbarkeit der Gelenkresectionen an den vorzüglichsten Gelenken entschieden hatte, überreichte Moreau im Jahre 1789 der Academie der Chirurgie ein Mémoire über diese neue Operation; ohne dass derselben jedoch von dieser Seite eine besondere Aufmerksamkeit geschenkt worden wäre. Die nichts destoweniger fortgesetzten Versuche theilte Moreau der Sohn in seiner Inauguralschrift der medicinischen Facultät zu Paris (1803) mit[1]). Auch jetzt hielt man es nicht der Mühe werth, die vorgelegten Thatsachen genauer zu prüfen, ohngeachtet kurz vorher (1802) Roux, welcher selbst eine Anzahl Resectionen ausgeführt, eine Abhandlung über dieselben veröffentlicht hatte[2]). Ausser diesen hatten nur einzelne französische Chirurgen, namentlich im Felde, diese Operationen geübt, so Larrey Sabatier, Percy, Villaume, Bottin die Resection

---

1) G. F. Moreau Obs. prat. relat. à la résection des articulations affectées de carie. Paris. 1803.

2) Ph. J. Roux de la résection ou du rétranchement des portions d'os malades, soit dans les articulations, soit hors des articulations. Paris 1802.

des Schultergelenks, letzterer und Champion auch die des Ellbogengelenks. Obwohl in neuen Auflagen Roux (1812) und Moreau (1816) ihre fortgesetzten Beobachtungen bekannt machten, wozu sich neue Abhandlungen von Denoue[1]) und Champion[2]) gesellten, brachen sich diese Operationen doch nur sehr allmählig Bahn, denn ausser den Fällen von Dupuytren und Delpech und der bereits genannten Chirurgen finden sich nur vereinzelte Beobachtungen. Erst in den letzten Decennien wurde die Operation häufiger geübt. Seit kurzem ist sie den übrigen Operationen gleichgestellt, indem sie in die Operationscurse der Pariser Professoren aufgenommen wurde.

In ähnlicher Weise ergieng es den Resectionen in England. Trotz einer Abhandlung Jeffray's[3]), worin er die nach ihm genannte Säge bei der Ausführung dieser Operationen empfahl, waren die Resectionen fast in Vergessenheit gerathen. Syme[4]), Crampton[5]) u. A. haben das Verdienst, sie wieder ins Leben gerufen zu haben. Bemerkt zu werden verdient, dass durch Davie die Resection auf das Schlüsselbeingelenk übergetragen, sowie durch White die des Hüftgelenks zuerst ausgeführt worden ist.

In Nordamerika müssen V. Mott, M'Clellan und Barton, welcher die Resection eines Knochenstücks mit Erfolg auf die Behandlung der Ankylose anwendete;

---

1) Denoue, éssai sur l'utilité de la résection des os dans les articulations des membres. Paris 1812.

2) Champion de la résection des os. These. 1815.

3) Jeffray Cases of the excision of carious joints by H. Park and Moreau. Glasgow 1806. London 1820.

4) Syme treatise on the excision of diseased joints. Edinburgh 1831.

5) Crampton on the excision of carious joints. Dublin hospital reports. Vol. IV. p. 185. 1827.

in Italien Regnoli; in Holland Mulder genannt werden, welcher Operationsmethoden für die Hauptgelenke, gestützt auf Versuche an Thieren sowie seine am Lebenden ausgeführten Resectionen, entwarf [1]).

In Teutschland erweiterten Palm (1820) und v. Gräfe (1821) das Gebiet der Resectionen durch die Excision des Unterkiefers aus dem Gelenke, eine Operation, welche sowohl in Teutschland, als dem übrigen Europa und Amerika bald vielfach wiederholt wurde. Die übrigen Resectionen, denen als bequemeres Auskunftsmittel die Amputation eines Gliedes zur Seite steht, fanden verhältnissmässig erst spät Eingang, was besonders den unermüdeten Bestrebungen Textors und Jägers verdankt werden muss. Ersterer wirkte durch sein Beispiel in dem er sämmtliche Resectionen wiederholt ausgeführt [2]); letzterer durch die vollständigste systematische Bearbeitung der Resectionen [3]). Ausser diesen beiden verdient noch Fricke rühmlichster Erwähnung. B. Heine hat durch die Erfindung des Osteotoms wesentlich zur Verbesserung der Technik und zur Verbreitung der Operation beigetragen.

Die Anzeigen zu den Resectionen der Gelenke werden im Allgemeinen nur durch solche mechanische und

---

1) Wachter pr. Mulder Diss. de articulis exstirpandis, inprimis de genu exstirpato. Gröning. **1840.**

2) Textor über Wiedererzeugung der Knochen nach Resectionen beim Menschen. Nebst einer tabellarischen Uebersicht aller Resectionen, welche seit **1821** im k. Juliusspitale dahier gemacht worden sind. Würzburg **1842.** — 2. Aufl. **1843.**

3) Jäger Artikel Decapitatio und Excisio ossium partialis in Rust's Handbuch der Chirurgie. Bd. V. und VI. Besonderer Abdruck. Berlin **1832.**

Operatio Resectionis conspectu chronologico adumbrata. Erlangae **1832.**

organische Affectionen der Gelenkenden gegeben, welche sich nicht über die Ansatzpuncte der für den späteren Gebrauch des Gliedes unumgänglich nöthigen Muskeln und Sehnen hinaus erstrecken. Dass in denjenigen Fällen, wo die Heilung nicht durch Bildung eines künstlichen Gelenks, sondern durch Verwachsung der resecirten Knochen (Ankylose) stattfinden muss, diese Grenzen überschritten werden dürfen, versteht sich von selbst; die weiteren Ausnahmen, welche unter gewissen Umständen stattfinden können, werden im Verlaufe des speciellen Theils einzeln namhaft gemacht werden.

Die Krankheiten, welche im Allgemeinen die Ausschneidung der Gelenke indiciren, lassen sich in folgender Weise ordnen:

I. Traumatische Verletzungen.

1) Luxationen, und zwar

complicirte Verrenkungen, mit Austritt des verrenkten Gelenkendes durch eine Wunde der Weichtheile, ferner

einfache, veraltete und uneinrichtbare Verrenkungen, wenn der ausgetretene Gelenktheil so gelagert ist, dass der Gebrauch des Gliedes sehr behindert oder gänzlich aufgehoben wird.

2) Fracturen der Gelenkenden, complicirt mit Verwundung der Weichtheile und mehrfachen Brüchen oder Spitterung der Knochen, wenn einfache Dilatation der Wunde und Extraction der Bruchstücke nicht schon hinreichen sollten.

3) Wunden und in den Gelenkenden fest eingekeilte, anderweitig nicht zu entfernende fremde Körper.

II. Organische Krankheiten

1) Caries, primäre und secundäre, besonders aus

traumatischer Ursache; doch auch dyscrasische Caries unter demnächst zu erörternden Bedingungen [1]).

2) Afterbildungen in den Gelenkenden, Kysten, fibröse Geschwülste, Sarcome u. s. w.

3) Chronische Gelenkwassersucht mit Entartung der Synovialhaut und gänzlicher Unbrauchbarkeit des Glieds, wenn andere Heilversuche erfolglos geblieben sind.

4) Wahre Ankylose endlich, wenn sie Gebrauchsunfähigkeit des Gliedes bedingt, indicirt die Ausschneidung eines Knochenstücks aus dem verwachsenen Gelenke; doch wird in einzelnen Fällen der Zweck schon durch einfache Durchsägung des ankylotischen Gelenkes erreicht.

In den meisten der aufgeführten Affectionen unterliegt die genaue Bestimmung der Anzeigen nicht selten grossen Schwierigkeiten, da es nichts weniger als leicht, oft sogar unmöglich ist, die Grenzen des zu Entfernenden im Voraus zu bemessen; für solche zweifelhafte Fälle passt dann der diagnostische Einschnitt. Von dem Befunde hängt es ab, ob die Resection oder sogleich die Amputation angestellt werden müsse.

Als allgemeine Gegenanzeigen der Resectionen — sowohl derjenigen der Gelenke als auch der übrigen bisher abgehandelten Arten — möchten nur folgende unbedingte Geltung haben:

1) Zu grosse Ausdehnung des organischen Leidens oder der mechanischen Zerstörung des Knochens.

Bei Knochenkrankheiten des Kopfes und Rumpfes

---

1) Necrose wird gleichzeitig mit Caries von den meisten Autoren als Indication der Resectionen aufgeführt. Es muss fortgesetzten Beobachtungen aufbehalten bleiben, zu zeigen, wie es sich mit dieser Necrose der Gelenkenden verhalte und ob nicht meist eine Verwechslung mit spontaner Abtrennung der Epiphysen stattgefunden habe.

dürfen bestimmte Grenzen nicht vorgeschrieben werden; es können, wenn die Operation überhaupt ausführbar ist, ziemlich grosse Parthien z. B. der Schedelknochen, des Unterkiefers, des Schlüsselbeins u. s. w. weggenommen werden; die Grenze wird hier nur durch die Krankheit gegeben. Anders verhält es sich an den Extremitäten. Hier gilt als allgemeine Regel: das Knochenleiden darf keine so grosse Ausdehnung erreicht haben, dass nach der Entfernung der kranken Stelle die Function des Theils aufgehoben wird; ausserdem verdient die, in ihrer Ausführung einfachere Wegnahme des ganzen Gliedes gegen die schwierigere Ausschneidung der kranken Knochenparthie unbedingt den Vorzug; denn ein unbrauchbares Glied ist allerdings lästiger als der gänzliche Verlust desselben.

Diese allgemeine Regel erleidet jedoch Modificationen. So müssen Unterscheidungen in Beziehungen auf die obern und untern Extremitäten stattfinden, indem bei ersteren grössere Stücke verloren gehen können, ohne dass völlige Unbrauchbarkeit des Armes oder der Hand stattfände, als bei den letzteren. Hier lässt sich die grösste Ausdehnung des Substanzverlustes beiläufig bestimmen; er darf nemlich nur so viel betragen, als durch eine Vorrichtung an den Schuhen wieder ersetzt werden kann, damit der Kranke gar nicht oder nur unbedeutend hinke. Ich habe Kranke gesehen, die mit einem zwei und einen halben Zoll hohen Absatze am Stiefel sehr gut gehen konnten. Es möchte daher drei Zoll wohl als Maximum der Ausdehnung des Substanzverlustes an den untern Extremitäten angenommen werden dürfen.

Auch dann treten Modificationen ein, wenn Gliederabtheilungen mit einem oder zwei Röhrenknochen zur Operation kommen; im ersten Falle kann nur ein kleineres Stück weggenommen werden, weil hier die eintretende Verkürzung dem Substanzverluste entsprechen

muss; in letzterem Falle dagegen kann ein grösseres Stück, ja die grössere Hälfte oder sogar der ganze Knochen weggenommen werden, da der zurückbleibende, zumal wenn es der stärkere ist, dem Gliede zur Stütze dienen wird.

2) Krankhafter Zustand der Weichtheile.

Die Resectionen sind dadurch nur dann contraindicirt, wenn die traumatische oder organische Zerstörung so bedeutend ist, dass eine Regeneration der verlorengegangenen oder eine Rückbildung der degenerirten Weichtheile nicht mehr möglich ist.

Bei mechanischen Zerstörungen der Weichtheile der Extremitäten kommt in Betracht ob die, für den späteren Gebrauch nöthigen Muskeln und Sehnen verloren gegangen sind; in diesem Falle ist die Amputation vorzuziehen. Bei gleichzeitiger Verwundung oder Zerreissung der Gefässe hat Jäger im Allgemeinen die Resection in Verbindung mit der Unterbindung der Gefässe vorgeschlagen, doch scheint die Vorschrift einige Beschränkung zu bedürfen. Bei Verletzungen des Hauptgefässes eines Glieds, der Arteria brachialis, femoralis möchte die Amputation im Allgemeinen den Vorzug verdienen und nur beim rechten Arme könnte die Anstellung des Versuches gerechtfertigt erscheinen. Sind jedoch nur die Aeste der genannten Gefässe verletzt, so ist die gleichzeitige Unterbindung und Resection unbedingt der Amputation vorzuziehen. — Bei stattgehabter Trennung des Hauptnerven des Gliedes ist die Amputation unbedingt angezeigt, während die Verletzung von Nervenästen keine Contraindication der Operation giebt.

Organische Entartungen der Weichtheile, besonders die Umwandlung der Gewebe, des Zellgewebs, der Gelenkbänder, der fibrösen Häute in eine gleichmässige speckige Masse, wie dies bei länger bestehender Caries so häufig beobachtet wird, contraindiciren die Resection

nicht, weil selbst bei sehr bedeutender derartiger Entartung nach Entfernung der kranken Knochenstücke eine völlige Rückbildung erfolgt, wie die Erfahrungen von Moreau und mehrere der später anzuführenden Fälle von Jäger zur Genüge beweisen. — Suppuration, Ulceration, fistulöser Zustand der Weichtheile contraindicirt im Allgemeinen die Resection nicht, indem passende Incisionen und Contraincisionen, Excisionen der Fisteln oder Einleitung in die Schnittlinien diese Zustände gewöhnlich beseitigen lassen. — Oedem unterhalb der kranken Stelle des Knochens sowie höherer Grad von Abmagerung des Glieds contraindiciren die Resection nicht; das erste ist die Folge einer starken Geschwulst und dadurch bedingten Druckes auf Venen und Lymphgefässe; letztere, durch den Nichtgebrauch des Gliedes bedingt, verschwindet nach der Resection bei beginnender Uebung desselben. Besteht die Knochenkrankheit schon sehr lange, hängt die Extremität kalt und blass, wie todt am Körper, ist die Bewegungsfähigkeit der Muskeln ganz verschwunden[1]) und selbst die Empfindung vermindert oder aufgehoben, so ist auf Verfettung der Muskeln und selbst der Nerven zu schliessen — ein Zustand, dessen völlige Rückbildung von vorne herein nicht wohl anzunehmen; bei der geringen Anzahl vorhandener Beispiele wage ich jedoch kein bestimmtes Urtheil. — Krebsige und anderweitige bösartige Bildungen in den Weichtheilen in Verbindung mit denselben oder secundären Affectionen der Knochen, wie sie häufig am Kopfe und zum Theil auch am Rumpfe beobachtet werden, erfordern, als letzte Hülfe der Kunst, die Ausschnei-

1) Man unterscheide diese paralytische Unbeweglichkeit wohl von jener, welche durch die Kranken wegen der bei Bewegungsversuchen eintretenden Schmerzen geübt wird.

dung alles Kranken sowohl in den Weichtheilen als im Knochen. Der Substanzverlust muss durch Transplantation gesunder Haut und wo möglich per primam intentionem ersetzt werden. An den Extremitäten zieht man in ähnlichen Fällen, und gewiss nicht mit Unrecht, die Amputation der Resection vor.

III. Dyscrasie.

Höhere Grade irgend einer Dyscrasie contraindiciren im Allgemeinen jede Operation, somit auch die Resection. Die Praxis hat jedoch einzelne Ausnahmen dieser Regel gerechtfertigt. Man wagt bei vorhandener und deutlich ausgesprochener Dyscrasie oft die kühnsten Operationen, wenn es sich um augenblickliche Lebensrettung der Kranken handelt; man operirt ferner bei dyscrasischen Leiden, um den Kranken von heftigen Schmerzen oder sonstigen bedeutenderen Beschwerden, wenn auch nur für einige Zeit zu befreien. Aus solchen Rücksichten wurden die Mehrzahl der Resectionen am Kopfe und dem Rumpfe, wegen Krebs, Markschwamm u. s. w. der Knochen (allein oder in Verbindung mit dergleichen Aftergebilden in den Weichtheilen), unternommen; an den Extremitäten zieht man in dergleichen Fällen die Amputationen der schnelleren Ausführung und Heilung wegen vor.

Besondere Erörterung erfordert die Frage über die Zulässigkeit der Resectionen bei anderen dyscrasischen Knochenkrankheiten, namentlich Necrose und Caries. Von einer grossen Anzahl Chirurgen, besonders deutschen, welche für die Lehre über die constitutionellen Ursachen derselben zu sehr eingenommen sind, werden die Resectionen im Allgemeinen verworfen und nur eine allgemeine Behandlung — oder die Amputation! — zulässig gefunden. Zweckmässiger scheint mir, in den Fällen leichteren Grades zu versuchen, ob durch eine antidyscrasische Behandlung Heilung herbeigeführt werden könne;

bei nichts destoweniger erfolgender Verschlimmerung des örtlichen Leidens oder in denjenigen Fällen, die schon in den Stadien des weiter vorgerückteren Uebels in Behandlung kommen, möchte es rathsamer sein, sogleich zur Resection, wenn dieselbe nicht anderweitig contraindicirt ist, zu schreiten, um durch eine immer längere Zeit erfordernde Vorkur nicht den günstigen Zeitpunkt zur Operation und somit zur Erhaltung des Glieds zu versäumen. Eine zweckmässige Nachbehandlung muss folgen, um die Dyscrasie, wenn sie sich in dem Krankheitsproducte noch nicht erschöpft haben sollte, zu tilgen. Es kann freilich nicht geleugnet werden, dass bisweilen auch bei diesem Verfahren Recidive, entweder an der zuerst afficirten oder einer andern Stelle beobachtet werden, was theils seinen Grund darin haben kann, dass bei der Operation nicht alles Kranke entfernt wurde, oder dass die constitutionelle Ursache durch die innere Behandlung nicht gehoben wurde und somit Veranlassung zu neuem Ausbruche des Leidens gab. Aber fällt dieser Vorwurf der Resection zur Last; kommen nicht ebenso häufig auch Recidive nach Amputationen vor. Giebt es nicht überhaupt Fälle, die weder durch innere Behandlung noch durch eine Operation, sei es nun eine Resection oder Amputation geheilt werden können?

Unter den verschiedenen Formen der Caries geben die Resectionen bei der nicht constitutionellen, traumatischen Caries die günstigsten Resultate; sie wird freilich selten rein, meist mit einer der folgenden Formen combinirt beobachtet. — Ebenfalls gut sind die Erfolge bei der häufig in Folge von Periostitis oder Arthrophlogose nach Scharlach, Variolen oder Varioloiden, sowie im Kindbette entstehenden Caries. — Dasselbe gilt von der rheumatischen Caries d. h. derjenigen, welche in Folge von Erkältung aus acuter, seltner chronischer Beinhaut- oder Gelenkentzündung hervorgegangen ist.

Diejenige Form der rheumatischen Caries dagegen, welche nach langjähriger Rheumarthritis (der rheumatischen Dyscrasie Jägers) entsteht, macht gerne Recidive. Bei ihr sind es vorzüglich die weichen Theile, Periost und Gelenkbänder, in denen der Krankheitsprocess auftritt, und die Knochen werden nur secundär ergriffen. — Die reine arthritische Caries kommt zu selten vor, als dass sich genaue Bestimmungen geben liessen. — Die am häufigsten zu beobachtende Form ist wohl die scrofulöse, und zwar findet sie sich entweder rein oder mit einer der bisherigen Formen combinirt. Sie indicirt übrigens, wenn operatives Eingreifen überhaupt nöthig wird und die örtlichen Verhältnisse noch günstig sind, die Resection. Die Erfahrung, namentlich englischer Chirurgen, hat die günstigen Erfolge frühzeitiger Operation nachgewiesen. Recidive, wenn sie eintreten, sind meist die Folge, dass die Kranken in ihre frühern Verhältnisse zurückkehren mussten; aber auch der lange Aufenthalt in Spitälern wirkt bei diesen Kranken ungünstig. — Die tuberculöse Caries, welche gewöhnlich mit der vorhergehenden zusammengeworfen wird, contraindicirt dagegen jede Operation. Die Diagnose beider Formen ist übrigens nicht leicht, bisweilen unmöglich; glücklicherweise sind die Knochentuberkeln in unsern Gegenden [1]) selten, ich habe unter einer sehr grossen Anzahl von Fällen der verschiedenen Arten von Caries nur vier Fälle von Knochentuberkeln gesehen und unter diesen kamen sie nur bei zweien an solchen Stellen vor, wo man sich zu einer Resection hätte können verleiten lassen. Ausserdem sind gewöhnlich eine grössere Anzahl Körperstellen zugleich befallen, in einem der beob-

1) In Paris dagegen scheinen sie häufiger vorzukommen, wenn nicht etwa Verwechslungen stattfinden.

achteten Fälle neunzehn, in einem andern vierzehn; ebenso sind immer gleichzeitig Tuberkeln in andern Organen, namentlich den Lungen vorhanden. — Die syphilitische Caries contraindicirt im Allgemeinen ebenfalls operatives Eingreifen; nur wenn alle anderweitigen Symptome der constitutionellen Syphilis durch zweckmässige innere Behandlung gehoben sind und das Knochenleiden in Folge örtlicher Verhältnisse noch fortbesteht, kann man durch eine Operation die Thätigkeit der Natur unterstützen.

Bei der Necrose, sie mag nun eine traumatische, rheumatische oder scrofulöse sein, gelten im Gegensatze zu dem Verfahren bei Caries, dieselben Indicationen zum operativen Einschreiten.

IV. Sehr gesunkener Kräftezustand des Kranken.

Nur Colliquations-Symptome, mit gleichzeitig vorhandenen Zeichen organischer Leiden in edleren Eingeweiden z. B. Lungentuberkeln, Leber- und Nierenkrankheiten mit Wassersucht, Darmgeschwüre u. s. w. contraindiciren die Resection, sowie überhaupt jede Operation. Einfacher Schwächezustand und Eiterungsfieber, wie sie in Folge langedauernder schmerzhafter und mit Säfteverlust verbundener Knochenkrankheiten vorkommen, contraindiciren weder eine Amputation noch eine Resection; es ist im Gegentheile erfahrungsgemäss, dass von solchen Kranken grössere Operationen verhältnissmässig am leichtesten überstanden werden.

Hier möchte der Ort sein, die gewöhnliche Behauptung näher zu beleuchten, dass die Resectionen, weil ihre Heilung länger dauere, im Allgemeinen einen besseren Kräftezustand von Seite des Kranken erfordern, als die Amputationen. Abgesehen von dem Akte der Operation selbst, welcher bei Resectionen länger dauert und schmerzhafter ist als bei Amputationen (wiewohl durch die

Anwendung der neuen zweckmässigeren Instrumente sowohl Dauer als Schmerz um vieles verkürzt werden) muss durch die Wegnahme eines ganzen Gliedes oder eines grösseren Theils desselben ein bei weitem heftigerer operativer Eingriff gesetzt werden, als durch die Wegnahme eines oder mehrerer kleiner Knochenstücke. Es wird, da bei den Amputationen grössere Gefäss- und Nervenstämme immer getrennt werden, eine bedeutende Reaction von Seite des Gefäss- und Nervensystems hervorgerufen. Für die Wahrheit dieses Satzes spricht vor allem die grössere Vehemenz des Wundfiebers, der bei weitem heftigere und länger dauernde Wundschmerz bei Amputationen, welche in keinem Verhältnisse stehen mit der meist gelinden, häufig ganz fehlenden Reaction nach Resectionen. Der psychische Eindruck, welcher durch die Absetzung eines Gliedes, dessen Gebrauch von nun für immer verloren ist, hervorgerufen wird, muss viel bedeutender sein, als bei Resectionen, wo der Kranke weiss, dass dasselbe auch fernerhin brauchbar sein wird. Ein weiterer Vorwurf, welcher den Resectionen wegen der meist länger währenden Eiterung gemacht wird, ist nicht von Belang; die längere Dauer derselben möchte vielmehr namentlich in jenen Fällen, wo man wegen constitutioneller Leiden operirt, zum Vorzug werden. Die Eiterung, an welche der Kranke gewöhnt ist, nimmt nur allmählig ab und die durch zu schnelles Aufhören derselben so häufig hervorgerufenen Congestionen oder Erkrankungen innerer Organe hat man nicht zu fürchten, erspart daher, abgesehen von der Erhaltung des Gliedes, auch noch die Fontanelle, die man so oft nach Amputationen nöthig hat.

Allgemeines Operationsverfahren.

Die Resection der Gelenke zerfällt, gleich den bisherigen Resectionen, in drei Akte.

I. Akt. Trennung der Weichtheile[1]).

Die Haut- und Muskelschnitte werden an derjenigen Seite des Gelenkes geführt, wo dasselbe der Haut zunächst liegt und die Verletzung wichtiger Gefässe, Nerven und Sehnen am leichtesten vermieden werden kann. Im Allgemeinen entspricht die Anlegung eines oder zweier gegenüberliegender, in der Richtung der Achse des Gliedes geführter Längenschnitte den zu beachtenden Rücksichten am meisten. Die Einschnitte werden, wenn nicht besondere Aufmerksamkeit für zu schonende Nerven oder Sehnen nöthig ist, sogleich durch sämmtliche Weichgebilde bis auf den Knochen geführt, und müssen den Längenmesser der zu entfernenden Knochenstücke eine gewisse Strecke überragen; zu kurze Schnitte halten die Operation auf. Dem Ende oder auch der Mitte der Längenschnitte müssen bei Knochen mit umfangreichen Apophysen grössere oder kleinere Querschnitte angefügt werden, welche jedoch nur die Haut und etwa hinderliches aponeurotisches Gewebe begreifen dürfen. Unsere vervollkommten Säge-Instrumente gestatten die Ausführung der meisten Resectionen (selbst des Schultergelenkes) mittelst eines oder zweier Längsschnitte, während bisher, um die Anwendung der gewöhnlichen Sägen möglich zu machen, verschiedenartige (⊔,V,Y,T,) Lappenschnitte angewendet werden mussten. Nur beim Knie- und Ellbogengelenk sind gemäss des Baues derselben die beiden seitlichen Längenschnitte zur Vollführung der Resection nicht hinreichend; diese Gelenke werden durch die Hinzufügung eines Querschnittes, den H-förmigen Schnitt, geöffnet, wobei die Strecksehnen durchschnitten werden müssen. Die Folgen der Trennung

1) Dieser Akt wird von Blasius in zwei — Entblösung des Gelenks und Auslösung der Gelenkenden — abgetheilt.

einer so wichtigen Sehne kommen jedoch nur beim Ellbogengelenke in Betracht, indem nach der Resection des Kniegelenks die Heilung durch Ankylosis vera stattfinden muss, wenn die Operation Erfolg haben soll.

Sind die Schnitte durch Haut und Muskeln vollendet, so werden die Weichtheile nach beiden Seiten hin vom Knochen abgetrennt und die Wundlippen mittelst stumpfer Hacken oder wenn Lappen gebildet worden, diese mit den Händen von Assistenten auseinander gehalten. Wenn das Gelenk nicht sogleich durch den ersten Schnitt mit geöffnet werden konnte, so geschieht diess jetzt durch Trennung der Gelenkbänder.

Nach der gänzlichen Eröffnung des Gelenkes hat man sich durch die sorgfältigste Untersuchung von der Ausdehnung der mechanischen oder organischen Zerstörung der Knochenenden zu überzeugen und die Trennungsstelle derselben durch kreisförmiges Einschneiden des Periosts zu bestimmen.

II. Akt. Trennung der Knochen.

Man bedient sich zur Entfernung der Gelenkenden

1) der gewöhnlichen Sägen, nemlich grösserer oder kleinerer Bogen- und Blattsägen. — Sie sind in denjenigen Fällen anwendbar, wo das Gelenk durch Lappenbildung vollkommen geöffnet ist oder wo bei einfachen Längsschnitten das Gelenkende nach vorausgegangener Trennung der Gelenkbänder durch die Wunde nach aussen geschoben werden kann. Die Durchsägung geschieht unter gehörigem Schutze der Weichtheile durch Compressen oder Spatel u. s. w. Der von einigen Chirurgen gemachte Vorschlag, die Bogensäge auch bei Resectionen von Gelenken, welche durch zwei seitliche Längenschnitte ohne verbindenden Querschnitt blosgelegt werden, in der Art anzuwenden, dass das abgeschraubte Sägeblatt, unter der Brücke der Weichtheile durchgeführt und wieder eingespannt wird, um auf diese Weise

den Knochen zu durchsägen, ist als complicirt und zeitraubend zu verwerfen. Zweckmässiger wäre in solchen Fällen noch die Anwendung einer schmalen Blatt- oder Messersäge, wie die von Syme[1]), Larrey, oder Raimbaud empfohlenen.

2) Die Kettensäge passt in allen jenen Fällen, wo ein Knochenende nur durch einen einfachen Längenschnitt blosgelegt wurde. Sie wird mittelst einer Nadel oder einer nach der Rundung des Knochens gebogenen Oehrsonde um den Knochen geführt.

3) Das Osteotom kann unter denselben Umständen gebraucht werden, und gewährt noch den Vortheil, dass die Weichtheile durch die Anwendung der Sägedecker vor jedweder Verletzung vollkommen geschützt werden können.

Zur Durchschneidung dünner Knochenenden können Knochenscheeren und Zangen z. B. die von Liston gebraucht werden.

Die Entfernung alles Kranken gilt als Hauptgesetz in diesem Akte, wobei jedoch die Erhaltung eines später brauchbaren Gliedes nicht ausser Acht gelassen werden darf. Wenn daher sämmtliche oder auch nur ein Knochenende eines Gelenkes in solcher Ausdehnung erkrankt ist, dass die spätere Gebrauchsfähigkeit des Glieds unmöglich zu erwarten steht, so ist die Amputation anstatt der Resection zu üben. Bisweilen kommt es aber auch vor, dass nur eine kleine Stelle eines Gelenkes, etwa nur eines der ein Gelenk zusammensetzenden Knochenenden erkrankt, die übrigen gesund gefunden werden. Die Frage: soll in einem solchen Falle

---

1) Abhandlung über die Ausschneidung krankhafter Gelenke. Weimar 1832. Taf. II. Fig. 2.

nur die kranke Stelle oder das ganze Gelenk entfernt werden? ist verschieden beantwortet worden — lässt sich aber in dieser allgemeinen Fassung nicht entscheiden, da bei den verschiedenen Gelenken manchfache Rücksichten geltend gemacht werden müssen; sie bleibt daher dem speciellen Theile aufbehalten.

Im Allgemeinen gelten folgende Regeln bei Bestimmung der Durchsägungsstelle. Bei complicirten Luxationen zeigt die Grenze der Entblösung des Knochens von den Weichtheilen, namentlich von dem Perioste die Trennungsstelle an. Diese Regel erleidet nur dann eine Ausnahme, wenn die Ablösung der Beinhaut nur auf einer Seite und hier nur in geringer Breite sich gegen die Diaphyse erstreckt; unter solchen Umständen kann man die etwa erfolgende nachträgliche Necrose und Exfoliation einer oberflächlichen Knochenparthie gegen die Abtragung eines grösseren Stücks der Apophyse wagen. — Bei complicirten Comminutivbrüchen der Gelenkenden werden die Splitter oder grösseren Bruchstücke der Apophyse entfernt und die meist unregelmässig gestaltete Extremität der Diaphyse mittelst der Knochenzange oder mit der Säge geebnet. — Wird wegen eines fremden, in einem Gelenkende eingekeilten Körpers die Resection geübt, so geschehe die Trennung unmittelbar hinter demselben. — Wenn wegen unheilbarer Gelenkwassersucht resecirt werden soll, sind nur die Gelenkflächen, soweit sie von entartetem Knorpel bedeckt sind, in Verbindung mit den degenerirten Gelenkhäuten wegzunehmen. — Bei Caries der Gelenkenden muss der Knochen so weit entfernt werden, als das spongiöse Gewebe desselben ulcerös und missfarbig erscheint. Die Oberfläche cariöser Knochen ist, namentlich wenn die Krankheit bereits seit langer Zeit besteht, immer und oft in grosser Ausdehnung geröthet, aufgetrieben und durch Osteophyten-Bildung höckerig, mit verdicktem,

ebenfalls injicirtem Perioste umgeben. Man darf sich hiedurch nicht verleiten lassen, das ganze Gelenkende, so weit es diese Veränderungen zeigt, wegzunehmen; sie sind die nothwendige Folge des lange dauernden entzündlichen und ulcerösen Processes im Knochen, nach dessen Aufhören ihre Rückbildung allmählig wieder erfolgt. — Aehnliches findet bei den anderweitigen Knochenentartungen, Krebs, Markschwamm u. s. w. statt. — Findet man nach dem Absägen des Knochens in der Sägefläche noch Spuren krankhafter Affection, so muss man nach weiterem Abtrennen der Weichtheile und nochmaliger kreisförmiger Einschneidung des Periosts eine entsprechende Platte mit der Säge wegnehmen; ist die Stelle jedoch klein, auf das spongiöse Gewebe beschränkt, so kann man sie mittelst des Hohlmeisels ausgraben. Die Anwendung des Glüheisens ist unter solchen Umständen unzweckmässig, da sie Veranlassung zu oft ausgedehnter Necrosis interna der Diaphyse des Knochens giebt. Jäger beschränkte die Anwendung desselben auf oberflächliche Zerstörung des Knorpels der Gelenkflächen, namentlich der schwer zugänglichen Schulter- und Hüftgelenkpfanne; doch auch für diese Stellen möchte die Anwendung des Meisels oder des Heine'schen Osteotoms vorzuziehen sein. Etwaige Splitter und Vorsprünge der Sägefläche werden durch die Knochenzange entfernt. Die Abrundung des abgesägten Knochenstücks, wie sie einmal von Moreau, dem Vater, geübt und in neuster Zeit von mehreren Chirurgen wiederholt wurde, ist immer überflüssig, kann aber auch durch Hervorrufung von Necrose schädlich werden.

Von der bisher beschriebenen allgemeinen Verfahrungsweise findet beim Hand- und Fussgelenke und unter gewissen Umständen auch noch bei einigen andern Gelenken ein durch die Aufeinanderfolge der Tempos

etwas abweichendes Verfahren statt; die Absägung eines oder beider Gelenkenden geschieht nemlich vor der Eröffnung des Gelenks, worauf sie mit den Fingern oder einer Zange gefasst und nach aussen gewälzt werden, während man ihre Verbindungen mit den Weichtheilen und zuletzt die Gelenkbänder trennt. Man erleichtert sich durch dieses Verfahren die Ausführung der Operation bei den obengenannten Gelenken, hat aber den Nachtheil, dass man über den Zustand des Gelenkes in Unsicherheit bleibt und daher bisweilen mehr vom Knochen, als nöthig wäre, entfernt. Es muss daher als Regel aufgestellt werden, nur soviel von dem Gelenkende wegzunehmen, als zur Ausführung dieses Theils der Operation nöthig ist; sollte sich in einzelnen Fällen zeigen, dass damit noch nicht alles Kranke entfernt ist, so geschieht diess leicht nachträglich in bereits oben besprochener Weise. — Gänzlich zu verwerfen ist ein Verfahren, wie es Wedemeyer[1]) für das Ellbogengelenk empfahl, nemlich die Absägung sämmtlicher das Gelenk bildenden Knochenenden ohne vorherige Trennung der Gelenkverbindung zwischen denselben.

III. Akt. Vereinigung der Wunde und Verband.

Nach Unterbindung etwa noch blutender Arterienäste, nach Ausschneidung entarteter Weichtheile, namentlich verdickter und speckiger Gelenkbänder, sowie kranker oder etwa überflüssiger Haut, nach genauer Reinigung der ganzen Wunde und wiederholter sorgfältiger Untersuchung derselben, schreitet man zur Vereinigung der Wunde, die nach Resectionen an den Extre-

---

1) Moreau Vers. ü. d. Resection der Knochenextremitäten cariöser Gelenke; a. d. Franz. von C. Krause; m. e. Vorr. begl. v. G. Wedemeyer. Hannover 1821. S. XIII.

mitäten am besten erst nachdem der Kranke zu Bett gebracht worden ist, vorgenommen wird.

Die Vereinigung der Wunde geschieht nach Resectionen an den kleineren Gelenken, der Hand oder des Fusses u. s. w. durch Heftpflaster, bei den grösseren aber im Allgemeinen durch die Knopfnaht, nur bei Resectionen im Gesichte durch die umwundne Naht. Mit der Haut müssen gleichzeitig die tieferliegenden Gewebe gefasst werden, um eine Vereinigung der Lappen in ihrer ganzen Dicke zu Stande zu bringen; besondere Vorsicht erfordern die Querschnitte, weil dieselben, wenn prima intentio nicht stattfindet, nur schwer und mit wulstigen, bisweilen sogar die Bewegungen des Gliedes hindernden Narben heilen. Moreau empfiehlt vorzüglich die Winkel zusammenzunähen, Jäger zieht das Heften der Längen- und Querschnitte vor und lässt die Winkel für den Abfluss des Wundsecrets und Eiters unvereinigt. Im Allgemeinen müssen die abhängigsten Stellen der Wunde zu diesem Zwecke offen erhalten werden, dazu kann man etwaige Gefässligaturen oder geölte Leinwandstreifen u. s. w. benützen. Die Ausfüllung der Wunde, namentlich der Zwischenräume zwischen den Knochen, mit Charpie ist im Allgemeinen überflüssig und nur in jenen Resectionen zulässig, wo die Bildung eines künstlichen Gelenkes stattfinden soll, nach den Resectionen dagegen, welche durch Ankylose heilen müssen, sind die beiden Sägeflächen in unmittelbare Berührung zu bringen und unverrückt in derselben zu erhalten.

Der Verband ist nach der Stelle der Operation sehr verschieden; bei Resectionen im Gesichte ist ausser der Naht kein weiterer Verband nöthig; bisweilen wird die Wunde mit Cerat bestrichenen Leinwandstreifen und Charpie bedeckt, die durch Compressen befestigt werden, bisweilen namentlich an den untern Extremitäten sind

Schienenverbände nöthig. Velpeau schlägt anstatt letzterer den permanenten Verband vor.

Die Heilung nach Gelenkresectionen erfolgt im Allgemeinen auf zweierlei Weise, entweder durch bewegliche oder unbewegliche Verbindung der resecirten Knochenenden. Es ist aber keineswegs in allen Fällen gleichgültig, ob die eine oder die andere dieser Verbindungen statt habe, vielmehr ist der Erfolg der Resection als ein missglückter zu betrachten, wenn in einem gegebenen Falle anstatt der gewünschten Verschmelzung der Knochen durch Callusmasse eine freie Beweglichkeit sich ausbildet oder aber wenn anstatt der Bildung eines künstlichen Gelenkes Ankylose, namentlich in einer für den Gebrauch des Glieds ungünstigen Richtung eintritt. Die Kunst hat daher alle ihr zu Gebote stehenden Mittel anzuwenden, um die dem jedesmaligen Bedürfnisse entsprechende und für den späteren Gebrauch des Gliedes erforderliche Verbindung einzuleiten.

In Beziehung auf die Bildung eines neuen Gelenkes beweisen sowohl B. Heine's[1]) zahlreiche Versuche an Thieren als die von Textor[2]) und Andern angestellten anatomischen Untersuchungen vor längerer Zeit resecirter menschlicher Gelenke, dass eine Regeneration der Apophysen gar nicht oder nur höchst unvollkommen stattfinde; nur wenn mit dem Gelenkkopfe ein Stück der Diaphyse des Knochens weggenommen wurde, tritt Regeneration der letzteren ein, und zwar um so vollkommener, wenn das Periost erhalten werden konnte. Ausserdem runden sich nach totaler Resection eines Gelenkes die gegenüber liegenden Sägeflächen ab, bis-

---

1) B. Heine in v. Gräfe's und Walthers Journal. Bd. XXIV. H. 4.

2) Textor über Wiedererzeugung der Knochen u. s. w. p. 7.

weilen unter leichter kolbiger Anschwellung und werden durch ein kürzeres oder längeres, solides fibröses Ligament verbunden, welches sich an beiden Knochenenden ansetzt, dieselben straff überzieht und sodann in das normale Periost übergeht. In demselben finden sich zuweilen knorplige oder knöcherne Ablagerungen, die Aehnlichkeit mit den Interarticularknorpeln oder Menisken haben. Diess ist die gewöhnliche Anordnung solcher neuer Gelenke; sie unterscheiden sich demnach von den normalen Articulationen besonders dadurch, dass zwischen den so verbundenen Knochen eine Höhle mit seröser Auskleidung und somit auch Synovialflüssigkeit fehlt. Ausnahmsweise findet sich eine geschlossene Gelenkkapsel nur in Fällen partieller Resectionen, wo ein Theil der Gelenkhäute erhalten wurde; das resecirte und abgerundete Gelenkende wird von der Kapsel umfasst und zeigt über dem fibrösen Ueberzuge noch eine seröse Auskleidung.

Sowohl bei der einen als bei der andern Art dieser Gelenkbildungen stellt sich die Function des Gliedes wieder her und zwar um so vollständiger, wenn die Ansatzpunkte der die Bewegung dieser Articulation vermittelnden Muskeln nicht geopfert werden mussten; doch selbst die nöthig gewordene Durchschneidung einzelner Muskeln oder Sehnen beeinträchtigt die Bewegungen des Gliedes nur wenig, da sie sich meist entweder unmittelbar an den Knochen oder wenigstens mittelbar durch Verwachsung mit dem die Gelenkflächen verbindenden Ligamente wieder ansetzen. Die Bewegungen sind unter solchen Umständen natürlich nicht so frei spielend, wie im normalen Zustande, sondern geschehen mehr ruckweise, durch Schnellen oder Schleudern des Gliedes, was durch die ungünstige Lage des neuen Hebelpunktes bedingt ist. Die Kraft solcher Glieder ist gewöhnlich nicht verringert, viele Kranke

sind im Stande nach der Heilung ihre früheren, oft mühsamen und harten Arbeiten wieder aufzunehmen.

Die Deformation ist unbedeutend oder fehlt gänzlich; gewöhnlich ist das Glied etwas kürzer und in Folge des Schwindens einzelner Muskeln von etwas geringerem Umfange.

Bisweilen zeigt ein neugebildetes Gelenk scheinbar die günstigsten Verhältnisse und dennoch fehlt die entsprechende Fähigkeit freieren Gebrauches. Nach der geringen Anzahl vorliegender Beobachtungen scheint der Unfall entweder durch nicht erfolgte Wiedervereinigung und Retraction durchschnittener Muskeln, oder durch Atrophie und Verfettung der Muskeln und Nerven, ferner durch Schlaffheit, Wucherung und selbst speckige Entartung des ligamentösen Apparats bedingt zu sein; endlich kann auch noch eine Beschränkung freierer Bewegung durch Wucherungen und Excrescenzen der resecirten Knochen verursacht sein.

Die Bildung einer unbeweglichen Verbindung kann auf mehrfache Weise stattfinden. Es erfolgt entweder wahre Ankylose durch Ausschwitzung von Callusmasse aus der spongiösen Knochensubstanz beider Sägeflächen, und spätere vollkommene knöcherne Verwachsung derselben. Diese Art der Vereinigung gelingt allein nach totalen Gelenkresectionen, wenn die gegenüberliegenden und sehr breiten Knochenflächen durch passende Verbände in beständiger und unverrückter Berührung gehalten werden. Unter gleichen Verhältnissen erfolgt bisweilen nur eine ligamentöse Verbindung beider Knochen durch kurzes, straffes, fibröses Gewebe. Diese Art, welche den Uebergang zu dem künstlichen Gelenke bildet, ist mehr oder minder fest und lässt keine oder einige Beweglichkeit zu. — Am seltensten bildet sich Ankylose, meist ein künstliches Gelenk, wenn eine Sägefläche mit einer Gelenkfläche in Berührung kommt; es ist daher

diese Art partieller Resectionen in den Fällen, wo man Ankylose beabsichtigt, gänzlich zu verwerfen. — Nach partiellen Resectionen grösserer Gelenke, z. B. der Ausschneidung des Köpfchens des Radius oder des Ellbogenknorrens, des innern oder äussern Knöchels u. s. w. bildet sich bisweilen, durch eine in Folge der Eröffnung des Gelenks und des Zutritts der Luft hervorgerufene adhäsive Entzündung der articulirenden Flächen, eine falsche Ankylose, welche rechtzeitig bemerkt noch gehoben werden kann, gewöhnlich aber in feste Verwachsung oder wahre Ankylose übergeht.

In Beziehung auf den Erfolg stehen die Resectionen der Gelenke auf gleicher Stufe der Wichtigkeit mit den Resectionen in der Continuität der Knochen — wenn ein Stück aus der ganzen Dicke derselben genommen, somit ihr Zusammenhang unterbrochen wird. Im Allgemeinen bieten die Resectionen der Gelenke etwas günstigere Resultate. Durch beide Arten wird dem Organismus ein Glied in vollkommen brauchbarem Zustande erhalten.

Die allgemeine Nachbehandlung der Resectionen besteht in

1) Behandlung der durch den operativen Eingriff bedingten allgemeinen und örtlichen Reaction.

Das Wundfieber, welches entweder unmittelbar nach der Operation oder erst mit dem Beginne der Eiterung eintritt, ist, wie bereits bemerkt, selten heftig und fehlt bisweilen selbst nach Resectionen grösserer Gelenke gänzlich. Strenge Antiphlogose, namentlich allgemeine Blutentziehung, ist daher nur selten nöthig; ein negativ-antiphlogistisches Verfahren, Diät, kühlendes, säuerliches oder bei Neigung zu Diarrhoe schleimiges Getränke reicht gewöhnlich aus. Der nach jeder grössern Operation statthabende Gebrauch, eine Nitrumsolution zur Verhütung der Reaction zu verordnen, erscheint im

Allgemeinen unzweckmässig, da die Verdauung des Kranken häufig dadurch angegriffen wird; überhaupt erscheint es tadelnswerth, auf Operirte, es mögen nun frische Verletzungen oder lange bestehende organische Leiden die Veranlassung gegeben haben, so stürmisch und nur schwächend einzuwirken; ein Verfahren, wodurch gewiss nicht selten Veranlassung zu Eiterresorption und deren traurigen Folgen gegeben wird.

Zur Verhütung einer heftigen Entzündung der Wunde werden im allgemeinen kalte Umschläge gemacht; tritt sie dennoch ein, so sind örtliche Blutentziehungen nöthig; bei geringer oder gänzlich mangelnder örtlicher Reaction ist die Anwendung warmer, einfacher oder aromatischer Fomentationen angezeigt. Mit dem Eintritte der Eiterung werden die kalten Umschläge weggelassen und nach Umständen durch Cataplasmen ersetzt.

Der erste Verband geschieht am dritten oder vierten Tage, je nachdem die Eiterung stärker oder schwächer eingetreten ist; etwa angelegte Nähte werden entfernt und durch Heftpflaster ersetzt. Ausserdem besteht der Verband, der täglich einmal und nur bei sehr bedeutender Eiterung zweimal angelegt wird, in Charpie, Compressen, welche am Kopfe und Rumpfe durch dreizipfliche Tücher, an den Extremitäten durch die Scultet'schen Binden befestigt werden.

Die Lagerung des kranken Theils ist nach der Körperstelle und der beabsichtigten Vereinigung verschieden. Nach den Resectionen, welche die Bildung eines künstlichen Gelenkes erfordern, dürfen die Knochenenden einander nicht völlig genähert werden — doch ist die Einlegung von Charpie u. s. w. unnöthig — und Bewegungsversuche müssen bald angestellt und häufig wiederholt werden; nach den Excisionen des Knie- und Fussgelenks — sowie den Resectionen in der Continuität der Röhrenknochen — bei welchen Ankylose be-

zweckt werden muss, werden dagegen die Sägeflächen der Knochen miteinander in unmittelbare Berührung gebracht und müssen in dieser Lage durch passende Verbände und gepolsterte, nach den Conturen des Gliedes geformte Hohlschienen unverrückt bis zur erfolgten Vereinigung erhalten werden.

2) Behandlung besonderer übler Ereignisse:

a) während der Operation der Resection.

1) Auffindung einer ausgedehnteren Zerstörung des Knochens und der Weichtheile.

Bei Operationen am Kopfe und Rumpfe bleibt nur die Wahl zwischen dem Versuche der Exstirpation der kranken Stelle und der Nichtvollendung der Operation. An den Extremitäten wird, ehe man durch die Entfernung einer grösseren Portion der Knochen und wichtigerer Weichtheile die spätere Gebrauchsfähigkeit des Gliedes aufs Spiel setzt, die Abnahme des ganzen Gliedes vorgezogen. Im allgemeinen soll diese höher oben gemacht werden; es erscheint jedoch zweckmässiger, dass, um eine doppelte Verwundung zu vermeiden, die Amputation, wie diess beim Hüft- und Schultergelenk immer geschehen muss, in der bereits gebildeten Resectionswunde selbst ausgeführt wird. Diess Verfahren besteht einfach darin, dass man zu dem bereits geführten einfachen oder doppelten Längenschnitte einen ganzen oder halben Kreisschnitt der nach der Beschaffenheit und Brauchbarkeit der Weichtheile etwas mehr oder weniger hoch oben geführt wird, hinzufügt, und somit einen oder zwei Lappen bildet; die Grenze der Knochenkrankheit bestimmt die Durchsägungsstelle und die Basis der Lappen. Das Verfahren erleidet bei den einzelnen Resectionen Modificationen, die am gehörigen Orte näher beschrieben werden sollen.

2) Starke Blutung. Man suche schleunigst den Ursprung derselben zu entdecken. Ist sie parenchyma-

tös und erfolgt aus den verdickten und degenerirten Gelenkbändern, so erfordert sie die Anwendung kalten Wassers oder styptischer Solutionen, und im Falle sie hiedurch nicht stände, die Excision der entarteten Gewebe. Kommt die Blutung aus der Sägefläche des Knochens, so wird sie durch die Aufdrückung von Feuerschwamm oder Wachs gestillt. Bedeutendere venöse Blutung ist gewöhnlich durch Druck auf die Venen oberhalb der Wunde bedingt und verschwindet durch die Aufhebung desselben. Die Verletzung einer grössern Vene erfordert, je nach der grösseren oder kleineren Wunde, die seitliche oder totale Unterbindung. Ist die Blutung arteriell und die Folge der Durchschneidung eines kleineren oder grösseren Astes (die häufig deswegen stärker erscheint, weil die durchschnittene Arterie sich in dem speckig entarteten Gewebe nicht zurückziehen kann), so schreite man sogleich zur Torsion oder Unterbindung. Die Verletzung des Hauptarterienstammes des Glieds ist bei nur einiger Vorsicht unmöglich; sollte sie sich nichts destoweniger einmal ereignen, so geschehe die Unterbindung unter den bereits erwähnten Rücksichten.

3) Verletzung eines Nerven. Die Durchschneidung des Hauptstamms des Nerven am obern Theile einer Gliedmasse erfordert die Amputation, da ein gelähmtes Glied völlig unbrauchbar wäre; doch ist eine solche Verletzung kaum denkbar. Bei der Durchschneidung eines Nervenastes, wonach nur Lähmung einzelner Theile eintritt, ist die Amputation um so weniger angezeigt, als unter günstigen Umständen eine unmittelbare Vereinigung der Nervenenden oder eine Regeneration des Substanzverlustes und somit eine Wiederherstellung der Bewegung und des Gefühls stattfinden kann. Theilweise Durchneidung eines Nervenastes, wenn sie anders bemerkt wird, erfordert keineswegs die gänzliche Durch-

schneidung desselben, da wie die Erfahrung bewiesen, eine Wiederherstellung der Nervenfunction unter solchen Umständen immer stattfindet und anderweitige üble Zufälle dadurch nicht hervorgerufen werden.

b) Die üblen Ereignisse nach der Resection sind im Allgemeinen dieselben, wie nach jeder andern grössern Operation. Heftige Entzündung der Wunde, und in Folge davon oder durch ungünstige Formation der Wundlappen bedingter Brand, starke Eiterung, Eitersenkungen u. s. w. werden nach allgemeinen Regeln behandelt; besondere Erwähnung verdienen etwa nur folgende Ereignisse:

1) Nachblutungen. Diejenigen Hämorrhagien, welche in der ersten Zeit nach der Operation eintreten, sind entweder arterielle, in Folge unterlassener Unterbindung eines Arterienastes oder venöse und parenchymatöse; erstere erfordern meist die nachträgliche Unterbindung, letztere stehen auf die Anwendung des kalten Wassers, styptischer Solutionen oder der Tamponade. — Nachblutungen, welche im späteren Verlaufe eintreten, sind selten arteriell, meist die Folge sehr heftiger oder mangelnder örtlicher Reaction; die einen erfordern antiphlogistische Behandlung, die andern kräftigende Kost, stärkende Arzneimittel und örtliche adstringirende Fomentationen u. s. w.; wenn sie bedeutend sind und sich wiederholen, erfordern sie die Amputation, die jedoch unter diesen Umständen keine günstige Prognose zulässt.

2) Eiterablagerungen in entfernte Organe und Höhlen. Man hat behaupten wollen, dass die sogenannte Infectio purulenta mit ihren gewöhnlichen ungünstigen Folgen nach Resectionen häufiger beobachtet werde, als nach Amputationen. Meinen Beobachtungen zufolge ist dieselbe eher durch allgemeine Verhältnisse — epidemische Krankheitsconstitution, miasmatische Einflüsse, Ueberfüllung und mangelnde Rein-

lichkeit grösserer Krankenhäuser, bei geschwächten Individuen oder sehr eingreifender Behandlung der Kranken, bedingt als durch bestimmte Operationen hervorgerufen, denn sie folgt unter den genannten Verhältnissen ohne Unterschied auf die einfachsten wie auf grössere Operationen, in welchen die offene Communication einer grösseren oder kleineren Vene mit einem Eiterheerde gegeben ist. Ihr Verlauf ist verschieden. Den Eiterablagerungen geht bisweilen Entzündung und Eiterbildung in der betreffenden Vene voraus, bisweilen fehlt diese. Die erfolgten Ablagerungen werden durch den Eintritt der unregelmässig intermittirenden Fieberanfälle bezeichnet, denen je nach dem verschiedenen Sitze in parenchymatösen Organen, den Lungen, der Leber, der Milz u. s. w. oder in serösen Höhlen z. B. den Gelenken, verschiedene Symptome beigesellt sind.— Die Erfahrung hat bis jezt noch keine Fingerzeige zur sicheren Bekämpfung dieses furchtbaren Leidens gegeben.

3) Necrose der Sägefläche des Knochens, in geringerer oder grösserer Ausdehnung, tritt häufig ein, befällt aber gewöhnlich nur kleine Stückchen, die beim Sägen abgesprengt wurden. Sie unterhalten längere Zeit die Eiterung und fistulösen Zustand. Ihre Abstossung wird der Natur überlassen, die Ausziehung erfolgt, wenn keine der vorhandenen Fisteln hinreichend weit ist, durch blutige Trennung. — Von Necrose der Markröhre, die ebenfalls als übler Zufall nach Resectionen aufgezählt wird, ist mir kein Fall bekannt geworden.

4) Unbewegliche Verbindung der resecirten Knochen, bei Gelenken, welche freie Beweglichkeit erfordern oder in einer Richtung, wodurch der Gebrauch des Gliedes behindert oder aufgehoben wird. Um diesen Uebelstand, welcher besonders nach partiellen Resectionen beobachtet wird, zu verhüten, ist baldige und bei jedem Verbande wiederholte Bewegung

des neuen Gelenkes nöthig — ebenso erfordert die Lagerung des Gliedes sorgfältige Berücksichtigung, damit, wenn trotz aller Gegenbemühungen doch Ankylose eintreten sollte, sie in einer Richtung erfolge, welche den Gebrauch des Gliedes nicht aufhebt. — Etwaige Gelenksteifigkeit kann durch Uebung und Bäder beseitigt werden; bei eingetretener Ankylose bleibt nichts anderes übrig als die Durchsägung oder die nochmalige Resection des ankylotischen Gelenks.

5) Der Nichteintritt der beabsichtigten Ankylose ist nur nach der Resection des Kniegelenks als ein ungünstiges Ereigniss zu betrachten und wird daher am zweckmässigsten dort seine Besprechung finden.

6) Recidive der die Resection indicirt habenden Knochenkrankheit, wie Krebs, Caries u. s. w. erfordern je nach den Umständen die Wiederholung der Resection oder bei grösserer Ausdehnung die gänzliche Entfernung des Theils.

Specieller Theil.

Das ganze Gebiet der Resectionen der Knochen zerfällt in zwei Hauptabtheilungen:

die Resectionen der Knochen des Kopfes und Stammes
und
die Resectionen der Knochen der Glieder.

Erste Abtheilung.

Resectionen der Knochen des Kopfes und Stammes.

I. Resectionen des Oberkiefers.

Eintheilung.

Die manchfachen derartigen Operationen, welche an den verschiedenen Theilen des Oberkieferknochens ausgeführt werden können, bringe ich zu besserer Uebersicht und Hebung der bestehenden Verwirrung unter folgende Abtheilungen:

I. Resectionen der freien Ränder des Oberkiefers, wohin die Resection des Zahnfächerfortsatzes und die des Augenhöhlenrandes gehören.

II. Partielle Resection des Körpers des Oberkiefers.

III. Totale Resection eines oder beider Oberkiefer.

Anatomische und pathologische Vorbemerkungen.

Die Oberkiefergegend bildet den Haupttheil des Gesichts; die Weichtheile derselben bestehen aus mehreren Schichten, der äussern Haut, der Fettlage unter derselben, die in der Wangengegend sehr stark ist, gegen die Nase zu- und in der Nähe der Lippen abnimmt, indem hier die vielfach unter sich verschmelzenden Muskeln nur dicht unter der Haut liegen; die bei der Operation betheiligten Muskeln sind der Orbicularis Palpebrarum und Oris, die verschiedenen Levatoren der Oberlippe und des Mundwinkels, die Jochmuskeln, der Backen- und Kaumuskel u. s. w.; die auf lezterem liegende Speicheldrüse kommt kaum in das Bereich der Schnitte, desto gefährdeter aber ist ihr Ausführungsgang, welcher in der Höhe der obern Zahnreihe dem ersten oder zweiten Backenzahne gegenüber in die Mundhöhle mündet. Die Arterien dieser Gegend sind von untergeordneter Bedeutung und erfordern keine besondere Berücksichtigung, da sie selbst im Falle abnormer Erweiterung sehr leicht unterbunden werden können. Die Nerven sind theils vom Facialis, theils vom Trigeminus; ersterer theilt sich in der Parotis in zwei Aeste, von denen sowohl die unteren Zweige des oberen, als die oberen des untern Astes bei den gewöhnlichen Verfahren durchschnitten werden, was die Lähmung der operirten Gesichtshälfte bedingt. Von den Zweigen des zweiten Astes des Trigeminus, des Maxillaris superior, kommt vorzugsweise der Infraorbitalis in Betracht, da er bei allen Resectionen des Oberkiefers, wo der Orbitalrand dieses Knochens mit weggenommen wird, vor der gänzlichen Lösung des Knochens zur Vermeidung etwaiger Zerrung oder Zerreisung durchschnitten werden muss. Der Stamm des Nervus maxillaris superior liegt ausser dem gewöhnlichen Bereiche dieser Operationen. Der Stamm der Arteria maxillaris interna kann ebenfalls vermieden werden, sollte er aber auch verletzt werden, so kann er jedenfalls nach geschehener Entfernung des Oberkiefers unterbunden werden; während der Operation müsste man sich sowie überhaupt bei bedeutenderer Blutung auf die Compression der Carotis beschränken. Der Oberkieferknochen besteht aus dem Körper und dessen Fortsätzen. Der Körper hat eine vordere äussere Wand- oder Gesichtsfläche, eine hintere Wand- oder Schläfefläche, ferner eine innere, obere und untere Wand, die nach den Höhlen, zu deren

Bildung sie beitragen, auch Nasen-, Augen- und Mundfläche genannt werden und die gleichnamigen Seiten der von diesen Knochen eingeschlossenen Höhle, der sogenannten Highmor's-Höhle bilden. Mittels eines Theils seiner Fortsätze geht der Oberkiefer Verbindungen mit mehreren Knochen des Kopfes ein; es sind vier, deren Trennung die Exstirpation des Oberkiefers möglich macht. Der untere bogenförmige Fortsatz dieses Knochens enthält die Fächer für die Zähne: in dem oberen oder Orbitalrande befinden sich die Oeffnungen zweier Kanäle, von denen nur der Infraorbitalkanal wegen des in demselben verlaufenden Nerven Berücksichtigung von Seite des Chirurgen verdient; der andere, der Nasenkanal bedarf keine besondere Schonung, da der Abfluss der Thränen nach der theilweisen oder gänzlichen Wegnahme des Oberkiefers in die neugebildete Höhle von dem geöffneten Thränensacke aus frei stattfinden kann.

Ausser den Krankheiten, welche den Knochen im Allgemeinen zukommen, wie Necrose, Caries u. s. w. sind es vorzugsweise die Krankheiten der Highmorshöhle, wie Ansammlungen von Flüssigkeiten und die verschiedenartigen Aftergebilde, die sowohl von den häutigen Auskleidungen als den knöchernen Wandungen dieser Höhle ihren Ursprung nehmen, welche die verschiedenen Arten der Resectionen des Oberkiefers bedingen.

So lange krankhafte Produktionen auf die Fortsätze oder die äussere Fläche des Körpers des Oberkiefers beschränkt sind, reicht man mit verhältnissmässig einfachen Operationen aus; bei den Krankheiten dagegen, welche von der Highmorshöhle ihren Ursprung nehmen und durch ihre allmählige Zunahme eine secundäre Auftreibung der Wandungen dieses Knochens bedingen, hat man nur folgende Wahl: Entweder muss eine kleinere oder grössere Oeffnung in den Wandungen der Oberkieferhöhle angelegt werden, um durch dieselbe die enthaltenen Flüssigkeiten oder Aftergebilde zu entfernen, was bei lezteren jedoch nur dann geschehen kann, wenn sie keine Verbindungen mit den Knochen eingegangen haben, also bei sogenannten Polypen oder anderweitigen gutartigen und mit einer besondern Membran umschlossenen Geschwülsten; oder man muss den Oberkiefer aus seinen Verbindungen mit den übrigen Knochen des Kopfes lösen und mit ihm zugleich das Afterprodukt entfernen; dies ist in allen jenen Fällen unumgänglich nöthig, wo das Afterprodukt von den knöchernen Wandungen

des Oberkiefers ausgeht, oder in die Klasse der bösartigen Geschwülste gehört. Es wäre daher von höchster Wichtigkeit, diese Fälle unterscheiden zu können. Diese Möglichkeit ist aber bei Geschwülsten, die von den Wänden der Oberkieferhöhle als ihrer äussersten Hülle umgeben sind, meist nicht gegeben, denn nur bisweilen durchbricht die kranke Masse an einzelnen Stellen den Knochen und lässt somit eine Untersuchung zu; in den übrigen Fällen ist man auf die Anwendung des exploratorischen Einstichs mittels des Messers oder einer Troiquarts beschränkt und in Fällen, die auch nach dieser Untersuchung noch zweifelhaft bleiben, muss man das sichere Verfahren der gänzlichen Ausrottung des Kiefers der weniger Sicherheit vor Recidiven gewährenden partiellen Resection vorziehen.

I. Resectionen der freien Ränder des Oberkiefers.

1. Resection des Alveolarfortsatzes des Oberkiefers.

Hieher sind nicht nur die Fälle zu zählen, in welchen kleinere oder grössere Stücke des Alveolarfortsatzes des Oberkiefers allein, sondern auch alle jene Fälle, wo zugleich Theile der vordern Wand oder der Gaumenfläche dieses Knochens weggenommen werden, wenn nur die veranlassende Krankheit von dem Alveolarfortsatze ausgeht.

Geschichte.

Diese Operation wurde seit zwei Jahrzehnten häufig ausgeführt; ich glaube aber wegen der untergeordneten Stelle, welche dieselbe einnimmt, nicht alle mir bekannt gewordenen Fälle, sondern nur einige, welche entweder in geschichtlicher Beziehung wichtig sind, oder als Typen gelten können, anführen zu müssen.

Vor der angegebenen Zeit hatte man sich beschränkt, die Geschwülste des Alveolarfortsatzes von ihrer knöchernen Basis wegzuschälen und diese zu cauterisiren; die häufigen Recidive, welche nach diesem Verfahren beobachtet

wurden, mögen Veranlassung gegeben haben, mit der Geschwulst zugleich den knöchernen Boden derselben zu reseciren.

Dupuytren[1]) scheint die ersten hieher zu stellenden Operationen ausgeführt zu haben; er entfernte im Jahre 1820 etwa ein Drittel des Alveolarbogens und der Gaumenfläche des Oberkiefers, welche von Osteosarcom befallen waren und 1824 ebenfalls ein breites Stück des erstgenannten Knochenfortsatzes. Er bediente sich einer Säge.

Regnoli[2]) nahm im Jahre 1825 den ganzen Alveolarbogen des Oberkiefers gleichzeitig mit dem des Unterkiefers mit Erfolg weg; später machte derselbe die partielle Resection des Alveolarfortsatzes noch mehrere Male; immer wie es scheint, mittels des Meissels.

Prieger[3]) exstirpirte eine ziemlich grosse Geschwulst des Alveolarfortsatzes und entfernte diesen Knochen nachträglich durch eine starke Knochenzange — mit günstigem Erfolge.

Velpeau[4]) entfernte 1830 den linken Alveolarbogen, ebenfalls mit Erfolg. Er machte wiederholt ähnliche Operationen und bediente sich gewöhnlich seiner schneidenden Knochenzange.

Dieffenbach[5]) hatte in einer grossen Anzahl solcher Resectionen meist günstige Erfolge.

Roux[6]) operirte in einem Falle, wo nach wiederholten Exstirpationen verschiedener Chirurgen immer wieder Recidive eingetreten war, mit Erfolg ebenfalls durch Anwendung der schneidenden Zange.

Sicherer[7]) machte diese Operation bei einem 7jährigen Mädchen wegen eines Osteosarcoms von der Grösse einer starken Nuss, welches den Processus alveolaris zwischen dem ersten Schneidezahne und dem zweiten Back-

---

1) Gensoul lettre chirurg. sur quelqu. malad. grav. du sin. maxill. Paris 1833. p. 9 et 10.
2) Sulla exstirpazione delle intiere arcade alveolari della super. et infer. mascella per osteosarcoma. Pesaro 1825.
3) Rust's Magazin. Bd. XL. S. 391.
4) Méd. opérat. T. II. p. 630. — Lec. or. T. III. p. 489.
5) Hamb. Zeitschr. f. d. g. Med. Bd. VII. *S.* 145.
6) Gaz. méd. de Paris. 1842. p. 471.
7) Schmidts Jahrb. Suppl. Bd. II. S. 266.

zahne linker Seits auseinander getrieben hatte. Bisherige Operationsversuche hatten keinen bleibenden Erfolg gehabt.

Nachdem Sicherer die zu beiden Seiten der Geschwulst stehenden Zähne ausgezogen und die Haut nach oben etwas zurückpräparirt hatte, trennte er mit der Heine'schen Säge das kranke Knochengewebe in der Richtung von vorn, unten und aussen nach innen und oben von dem gesunden und ebenso in der entgegengesezten Richtung von hinten nach oben, so dass die Sägeschnitte in einem spitzigen Winkel sich vereinigten und die herausgenommene Masse eine dreieckige Gestalt hatte. Die Ränder der zurückgelassenen Knochen wurden mit dem Glüheisen cauterisirt. Es erfolgte dauerhafte Heilung.

Jäger machte 1837 eine hieher gehörige Operation an einem 27jährigen kräftigen Manne.

Dieser hatte vom 20. Jahre häufig an rheumatischen Schmerzen der linken Gesichtshälfte gelitten; im 26. Jahre bemerkte er, dass der zweite Schneidezahn des linken Oberkiefers locker wurde, entfernte denselben leicht und fand seine Wurzel zerstört. Wenige Tage später sah er eine dunkelblaue Geschwulst aus der vordern Alveolarfläche oberhalb des entfernten Zahns hervorkeimen, die, als sie etwa die Grösse einer Pflaume erreicht hatte, von Militzer in Hof nach Ausziehung der beiden angränzenden Zähne, welche an ihren Wurzeln ebenfalls geschwunden waren, mit dem Messer exstirpirt und cauterisirt wurde; allein schon nach acht Tagen begannen fungöse Granulationen wieder hervorzuwuchern, welche eine zweite Anwendung des Glüheisens erforderten. Hierauf wuchs die Geschwulst zwar eine Zeit lang nur wenig, seit kurzem aber wieder schneller und verursachte dumpfe Schmerzen.

Als der Kranke in die chirurgische Klinik zu Erlangen aufgenommen wurde, fand man den Raum zwischen dem ersten rechten Schneidezahne und dem ersten linken Backenzahne von einer röthlich-blauen, elastisch-weichen Geschwulst eingenommen, die sich unter der Wange bis gegen den Orbitalrand hin erstreckte und nach dem Gaumen zu eine Ausdehnung von etwa einem Zolle zeigte. Das Allgemeinbefinden des Kranken war nicht gestört.

Man hielt die Geschwulst für eine fungöse Epulide, welche wahrscheinlich von der Beinhaut der vordern Wand des

Alveolarfortsatzes ausgegangen war und hielt die Exstirpation derselben durch genaue Entblössung und Resection ihrer Basis für indicirt.

Die Operation wurde auf folgende Weise ausgeführt: Nachdem der erste linke Backenzahn, welcher beweglich und dessen Wurzel an der der Geschwulst zugekehrten Seite zum Theil geschwunden war, entfernt, wurden die Weichtheile der Wange von der Mitte der linken Oberlippe bis in die Gegend des Foramen infraorbitale durch einen Längenschnitt gespalten und da sich dieser zur völligen Entblössung des oberen Theiles der Geschwulst ungenügend erwies, ein zweiter einen Zoll langer Schnitt von dem oberen Ende des ersten unter rechtem Winkel gegen die Nase geführt, die Lappen vom Knochen abgetrennt und die Geschwulst, welche die Grösse und Form eines Eies hatte, mit dem Messer umgangen und unter lebhafter Blutung von oben nach unten exstirpirt. Man fand in der vordern wahrscheinlich verdickten Wand des Oberkiefers, eine entsprechende eiförmige Vertiefung, die Highmorshöhle jedoch nicht geöffnet. Die Reste der Geschwulst so wie die rauhe Oberfläche des Knochens wurde mittels Meissel und Hammer entfernt, wobei an einer Stelle die übrigens gesunde Oberkieferhöhle eröffnet wurde. Der Gaumentheil der Geschwulst wurde durch zwei convergirende Schnitte ebenfalls mittels des Meissels [1]) entfernt. Die Wunde der Weichtheile wurde durch die Naht vereinigt und kalte Umschläge gemacht. — Die Reaktion war gelinde und die Wunde heilte durch erste Vereinigung, doch stellten sich Schmerzen in der ganzen linken Gesichtshälfte ein, die, da sie rheumatischer Natur zu sein schienen, die Aussetzung der kalten Umschläge veranlassten, wornach sie unter gleichzeitiger antirheumatischer Behandlung allmählig wieder verschwanden. Die Eiterung aus der Knochenhöhle war mässig und hörte bald auf.

Bei der Entlassung, die am 38. Tage nach der Operation stattfand, war die Wange der operirten Seite etwas eingezogen. Zwischen dem ersten rechten Schneidezahn und dem zweiten linken Backzahn befand sich ein bogenförmiger Ausschnitt des harten Gaumens, mit dem die Schleim-

---

1) Zweckmässiger wäre wohl die Anwendung des Osteotomes gewesen.

haut der inneren Seite der Oberlippe grösstentheils verwachsen war, durch eine kleine Oeffnung gelangte man in die obere Knochenhöhle; durch Einsezung eines Obturators wurde das Herausströmen von Luft sowie das Eindringen von Speisen und Getränken und der näselnde Ton der Stimme gehoben. Ein weiteres Recidiv ist späteren Nachrichten zufolge, nicht erfolgt.

Die Indicationen der Resection des Alveolarfortsatzes des Oberkiefers sind gegeben

durch Caries,

durch Exostosen

und sogenannte Epuliden, Geschwülste verschiedener Structur, meist mit vorherrschender Gefässbildung, welche von der Knochenhaut oder von dem Knochengewebe selbst ausgehen.

Operation.

I. Akt. Trennung der Weichtheile.

Bei geringer Ausdehnung der Affection, die sich nur auf den Zahnfächerfortsatz beschränkt, ist eine Trennung der Oberlippe meist unnöthig; Offenhalten des Mundes durch Einbringung eines Korkes und Zurückziehung der Lippe durch stumpfe Hacken oder nöthigenfalls Abtrennung der Oberlippe vom Oberkiefer nach beiden Seiten und nach oben, reichen zur Entfernung der Geschwulst aus. — Bei stärkerer Entwicklung der Geschwulst, besonders wenn ein Theil der vordern Wand des Oberkiefers noch an der Entartung Theil nimmt, wird aber die Spaltung der Lippe nöthig; sie geschieht je nach dem Sitze der Geschwulst entweder in gerader oder schiefer Richtung nach oben, von der Mitte oder dem Winkel der Oberlippe gegen den innern oder äussern Augenwinkel, oder in horizontaler Richtung vom Mundwinkel bis zum vordern Rande des Masseters. Immer verdient der Ausführungsgang der Parotis die nöthige Schonung. Die gebildeten Lappen werden dann

soweit vom Knochen abgetrennt, dass die ganze Basis der Geschwulst hinlänglich freigelegt werden kann.

II. Akt. Trennung des Knochens.

Meist ist die vorläufige Entfernung der an die Geschwulst grenzenden Zähne nöthig. — Wenn die Entartung des Knochens nur in geringer Ausdehnung statt hat, so reichen meist zwei nach oben convergirende oder bei breiterer Basis zwei gerade nach oben geführte Schnitte, die durch einen dritten Horizontal-Schnitt vereinigt werden, zur Entfernung der kranken Stelle aus. Diese Schnitte werden mittels des geraden oder Hohl-Meissels, besser aber mit dem Osteotome gemacht; auch ist die Anwendung der von Larrey und Raimbaud angegebenen schmalen Sägen, durch die man rundliche Ausschnitte aus dem Alveolarfortsatze des Oberkiefers machen kann, nicht unzweckmässig; am einfachsten gelangt man jedoch unter solchen Umständen durch die Anwendung der Velpeau'schen Zange zum Ziele, da man mittels derselben die kranke Stelle durch einen oder zwei sich vereinigende Schnitte entfernen kann. Bei grösserer Ausdehnung des Leidens möchte, wenn man sich nicht etwa auf den Meisel beschränken will, nur Heine's Osteotom passen. Bei Resectionen derartiger Geschwülste gilt als Hauptgrundsatz, nur im gesunden Knochengewebe die Trennung vorzunehmen, weil die blosse Exstirpation derselben ohne gleichzeitige Entfernung der knöchernen Basis immer wieder zu Recidiven Veranlassung giebt; es ist daher in jenen Fällen, wo auf der Resectionsfläche des Knochens noch verdächtige Stellen entdeckt werden, immer die nachträgliche Anwendung des Hohlmeissels oder wenigstens des Glüheisens nöthig.

Verband und Nachbehandlung.

Die etwa nöthig gewordene Trennungswunde der Weichtheile wird durch die Naht, und zwar am besten

durch die umwundene, vereinigt. Die Ausfüllung der Knochenwunde mit Charpie scheint überflüssig. Oeftere Ausspülung der Mundhöhle mit kaltem Wasser, bei bedeutenderem Eingriffe auch kalte Ueberschläge über die Gesichtshälfte, an der die Operation statt fand, möchten hinreichend sein, um die der Operation folgende Reaction zu mässigen.

Die Erfolge dieser Operation sind sehr günstig; eine entzündliche und fieberhafte Reaction tritt entweder gar nicht ein, oder ist sehr unbedeutend; die Heilung erfolgt durchschnittlich in zwei oder drei Wochen. Recidive sind, wenn das Aftergebilde ganz entfernt werden konnte, nicht zu fürchten und können, wenn sie eintreten sollten, durch die sofortige Anwendung des Glüheisens oder die wiederholte Resection zerstört werden. Fälle, die tödlichen Ausgang gehabt hätten, sind mir nicht bekannt geworden.

2. Resection des Orbitalrandes des Oberkiefers.

Diese Operation wird zu Vermeidung unnöthiger Wiederholungen zugleich mit der Resection des Orbitalrandes des Jochbeins abgehandelt werden; es kann dies um so leichter geschehen, da der untre Orbitalrand wenigstens zur Hälfte von dem Maxillarfortsatze des Jochbeins gebildet wird und das Operationsverfahren in beiden Fällen gleich ist.

II. Partielle Resection des Oberkiefers.

Unter diesem Titel vereinige ich einen Theil der sogenannten Trepanationen der Highmorshöhle und die Amputation des Oberkiefers. —

Unter Trepanation der Oberkieferhöhle versteht man im Allgemeinen die Ausschneidung eines kleineren oder

grösseren Stücks einer, gewöhnlich der vorderen Wandung des Oberkiefers, zur Beseitigung oder Zerstörung pathischer Producte, welche sich in der von diesem Knochen eingeschlossenen Höhle erzeugt haben. Unter Amputation des Oberkiefers dagegen begreift man gewöhnlich die Wegnahme des grösseren Theils der Wandungen des Oberkiefers, namentlich der untern Wand, um Geschwülste, die sich in der Highmorshöhle gebildet haben, stückweise oder im Ganzen entfernen zu können.

Das wesentliche Unterscheidungsmoment beider Operationen liegt somit darin, dass bei der ersten die Gaumenfläche des Oberkiefers mit dem Alveolarfortsatze erhalten wird, bei der zweiten aber hinweggenommen wird. Hierauf gestützt schlage ich, anstatt der nicht immer entsprechenden Benennungen Trepanation und Amputation folgende Eintheilung der partiellen Resection des Oberkiefers vor:

1) Resection des vordern oder obern Theils des Oberkiefers, und

2) Resection des untern Theils des Oberkiefers.

Bei dieser Eintheilung können auch diejenigen Resectionen, welche wegen Erkrankung des Knochens selbst z. B. wegen Caries, unternommen werden und die weder als Trepanationen noch als Amputationen bezeichnet werden können, an den entsprechenden Stellen angereiht werden.

Geschichte.

Die ersten Fälle einer partiellen Resection des Oberkiefers lassen sich nicht mit Bestimmtheit angeben, da sich diese Operation allmählig aus der Paracenthese und Trepanation der Oberkieferhöhle hervorgebildet hat. Leztere Operation, welche bereits im 17ten Jahrhundert von Molinetti u. A. bei Schleim- und Eiteransammlungen in der Kieferhöhle angewendet worden war, wurde auch auf Geschwülste in dieser Höhle ausgedehnt, aber unter solchen Umständen war natürlich eine so kleine Oeffnung unzureichend und

man war genöthigt, dieselbe mittels des Meissels oder anderer schneidender Instrumente, wozu nach der Schneide oder der Fläche gebogene starke Messer angegeben wurden, zu erweitern, um hiermit grössere Partien der Wandungen des Kiefers wegzunehmen und die in der Knochenhöhle enthaltene Geschwulst in kleineren oder grösseren Stücken entfernen oder anderweitig zerstören zu können. Es blieb dies Verfahren mit geringen Modificationen bis in die neueste Zeit gebräuchlich, wo es allmählig durch die totale Resection des Oberkiefers verdrängt wird.

Bereits **1693** führte Acoluthus [1]) in Breslau wegen einer Geschwulst des Oberkiefers die partielle Resection mit Erfolg aus. Er spaltete die Wange durch einen Querschnitt vom Mundwinkel aus und entfernte mittels eines krummen Messers den vordern und äussern Theil der Kiefergeschwulst, die noch vier Zähne enthielt; die tieferen Theile derselben wurden stückweise weggenommen und zuletzt das Glüheisen angewendet. Es scheint aber diese Operation entweder nicht bekannt geworden zu sein oder wenigstens auf die Chirurgen jener Zeit den Eindruck, den sie doch hätte hervorbringen sollen, nicht gehabt zu haben.

Erst 80 Jahre später begegnen wir ähnlichen Operationen. Jourdain [2]) exstirpirte nämlich **1768** einen Fungus der Kieferhöhle, indem er die Geschwulst im ganzen Umfange der Alveolen und der äussern Wand des Sinus umschrieb und mittels eines spatelförmigen Instruments von den innern Wänden desselben schälte. Es erfolgte Recidive. Dagegen hatten **1770** David [3]) und White [4]) günstige Erfolge nach gleichen Operationen; ebenso **1789** Desault [5]).

---

1) Mém. de l'acad. roy. de chirurg. V. p. **237**.
Krüppel de maxill. sup. resect. Bonn. **1834**. p. **20**.
2) Abh. ü. d. chir. Krankh. des Munds. a. d. Fr. Nürnb. **1784**. S. **285**. — Gensoul l. c. p. **6**.
3) Mém. de l'acad. r. de chir. T. V. p. **237**.
Krüppel l. c. p. **24**. — Jaeger in Rust's Handb. d. Ch. VI. S. **519**.
4) Cases in surgery. — Adelmann. a. a. O. S. **63**.
5) Chir. Wahrnehm. I. B. a. d. Fr. Frankf. **1741**. S. **121**. — Krüppel. l. c. p. **44**.

Aus dem Anfange unseres Jahrhunderts sind mir nur die Operationen von Deschamps[1]) und Dubois[2]), beide ohne Angabe des Erfolges, bekannt geworden.

Benedict[3]) verrichtete in den Jahren 1816—20 drei derartige Operationen, in zwei Fällen trat aber Recidive ein.

Wattmann[4]) machte etwas später ebenfalls drei solche Operationen, ohne den Erfolg anzugeben. Günstigen Erfolg hatte ein 1821 von v. Klein[5]) operirter Fall.

In einem von Georgi[6]) 1826 operirten Falle war der Erfolg, trotz mehrerer unangenehmen Complicationen ebenfalls günstig.

Eine partielle Resection, welche Dupuytren[7]) 1827 unternahm, endete unglücklich, obgleich noch die Unterbindung der Carotis zur Hemmung der Fortschritte des Uebels versucht worden war; ebenso trat in einer von Beclard[8]) ausgeführten Operation das Uebel wieder auf.

Eine von Gensoul[9]) in demselben Jahre ausgeführte Operation, bei welcher wegen Wasseransamlung in der Oberkieferhöhle die vordre Wand weggenommen wurde, hatte vollständigen Erfolg, während mehrere früher von ihm wegen Polypen und Krebs unternommene partielle Resectionen unglücklich verlaufen waren.

Textor[10]) und Robinson[11]) hatten 1828 günstige Erfolge.

---

1) Traité d. malad. d. foss. nas. e. d. l. sin. Paris 1804. Jäger l. c. S. 520.
2) Weinhold ü. d. abn. Metamorph. d. Highm. Höhle. S. 140. Krüppel l. c. S. 26.
3) Rust's Magaz. Bd. IX. S. 394.
4) Rust's Magaz. Bd. XV. S. 583.
5) Harless rhein. Jahrb. Bd. V. St. 2. S. 42. Krüppel l. c. p. 33.
6) Gensoul o. c. p. 11. Magaz. d. ausl. med. Litt. 1828. März. S. 531.
7) Gensoul o. c. p. 10.
8) Gensoul o. c. p. 11.
9) Gensoul o. c. p. 50.
10) Ueb. Wiedererz. d. Knoch. n. Res. 2. Aufl. S. 24.
11) Magaz. d. ausl. med. Litt. 1830. Jul. Aug. S. 458.

Eine 1829 von Dupuytren[1]) gemachte Operation, die mir jedoch nicht näher bekannt wurde, soll ebenfalls einen guten Ausgang gehabt haben. Von den weiteren in demselben Jahre verrichteten Operationen hatten eine von Velpeau[2]) und zwei unter drei von Chelius[3]) ausgeführten ungünstige Ausgänge, unbekannt sind sie in Syme's[4]) und Lisfranc's[5]) Fällen geblieben.

Im Jahre 1830 unternahm Lafont[6]) die Operation mit günstigem Erfolge, in Leo's[7]) Fall trat Recidive ein.

Jaegers[8]) hieher gehöriger Fall ist folgender:

Bei einem 50jährigen kräftigen Manne war seit einem Jahre, nachdem drei Backzähne ausgefallen, aus ihren Alveolen eine Geschwulst hervorgewuchert, die rasch an Umfang zunahm und auch eine Auftreibung der Wange zur Folge hatte. Maass, und später Schrön exstirpirten dieselbe, doch ohne dauernden Erfolg.

Bei der Aufnahme des Kranken in die chirurgische Klinik zu Erlangen fand man den linken Oberkiefer bis zu der Grösse einer starken Faust aufgetrieben, die Gaumenfläche bis in die Mittellinie und nach vorne bis zu dem bereits lockeren Eckzahne zerstört und durch die in die Mundhöhle hereinragende Geschwulst ersetzt, nach hinten reichte sie bis zum Gaumensegel; die linke Nase war durch dieselbe verstopft. Das Allgemeinbefinden war normal.

Man diagnosticirte ein Sarcom der Highmorshöhle und hielt dessen Exstirpation mit Resection des Knochens indicirt.

Ein Schnitt spaltete die Wange vom Mundwinkel gerade nach hinten bis in die Parotis, ein zweiter ging von der Mitte der linken Oberlippe noch oben gegen den innern Au-

---

1) Adelmann, Unters. üb. krankh. Zust. d. Oberkieferhöhle. Dorpat 1844.
2) Méd. opérat. T. II. p. 629.
3) Heidelb. Klin. Annal.
4) The Edinb. med. and surg. Journ. 1829. Juli. Frorieps Notizen Bd. XXV. Nr. 15.
5) Séanc. de l'acad. roy. de méd. de Paris 1829 Sept.
6) Krüppel l. c. p. 38.
7) Rust's Magaz. Bd. XXXV. H. 2.
8) Rust's Handb. d. Ch. Bd. VI. S. 520.

genwinkel; der so gebildete Lappen wurde von der vordern Fläche der Geschwulst nach oben geschält, der Eckzahn und zweite Schneidezahn ausgezogen. Man setzte den Meissel an den Alveolarfortsatz und trieb ihn mit dem Hammer nach oben, und unter dem Foramen infraorbitale quer herüber gegen das Jochbein, welches in gleicher Richtung mittelst der Hey'schen Säge durchschnitten wurde; dann wurde der Meissel längs der Sutura palatina bis an die hintere Grenze des harten Gaumens getrieben und zuletzt die Verbindung zwischen der Tuberositas maxillaris und dem Flügelfortsatz getrennt. Mittels eines gekrümmten Hebels, den man zwischen die Geschwulst und die Orbitalwand einführte, wurde sie nach unten gedrückt und entfernt; sie wog 8 Unzen. In die mehr als Gänseei grosse Höhle wurde ein Schwamm eingelegt, und die Wunde durch die Naht vereinigt. — Es erfolgte kein Recidiv; Heilung durch erste Vereinigung. Entlassung am 19. Tage nach der Operation. Dauernde Heilung.

Hetling[1]) machte 1831 die Resection einer bedeutenden Parthie des Oberkiefers wegen eines grossen Medullarsarcom's, welches von der Pars palatina des Oberkiefers entstanden, sich nach dem Munde und der Wange ausgebreitet, und nach unten so auf den Unterkiefer gedrängt hatte, dass dieser völlig in der Geschwulst begraben, theils cariös, theils absorbirt erschien und daher theilweise mit weggenommen werden musste. Die Heilung erfolgte auffallend rasch.

Ein Fall von Baccelli[2]) operirt, war, obwohl eine Nachoperation nöthig wurde, von dauernder Heilung gefolgt.

Regnoli[3]) machte 1833 mehrere partielle Resectionen des Oberkiefers, in einem Falle erfolgte Recidiv; dasselbe erfolgte in Wutzers[4]) Fall. Günstige Erfolge hatten die

---

1) Transact. of the prov. and. phys. Assoc. Vol. I. London 1833.
Hamb. Zeitschr. Bd. I. S. 111.

2) Annali univ. di med. 1839. Jun.
Hamb. Zeitschr. Bd. XIII. S. 113.

3) Osserv. chir. Pis. 1836.
Schmidt's Jahrb. Bd. XXIX. S. 363.

4) Krüppel l. c. p. 46.

Operationen von Dietz[1]) (1834), Hysern[2]) (1835) Tuthill[3]) (1836); die von Jüngken[4]) und Beck[5]) Operirten starben, der eine an Trismus, der andere an Typhus.

Mott[6]) machte die Amputation des Oberkiefers vierzehn Mal, doch sind die Resultate dieser Operationen unbekannt geblieben.

Dieffenbach[7]) hatte in vier Fällen partieller Resection des Oberkiefers glückliche Erfolge. Textor[8]) in zwei Fällen, wovon der eine während der Naturforscher-Versammlung zu Erlangen operirt wurde, Recidive; ebenso Adelmann[9]) in zwei Fällen.

Schöpfs[10]), sowie Berard's[11]) Fälle verliefen günstig; Rothmund machte die partielle Resection des Oberkiefers viermal, zweimal mit günstigem Erfolge.

Sämmtliche bisher aufgezählte Fälle wurden wegen Krankheiten namentlich Geschwülsten verschiedener Natur, welche sich in der Highmorshöhle gebildet hatten, ausgeführt; von Operationen, welche wegen Caries der Oberkieferwandungen geübt worden, sind mir nur folgende bekannt geworden.

Beaupréau[12]) schnitt ein grosses cariöses Stück der vordern Wand der Highmorshöhle aus. Von Gräfe[13]) machte diese Operation wegen Ozäna cariosa.

---

1) Hamb. Zeitschr. Bd. VI. S. 18.
2) Velpeau Méd. opérat. V. I. p. XXIII.
3) Med. chir. Rewiew 1836. April.
Hamb. Zeitschr. Bd. IV. S. 264.
4) Schmidt's Jahrb. Bd. XXXI. S. 217.
5) Schwörer Ber. d. chir. Klinik z. Freiburg. S. 65.
6) Velpeau Méd. opérat. V. I. p. XIX.
7) Hamb. Zeitschr. Bd. VII. S. 151.
8) a. a. O. S. 24.
9) Unters. S. 2 u. 34.
10) Jahresbeitrag z. prakt. Med. und Chir. d. Kinderkrankh. vom Pesther Kinderspital.
Schmidt's Jahrb. Bd. XXXVI. S. 368.
11) Gaz. des Hôpit. 1842. 8. Decbr.
12) Sur la maladie du Sinus maxill. Paris 1769.
Nach Velpeau (Méd. opérat. V. II. p. 626) soll B. nur den Alveolarfortsatz resecirt haben.
13) Bericht der Klinik v. J. 1823.

Jaeger[1]) verrichtete die partielle Resection des linken Oberkiefers im J. 1830 an einem 46 Jahre alten Manne wegen Caries mit callöser Verdickung und carcinomatös scheinender Verschwärung der Wange und Lippen in Folge von Rheumatismus.

Nachdem die Wange durch einen Kreuzschnitt gespalten und die vier verdickten Lappen vom Knochen abgetrennt waren, fand man die ganze vordere und seitliche Wand der Highmorshöhle, einen Theil des Jochbeins, der Orbitalwand, den Nasenfortsatz und das Nasenbein dieser Seite cariös. Ein Theil der vordern Wand war bereits gelöst und konnte leicht weggenommen werden, ebenso die losen Backzähne und der Eckzahn. Das Wangenbein wurde in seiner Mitte mit der Hey'schen Säge durchsägt, die Verbindung zwischen dem Stirnbein und dem Nasenfortsatze und Nasenbeine mittelst des Meissels getrennt und das linke Nasenbein sogleich entfernt; darauf wurde von dem untern Theil der Incisura nasalis aus die ganze vordre und seitliche Wand der Highmorshöhle gerade oberhalb des Zahnfortsatzes durchmeisselt. Zuletzt wurde der untere Augenhöhlenrand mit einer kleinen stellbaren Bogensäge (von aussen nach innen gegen die Nase) von der untern Augenhöhlenwand getrennt und somit die ganze vordere, äussere und innere, sowie ein Theil der obern Wand der Highmorshöhle, der Nasenfortsatz, das linke Nasenbein und ein Theil des Wangenbeins entfernt, und es blieben nur die hintere Hälfte der Orbitalfläche, die Schläfefläche, die Gaumenfläche und der innere Theil des Zahnfächerfortsatzes zurück. Nachdem zuletzt die callösen und geschwürigen Parthien der Weichtheile ausgeschnitten waren, schritt man zur Vereinigung mittels der Naht; im mittleren Theil des Kreuzschnittes blieb jedoch eine nicht zu vereinigende Oeffnung, die eine spätere plastische Operation nöthig machte.

Der Operirte konnte, da die Weichtheile noch längere Zeit Neigung zur Verschwärung zeigten, erst nach fortgesetztem Gebrauche innerer Mittel und einem halbjährigen Aufenthalte im Krankenhause entlassen werden. Die Heilung war aber späteren Nachrichten zufolge eine dauernde.

---

1) Rust's Handb. d. Chir. Bd. VI. S. 526.

Die Indicationen der partiellen Resection des Oberkiefers sind:

1) Affectionen der Wandungen des Oberkiefers, namentlich Caries.

2) Krankheiten der Oberkieferhöhle und zwar:

a) Wasser-Schleim- und Eiter-Ansammlungen in derselben, wenn sie bereits Auftreibung und Deformation dieses Knochens bedingt haben;

b) Polypen und anderweitige eingebalgte Geschwülste gutartiger Natur. Sie indiciren bei geringer Ausdehnung des Knochens nur die Entfernung der vorderen Wand, bei stärkerer Formveränderung des Knochens aber zugleich die der untern Wand und des Alveolarfortsatzes oder die sogenannte Amputation dieses Knochens.

Die partielle Resection des Oberkiefers ist contraindicirt:

1) Bei Ansammlungen von Flüssigkeiten ohne Veränderungen der Dimensionen der Wandungen, wo die einfache Paracenthese der Kieferhöhle ausreicht und

2) bei Geschwülsten in dieser Höhle, welche nicht eingebalgt sind, vielmehr feste Verbindungen und Verwachsungen mit den Wandungen derselben zeigen, so wie bei Geschwülsten bösartiger Natur. In diesen Fällen muss, wenn der Erfolg ein günstiger sein soll, die totale Resection des Oberkiefers geübt werden.

Operation.

Zur Verhütung bedeutender Blutungen während oder nach der Operation hat man die Unterbindung der Carotis der kranken Gesichtshälfte vorgeschlagen und in einigen Fällen ausgeführt. Eine heftige, durch die gewöhnlichen Mittel nicht zu bewältigende Blutung ist aber, wenn die partielle Resection nur nach den angegebenen beschränkten Indicationen geübt wird, nicht

zu befürchten. Ueberdiess macht die vorherige Unterbindung der Carotis die Resection zu einer viel gefährlicheren und in ihren Ausgängen unsicheren Operation, als sie an und für sich ist und schützt nicht einmal vor den Zufällen, die man durch die Unterbindung dieses Gefässes zu beseitigen hoffte, denn mehrmals erfolgten dennoch Blutungen: sie ist daher, so wie auch die Methode, die Arterie bloszulegen und mit einer Reserveligatur zu umgeben, um sie im Nothfalle sogleich zu unterbinden, überflüssig.

Der Kranke muss, wie bei allen an oder in der Mundhöhle auszuführenden Operationen, sitzen, damit er das in die Kehle laufende Blut leicht ausspucken könne.

Gehülfen sind zwei bis drei nöthig, wovon einer die eigentliche Assistenz, der andre die Fixirung des Kopfes und im Falle der Noth die Compression der Carotis, einer die Zureichung der Instrumente, der Schwämme u. s. w. besorgt.

I. Akt. Trennung der Weichtheile.

Handelt es sich nur um die Resection einer kleinen cariösen Parthie der vordern Wand des Oberkiefers, so wird eine einfache in der Richtung der kranken Stelle nach oben durch die Lippe und Wange geführte Incision ausreichen; bei grösserer Ausbreitung der Affection, besonders wenn etwa der Orbitalrand mit hinweggenommen werden müsste, möchte ein T förmiger Schnitt, dessen horizontaler Theil auf dem untern Orbitalrand, der verticale Theil gerade herab durch die Wange und Oberlippe geführt wird, zweckmässig sein.

Bei der Resection des untern Theils, oder der sogenannten Amputation des Oberkiefers, reicht im Allgemeinen der einfache vom Mundwinkel schief durch

die Wange gegen das Jochbein geführte Schnitt nach Velpeau aus und ersetzt das Verfahren von Lisfranc, welches in zwei unter einem spitzen Winkel in die Mündöffnung geführten Schnitten besteht, sowie das Verfahren von Jaeger u. A., wo ein verticaler Schnitt vom innern Augenwinkel neben der Nase herab durch die Oberlippe und ein zweiter horizontaler vom Mundwinkel bis an den Masseter geführt und somit ein grosser rechtwinkliger Lappen gebildet wird. Ganz zu verwerfen ist der Kreuzschnitt nach Syme, wo ausser dem Schnitte vom Mundwinkel zum Jochbeine, ein zweiter vom innern Augenwinkel zum Unterkieferwinkel geführt wird. — Von Dieffenbach's Vorschlag, die Weichtheile des Gesichts in der Mittellinie zu trennen, soll weiter unten die Rede sein.

Die auf die eine oder die andere Weise getrennten Weichtheile werden vom Knochen in hinreichender Ausdehnung abgelöst und die kranke Stelle vollkommen frei gelegt.

II. Akt. Trennung des Knochens.

Zur Ausführung der ersten Art der partiellen Resection des Oberkiefers bediente man sich bisweilen, wenn nur eine kleine Stelle der vordern Wand zu entfernen war, des Trepans, bei grösserer Ausdehnung der Knochenkrankheit des Meissels und Hammers. Unter allen Umständen erscheint aber der Gebrauch des Osteotoms zweckmässiger. Allgemeine Regeln sind hier kaum zu geben, da sich die Operation ganz nach der Ausbreitung der Knochenaffection im gegebenen Falle richtet.

Die zweite Art dieser Resection wird ausschliesslich bei Geschwülsten, welche sich in der Oberkieferhöhle gebildet und die Wandungen derselben ausgedehnt, zum Theil wohl selbst durchbrochen haben, ge-

übt. Hier sind in vielen Fällen die gewöhnlichen Instrumente zur Trennung des Knochens nicht einmal nöthig; man bedient sich häufig der von Desault und Textor angegebenen, nach der Schneide oder nach der Fläche gebogenen Messer, mittels deren von den vordern, äussern und untern Wandungen der Höhle so viel hinweggenommen wird, dass eine hinreichend grosse Oeffnung zur Entfernung des Aftergebildes entsteht. Ist der Knochen aber an einzelnen Stellen oder überhaupt noch von festerer Consistenz und beträchtlicherer Dicke, so ist man auf den Gebrauch stärkerer Instrumente angewiesen. Man bedient sich meist des Meissels oder der Knochenzange und der Sägen, sowohl der einfachen Messersäge, als der von Hey angegebenen, die aber alle durch das Heine'sche Osteotom entbehrlich gemacht werden.

Als allgemeines Verfahren können für wenig umfängliche Affectionen die von Jaeger und Velpeau geübten Operationen aufgestellt werden.

Man führt mit einem der genannten Instrumente durch den untern Theil des Jochbeins und die vordere Wand des Oberkiefers einen horizontalen Schnitt, in geringerer oder grösserer Entfernung von dem Orbitalrande desselben, der bis in die Gegend des Foramen infraorbitale oder noch etwas weiter nach innen ausgedehnt wird. Von dem innern Ende dieses Schnittes wird ein verticaler Schnitt nach unten in die Alveole des die Affection nach innen begrenzenden Zahnes herabgeführt und von hier aus auch der harte Gaumen bis an sein hintres Ende durchschnitten. Zur völligen Lösung braucht nur noch ein Theil der äussern hintern Wand des Oberkiefers, sowie seine Verbindung mit dem Flügelfortsatze des Keilbeins getrennt zu werden. Bei dieser Operation bleibt somit ausser der obern

oder Orbitalwand auch die innere oder Nasalwand des Oberkiefers erhalten.

Bei grösserer Ausdehnung der Geschwulst der Highmorshöhle muss der ganze untere Theil des Oberkiefers weggenommen werden, eine Operation, die gewöhnlich als Amputation des Oberkiefers aufgeführt wird. Man setzt zu diesem Behufe den Horizontalschnitt bis in die Incisura nasalis fort und trennt den Alveolarfortsatz und harten Gaumen von der Alveole des ersten Schneidezahns aus in der entsprechenden Fossa nasalis bis an den hintern Rand der Gaumenfläche. Dazu kann man entweder eine der bisher genannten Sägen, namentlich das Osteotom oder selbst die einfache Kettensäge benützen. Letztere wird mittels einer geöhrten Feder oder Sonde durch die Fossa spheno-maxillaris, welche vorher durch die Einführung eines pfriemenförmigen Instruments nach der Nasenhöhle zu durchgängig gemacht wurde, um den Oberkiefer geführt, worauf derselbe in horizontaler Richtung von hinten nach vorne durchsägt werden kann; ebenso wird der Gaumen und der Zahnfortsatz von hinten nach vorne getrennt.

Wenn nach der einen oder der andern dieser Methoden ein kleinerer oder grösserer Theil der Oberkieferhöhle, sowie das in derselben eingeschlossene Afterproduct stückweise oder im ganzen entfernt worden ist, müssen die zurückbleibenden Knochenwände auf das genauste untersucht werden und jede verdächtige oder entartete Stelle nachträglich entfernt werden. Eine etwa stattfindende Blutung erfordert die Unterbindung oder Torsion des Gefässes, und im Falle diess nicht gelänge oder die Blutung eine parenchymatöse wäre, die Anwendung des Glüheisens.

Die Vereinigung der Wunde geschieht durch die Naht; die weitere Nachbehandlung ist dieselbe,

wie bei der totalen Resection des Oberkiefers, wohin ich daher verweise.

Während die Resultate der freilich geringen Anzahl von Fällen, in denen die partielle Resection wegen selbstständiger Erkrankung der vordern Wand des Oberkiefers unternommen wurde, äusserst günstig genannt werden müssen, gestaltet sich im Gegensatze das Verhältniss des Erfolges sehr ungünstig, wenn die Operation zur Entfernung in der Highmorshöhle gebildeter Afterproducte geübt wird. Unter den aufgeführten Fällen, deren Zahl etwa siebenzig beträgt, befinden sich nemlich nur 28 glückliche Erfolge, während in 18 Fällen der Tod entweder als unmittelbare Folge der Operation oder durch spätere Recidive eintrat. In den übrigen Fällen sind die Ausgänge nicht angegeben; es scheint aber schon diese grosse Zahl darauf hinzudeuten, dass sich sehr viele unglückliche darunter befinden mögen. Nimmt man daher nur die Hälfte derselben als ungünstig verlaufen an, so ergibt sich ein beiläufiges Verhältniss von 40 zu 30 oder 4 zu 3 und nach der obigen bestimmteren Angabe von 28 zu 18 oder etwa 9 zu 6.

Forscht man nach den Ursachen dieses ungünstigen Ergebnisses, so zeigt sich folgendes: Die partielle Resection des Oberkiefers wurde bisher ohne Unterschied bei allen die Kieferhöhle auftreibenden Geschwülsten, welcher Natur sie auch sein mochten, angewendet. So einfach und glücklich sich gewöhnlich die Operation erweist, wenn man es mit einer Geschwulst zu thun hat, die von einem besonderen Balge eingeschlossen ist und mit den Wänden der Höhle in keiner oder wenigstens nur oberflächlicher oder beschränkter Adhärenz steht, ebenso schwierig und bisweilen selbst unausführbar wird die Operation, wenn das Afterprodukt nicht eingebalgt ist, mit den Wandungen ausge-

dehnte Verwachsungen eingegangen hat oder etwa gar in einer Desorganisation des Knochens selbst besteht. Hier befindet man sich in den unangenehmsten Umständen, man operirt ohne alle anatomische Anhaltspunkte und ist gezwungen durch das kranke Gewebe hindurch an die Grenze des gesunden Knochens vorzudringen; die Blutung ist meist sehr heftig und erfordert wiederholte Unterbrechungen der Operation. Ist es endlich nach vieler Mühe gelungen, die Höhle zu leeren, so ist man doch nie sicher, alles Kranke wirklich entfernt zu haben, und häufig genug bleiben die Wurzeln des Uebels zurück; die Anwendung des Glüheisens oder anderer Caustica zur Zerstörung der Reste ist unzuverlässig, da die Wirkung derselben, der Blutung wegen, nur sehr oberflächlich sein kann.

Aus diesen Umständen erklären sich die häufigen Recidive, sowie die anderweitigen ungünstigen Vorfälle nach der partiellen Resection; es ist daher diese Operation nur unter den von uns angegebenen beschränkten Indicationen zu üben, ausserdem aber durch die totale Resection des Oberkiefers zu ersetzen.

III. Totale Resection eines oder beider Oberkiefer.

Unter totaler Resection, Exstirpation, Exarticulation eines oder beider Oberkiefer ist die gänzliche Entfernung eines oder beider Knochen durch Trennung aller Verbindungsstellen derselben mit den übrigen Knochen des Kopfes zu verstehen.

1. Exstirpation eines Oberkiefers.

Anatomische Vorbemerkungen.

Betrachtet man das Skelett des Kopfes, so findet man, dass der Oberkiefer nur an vier Stellen mit den übrigen Kopfknochen mehr oder weniger feste Verbindungen ein-

geht; die äussere Verbindung mit dem Jochbeine ist die festeste derselben, aber den Instrumenten leicht zugänglich, da die Trennung sich nur bis zu der sehr weit nach vorne reichenden Orbitalspalte zu erstrecken hat; die innere Verbindung mit dem Stirn- und Nasenbeine ist unregelmässig und schwer lösbar, kann jedoch in der grössten Mehrzahl der Fälle durch die einfache Trennung des aufsteigenden Astes in der Richtung des Nasenkanals umgangen werden; die tieferen Verbindungen der innern Seite des Oberkiefers sind so lose, dass sie nur selten besondere Berücksichtigung erfordern; die Verbindung des Oberkiefers mit dem gleichnamigen Knochen der andern Seite durch die Alveolarfortsätze und die Gaumenflächen ist ebenfalls fest: ihre Trennung geschieht aber nicht in der Mittellinie, sondern ohne Mühe in der Richtung des untern Nasenkanals; die vierte Verbindung des Oberkiefers mit dem Flügelfortsatze des Keilbeins ist weit nach hinten gelegen, aber so wenig fest, dass sie, wenn die drei erstgenannten Verbindungen bereits getrennt sind, gewöhnlich schon einem auf den Oberkiefer angebrachten Drucke oder Zuge weicht. Die Auffindung dieser Verbindungsstellen unterliegt keinen Schwierigkeiten und wichtigere Gefässe und Nerven können, wie bereits erwähnt wurde, dabei nicht leicht verletzt werden.

Geschichte.

Die totale Resection eines Oberkiefers wurde fast gleichzeitig in Frankreich und England ausgeführt.

Gensoul[1]), welcher die Exstirpation von Geschwülsten aus der Kieferhöhle durch die partielle Resection des Oberkiefers mehrmals gemacht hatte, wurde durch die Schwierigkeiten und die meist ungünstigen Erfolge dieses Verfahrens bestimmt, eine andere grössere Sicherheit bietende Methode aufzusuchen. Gestützt auf die anatomischen Verhältnisse des Oberkiefers versuchte er es, die Oberkieferhöhle sammt der von ihr eingeschlossenen Geschwulst unberührt zu lassen und die Trennung des Knochens ausserhalb der Grenzen der Entartung vorzunehmen. Er machte

1) Lettre chirurg. sur. quelq. malad. grav. du sinus maxill. Paris 1833.

die erste derartige Operation im Jahre 1827 und hatte bis zum Jahre 1833 Gelegenheit, dieselbe noch siebenmal zu üben.

Lizars[1]), nachdem er im Jahre 1827 eine Resection des Oberkiefers wegen bedeutender Blutung, trotz vorausgegangener Unterbindung der Carotis hatte unvollendet lassen müssen, machte die Operation zweimal in den Jahren 1828 und 1830.

In Teutschland scheint die Operation zuerst 1830 von Leo[2]) in einem Falle gemacht worden zu sein, wo einige Zeit vorher die partielle Resection ohne dauernden Erfolg ausgeübt worden war.

Seitdem wurde die Operation von Blandin[3]), Syme 1834[4]) und 1843[5]), Guthrie 1834 und 1835[6]), O'Shaugnessy[7]), Warren[8]), Stevens[9]), Velpeau 1839[10]) und 1840[11]), Bach[12]), Flaubert[13]), de la Vacherie[14]),

---

1) Lancet 1830 T. II. p. 54.
2) Rust's Magaz. Bd. LIII. H. 2.
Schmidts Jahrb. Suppl. Bd. II. S. 188.
3) Gaz. méd. de Paris 1834 Nr. 22.
Schmidts Jahrb. Bd. V. S. 206.
4) Edinb. Journ. 1835 Nr. 124.
Schmidts Jahrb. Bd. XIII. S. 324.
5) Edinb. Journ. 1843. Nr. 17.
Gaz. méd. de Paris. 1844. p. 402.
6) London med. Gaz. 1835 Decbr. p. 315.
Hamb. Zeitschr. f. d. g. Med. Bd. I. S. 524.
7) Calcutta Quaterly Journ.
Hamb. Zeitschr. f. d. g. Med. Bd. X. S. 428.
8) Boston med. Journ. 1838. Oct. 16.
Hamb. Zeitschr. f. d. g. Med. Bd. XVI. S. 116.
9) New-York Journ. of Med. 1840 April.
Hamb. Zeitschr. f. d. g. Med. Bd. XVI. S. 116.
10) Méd. opérat. T. I. Append. p. XXXV.
11) Leçons orales T. III. p. 483.
12) Gaz. méd. de Paris 1841.
Hamb. Zeitschr. f. d. g. Med. Bd. XVII. S. 100.
13) Gaz. méd. de Paris 1840 p. 573.
14) Journ. de méd. de Bruxelles 1843.
Gaz. méd. de Paris 1843. 156.

Bocca[1]), Huguier[2]), Maisonneuve[3]), Fergusson[4]), Smith (zweimal)[5]), Raleigh[6]), Chelius (zweimal)[7]), und von mir[8]) im Jahre 1844 gemacht.

Die Geschichte sowohl der partiellen als der totalen Resection des Oberkiefers ist nur unvollständig, denn es liegen noch eine grosse Anzahl von Fällen vor, doch war es mir nach den kurzen und ungenauen Angaben unmöglich, dieselben in die betreffenden Klassen einzureihen.

Indicationen zur Exstirpation eines Oberkiefers geben:

Alle Geschwülste, welche sich im Innern der Kieferhöhle gebildet und eine Auftreibung derselben verursacht haben, wenn sie, ohne von einem besonderen Balge umgeben zu sein, mit den Wänden der Höhle ausgedehnte Verbindungen eingegangen haben, namentlich aber wenn sie bösartiger, zu Recidiven neigender Natur sind;

Aftergebilde jeder Art, wenn sie von dem Oberkieferknochen selbst ausgehen und denselben ganz oder grössten Theils eingenommen haben.

Gleichzeitige Ausbreitung des Uebels auf das Jochbein oder den Flügelfortsatz des Keilbeins contraindiciren die Operation nicht, da diese Knochen ohne besondere Schwierigkeiten zugleich mit dem Oberkiefer hinweggenommen werden können.

---

1) Gaz. méd. de Paris 1843 p. 520.
2) Gaz. méd. de Paris. 1842 p. 430 und 822.
3) Gaz. des Hôpit. 1842 Nr. 130.
4) Prov. med. and surg. Journ. 1842 T. I. Nr. 22. Schmidts Jahrb. XXXVI. Bd. S. 335.
5) Prov. med. and. surg. Journ. 1845. Lancet 1844 V. I. Nr. 5.
6) India Journ. of med. and phys. Scienc. Lancet 1844 V. I. Nr. 5.
7) Handb. der Chir. 5. Aufl. Bd. II. S. 859.
8) Med. Corresp. Bl. bayer. Aerzte. 1845. Nr. 10.

Die einzige gültige Contraindication ist die Ausbreitung oder der Ursprung der Affection von der Basis Cranii.

Operation.

Die Lagerung des Kranken, die Zahl und Aufstellung der Gehilfen ist wie bei der partiellen Resection des Unterkiefers.

I. Akt. Trennung der Weichtheile.

In den Fällen, wo die Wange an der Entartung des Knochens keinen Antheil genommen hat, kann man unter den verschiedenen, bereits in Anwendung gekommenen Schnittformen die der Individualität des Falles am meisten entsprechende wählen.

Am einfachsten und für die grössere Mehrzahl der Fälle vollkommen ausreichend ist ein schief durch die Wange in den Mundwinkel geführter Schnitt, welcher nach Syme von der Mitte des Wangenbeins, nach Blandin vom vordern Theile desselben begonnen wird; Huguier führt den Schnitt zur Vermeidung der Verletzung des vordern Endes des Stenon'schen Ganges, nicht in den Mundwinkel selbst, sondern vier Linien vor demselben durch die Oberlippe.

In Fällen, wo die Geschwulst des Oberkiefers sich stark nach innen gegen die Nase hin entwickelte, reicht dieser einfache Schnitt nicht aus; unter solchen Umständen muss ein zweiter Schnitt, der in der Gegend des Thränensacks beginnt, auf die Mitte der ersten geführt werden, eine Methode, welche von Maisonneuve und mir angewendet wurde; Malgaigne schlägt dafür die Trennung der Oberlippe bis in die Nasenöffnung der kranken Seite vor, doch möchte dieses Verfahren den nöthigen Raum nicht gewähren.

Der eigentliche Kreuzschnitt wie er von Syme bei der partiellen und den ersten Fällen der totalen

Resection angewendet wurde, ist wegen der Durchschneidung des Stenon'schen Ganges und der mehrmaligen Trennung der Gefässe und Nerven des Gesichts so wie wegen der nachfolgenden entstellenden Narbe zu verwerfen.

In einem andern Falle bediente sich Syme ausser dem vom Jochbeine zum Mundwinkel geführten Schnitte noch eines zweiten, der vom inneren Augenwinkel gerade nach abwärts lief und die Oberlippe ausserhalb der Mitte nochmals spaltete.

Blandin[1]) schlug vor, einen Schnitt durch die Oberlippe, sechs Linien vor der Commissur, nach aufwärts bis an den Orbitalrand und von hier einen horizontalen Schnitt bis an den hintern Rand des Jochbeins zu führen.

Die verschiedenen von Gensoul, Guthrie, Bocca, Fergusson, de la Vacherie u. A. in Anwendung gezogenen Verfahren, wo durch zwei verticale, an ihren untern Enden oder in der Mitte durch einen Querschnitt verbundene Incisionen, aus den Weichtheilen der Wange ein oder zwei grosse viereckige Lappen gebildet werden, sind aus denselben Gründen wie der Kreuzschnitt unzulässig.

Dieffenbach hat zur Vermeidung der durch die Durchschneidung der Nerven bedingten Lähmung der operirten Wange die Weichtheile des Gesichts in der Medianlinie getrennt. Er spaltete diese von der Glabella über die Mitte der Nase bis zum Lippenrande herab, dann führte er einen Schnitt vom Nasenrücken in den innern Augenwinkel und erhielt so, indem er das untre Augenlid bis zum äussern Winkel vom Knochen abtrennte, einen grossen viereckigen Lappen, wel-

1) Anat. topogr. Paris 1834 p. 122.

cher die halbe Nase und Oberlippe, das untre Augenlid und die Wange enthielt. Die Verfahren von Velpeau[1]) und Michaux[2]) unterscheiden sich nicht wesentlich. Bei der Grösse und theilweis beträchtlichen Dünne des Lappens möchte aber der von Blasius gegen diese Methode gemachte Einwurf, einer möglichen Beeinträchtigung der Ernährung des Lappens Berücksichtigung verdienen. —

Wenn zugleich mit dem Oberkieferknochen die denselben bedeckenden Weichgebilde entartet sind, können bestimmte Operationsnormen nicht gegeben werden, sondern es richtet sich das einzuschlagende Verfahren nach der Form und Ausdehnung der Zerstörung in dem individuellen Falle. Als allgemein gültiger Grundsatz kann nur aufgestellt werden, die kranke Stelle der Haut vollständig durch elliptische, oder in einem Dreiecke oder Vierecke u. s. w. sich vereinigende Schnitte zu umschreiben und zu exstirpiren.

Nach Vollendung der Hautschnitte werden die gebildeten Lappen von der vordern und äussern Fläche des Oberkiefers abgetrennt und die Ränder des Knochens, namentlich an den Verbindungsstellen desselben mit den andern Knochen des Kopfes sorgfältig freigelegt.

II. Act. Exstirpation des Knochens.

Dieser Theil der Operation lässt sich auf folgende Verfahrungsarten zurückführen.

1. Trennung des Oberkiefers durch Meissel und Hammer.

(Aeltere französische Methode.)

Gensoul übte dieses Verfahren. Er begann die Exstirpation des Oberkiefers mit der Trennung seiner äussern Verbindung, die, wenn nicht die weitere Ver-

---

1) Leç. oral. T. III. p. 486.

2) Bull. de l'acad. r. de Méd. de Belg. T. III. p. 97.

breitung des Uebels später zu erwähnende Modificationen erfordert, in der Richtung gegen die untere Orbitalspalte geschieht. Zur Trennung der inneren Verbindung des Oberkiefers setzte er den Meissel unter dem innern Augenwinkel auf den Knochen und trennte den aufsteigenden Ast, das Thränenbein und die tiefern Verbindungen mit dem Siebbeine. Die Trennung der gegenseitigen Verbindung beider Oberkiefer geschah, nach vorheriger Ausziehung des ersten Schneidezahns, in der vorgezeichneten Richtung eines Schnittes, welcher neben der Mittellinie durch die Gaumenhaut geführt wurde, und zwar indem er den Meissel nicht gerade von vorn nach hinten, sondern schief von der Mundhöhle aus auf den Knochen wirken liess. Selbst zur Durchschneidung des Nervus maxillaris bediente sich Gensoul des Meissels und zugleich benüzte er ihn als Hebel, den zu entfernenden Oberkiefer nach unten zu drücken und dadurch seine hintere Verbindung mit dem Keilbeine zu lösen.

Blandin's Verfahren, der die verschiedenen Verbindungsstellen bis zu einer gewissen Tiefe mit einer Säge einschnitt und nur die tieferen, diesem Instrumente unzugänglichen Stellen mit Meissel und Hammer trennte, kann bereits als eine Verbesserung betrachtet werden.

2. Trennung des Knochens durch Säge und Knochenschere.

(Methode der Engländer).

Nach Lizar's[1]) schneidet man mittels der Säge zuerst den Wangenfortsatz, dann den Nasenfortsatz und endlich den Zahnfortsatz und die Gaumenplatte so tief als möglich ein; für einige dieser Sägeschnitte bedient man sich einer Hey'schen Säge, für andere einer

1) Anl. z. prakt. Chir. a. d. Engl. Leipz. 1840. II. Abthl. S. 105.

schmalen ungefähr vier Zoll langen Messersäge. Zuletzt werden mit der Knochenschere die eingesägten Stellen vollends getrennt.

3. Trennung des Knochens mittels der Kettensäge.

(Neuere französische Methode).

Durch die Anwendung dieses Instruments hat die Exstirpation des Oberkiefers ihre möglichste Vervollkommnung erhalten.

Man trennt auch hier am zweckmässigsten zuerst die Oberkiefer-Jochbein-Verbindung, indem man die Kettensäge mittels einer halbkreisförmig gebogenen stumpfen Nadel oder einer Oehrsonde durch die untere Orbitalspalte um dieselbe herumführt; sollte die Orbitalspalte so enge seyn, dass sie die Durchführung der Kettensäge nicht gestattet, so muss dieselbe durch ein pfriemenartiges Instrument hinlänglich erweitert werden. Dann schreitet man zur Durchsägung des Nasenfortsatzes, indem man die Kettensäge entweder durch den Nasenkanal oder durch ein in der innern Wand der Orbita angelegtes Loch zur knöchernen Nasenöffnung heraus führt. Ehe man die Durchsägung der Gaumenfläche und des Zahnfortsatzes vornimmt, muss der erste Schneidezahn ausgezogen [1]) und die Gaumenhaut neben der Mittellinie mit dem Messer durchschnitten sowie das Gaumensegel von dem hintern Rande des harten Gaumens abgetrennt werden. Zur Führung der Kettensäge um den Knochen bedient man sich der Belloq'schen Röhre, welche geschlossen durch den untern Nasengang eingebracht wird; wenn ihr Ende an der im Gaumensegel gemachten Oeffnung angelangt ist, wird die Feder derselben in die Mundhöhle vorgeschoben, das eine Ende

1) Die Extraction des Zahns geschieht aber besser schon vor dem Beginne des zweiten Akts.

der Kettensäge in das Oehr derselben befestigt und mit der wieder geschlossenen Röhre durch den untern Nasenkanal nach aussen geführt. Nach der Durchsägung der drei Hauptverbindungen, die mittels dieses Instruments ausserordentlich rasch und leicht geschieht, zeigt der Oberkiefer bereits Beweglichkeit; ehe man aber die gänzliche Trennung vornimmt, muss der Nervus maxillaris unmittelbar vor seinem Eintritte in den Infraorbital-Canal mittels eines flach zwischen Periost und Knochen eingeführten Messers durchschnitten werden, um eine Zerreissung des Nerven und deren etwaige ungünstige Folgen zu vermeiden. Die hintere Verbindung des Oberkiefers mit dem Keilbeine weicht gewöhnlich schon einem von oben auf den Knochen angebrachten Drucke, sollte sie aber ungewöhnlichen Widerstand leisten, so müsste sie durch Einführung und hebelartige Bewegungen eines Meissels oder durch die Knochenschere getrennt werden.

4. Trennung des Knochens durch das Osteotom.

Die Anwendung dieses Instruments bietet dieselben Vortheile, wie die der einfachen Kettensäge, möchte sogar, was Zeitersparniss betrifft, Vorzüge haben, da man der bisweilen mühsamen Herumführung der Kettensäge um die Knochenverbindungen überhoben ist und diese mit dem Osteotome sogleich von aussen nach innen, übrigens in derselben Ordnung durchsägt werden können. Diesem Verfahren könnte zum Unterschiede von den bisher genannten der Namen der teutschen Methode gegeben werden.

Wenn die Knochenkrankheit des Oberkiefers sich auf einen oder den andern der anstossenden Knochen ausgedehnt hat, so erleidet die Operation dadurch einige Modificationen. Hat z. B. das Jochbein an der Erkrankung Theil genommen, so beginnt man die Operation mit der Trennung der obern und äussern Verbin-

dung dieses Knochens. Die Durchsägung der Verbindung mit dem Stirnbeine geschieht am besten mit dem Osteotome oder der Kettensäge; letztere wird entweder durch die Orbitalspalte oder durch eine an der dünnsten Stelle der äussern Orbitalwand angelegte Oeffnung um die Knochenverbindung geführt; der Jochbogen wird ebenfalls mit einem der genannten Instrumente oder einer gewöhnlichen Knochenschere durchschnitten. Die Wegnahme zugleich erkrankter Theile der Nasenmuscheln und des Siebbeins, sowie des Flügelfortsatzes des Keilbeins geschieht am besten nach vollendeter Exstirpation des Oberkiefers unter Anwendung der Knochenzange oder Schere. Sollte sich das Uebel noch weiter, z. B. bis an den Körper des Keilbeins erstrecken, so entfernt man von der Geschwulst noch so viel als ohne Gefahr der Verletzung wichtiger Gefässe und Nerven thunlich ist und steht dann von weiteren Versuchen ab.

Die in Folge der Wegnahme des Oberkiefers entstandene Höhle, welche nach innen von der Scheidewand der Nase, nach oben durch das Periost der Augenhöhle, nach aussen durch das Zellgewebe und die Muskeln der Wangen- und Schläfegegend, und nach hinten durch das Gaumensegel und den Flügelfortsatz des Keilbeines, oder wenn dieser selbst entfernt wurde, durch die hintere Wand des Rachens begrenzt wird, nach unten aber frei mit der Mundhöhle communicirt, diese ungeheure Höhle muss nun sorgfältig untersucht werden, ob keine Blutung mehr bestehe.

Heftigere Blutungen sind bei der totalen Resection des Oberkiefers meist arterielle; die Blutung aus den Arterien der Weichtheile des Gesichts kann aber nicht in Betracht kommen, da diese Gefässe bereits während der Operation entweder durch Compression oder durch Unterbindung zu bluten aufgehört haben, es handelt sich also nur um die Blutung aus der Maxillaris, oder klei-

nerer Aeste derselben, die bisweilen krankhaft erweitert sind. Ihre Trennung geschieht jedoch erst unmittelbar vor der Entfernung des Oberkiefers, wo sie dann leicht unterbunden werden können; einstweilen genügt die Compression der Carotis. Verletzungen tiefer gelegener Arterien sind bei einiger Vorsicht nicht möglich. Parenchymatöse Blutungen werden bei dieser Operation nur dann beobachtet, wenn Parthien des kranken Gewebes zurück gelassen wurden oder bei weiterer Verbreitung des Uebels nicht entfernt werden konnten. Wenn eine nachträgliche Exstirpation füglich nicht mehr unternommen werden kann, bleibt nur die Anwendung des Glüheisens übrig.

Die Vereinigung der Wunde, welche am zweckmässigsten erst nach einer oder mehreren Stunden vorgenommen wird, geschieht durch die umwundene oder geknöpfte Naht; Substanzverluste der Haut werden entweder durch Heranziehung der Wundränder oder durch Verpflanzung der Haut der Schläfegegend u. s. w. gedeckt. Ausser der Naht ist jeder weitere Verband des Gesichtes unnöthig.

Die Nachbehandlung ist in den meisten Fällen höchst einfach und erfordert nur selten ein directes antiphlogistisches Verfahren, da die allgemeine Reaction, trotz des bedeutenden operativen Eingriffs, gewöhnlich gering ist oder selbst ganz ausbleibt; zur Bekämpfung der örtlichen Reaction, reichen kalte Umschläge auf die operirte Gesichtshälfte aus, die man bis gegen den dritten, vierten Tag fortsetzt, wo die Nähte entfernt und mit Heftpflastern vertauscht werden. Da der Kranke in den ersten Tagen nicht schlucken kann, so dienen zur Stillung des Durstes, Eisstückchen, Citronen- oder Pomeranzenscheiben, säuerliche Fruchtsäfte oder Limonadepulver auf die Zunge gebracht, später erhält er die Getränke und flüssigen Nahrungsmittel in der Rückenlage

mit einem kleinen Löffel gereicht; bald lernt er breiige und consistentere Nahrungsmittel selbst aufrecht sitzend zu sich zu nehmen. Arzneigebrauch ist meist unnöthig; für die Darmentleerung, die in den ersten Tagen aus dem während der Operation verschluckten Blute besteht, wird durch Klystiere gesorgt. Gegen den achten Tag kann der Kranke gewöhnlich schon das Bett verlassen und bis zum vierzehnten bis zwanzigsten Tage ist im Allgemeinen die Heilung vollendet. Verschiedene ungünstige Ereignisse können jedoch den Verlauf derselben unterbrechen.

Hieher gehören Nachblutungen, welche meist aus kleineren bei der Operation nicht unterbundenen Gefässen kommen. Wenn kalte Einspritzungen oder das Andrücken von Charpie, welche in Essig oder andere Styptica getaucht ist, die Blutung nicht bald stillen, so zögere man nicht, einen Theil der Naht zu lösen und das blutende Gefäss aufzusuchen. Sollte die Ligatur oder die Torsion nicht gelingen, so bleibt nur die Cauterisation übrig, die auch bei parenchymatösen Blutungen angewendet werden muss. Die von verschiedenen Chirurgen empfohlene Ausfüllung der ganzen Höhle mit Charpie oder Feuerschwamm ist unzweckmässig, da diese Stoffe von dem Blute immer wieder gelöst werden und dem Kranken in die Mund- und Rachenhöhle sinken.

Entzündungen, welche die benachbarten Theile befallen, erfordern um so energischere antiphlogistische Behandlung, je wichtiger der ergriffene Theil ist: dieses gilt namentlich von der Entzündung des Gehirns und seiner Häute. Auch der Zustand des Auges verlangt sorgsame Beachtung; Blandin beobachtete nemlich nach der Resection des Oberkiefers eine eigenthümliche entzündliche Erweichung der Hornhaut, analog jener welche bei Thieren nach der Durchschneidung des Tri-

geminus, namentlich seines Ramus ophthalmicus vorkommt. Entzündung der Weichtheile des Rachens ist weniger gefährlich als lästig, da die Fähigkeit zu schlukken noch längere Zeit aufgehoben bleibt. Die Entzündung der Weichtheile des Gesichts, welche unter erysipelatöser Form auftritt, darf keineswegs von der Fortsetzung der kalten Umschläge abhalten; bei starker Geschwulst müssen die Nähte früher gelöst werden, und bei eintretender Eiterung in der Wunde ist sorgsamer Verband und baldige Anwendung des Höllensteins nöhtig, um die klaffenden Stellen zur Vernarbung zu bringen; dasselbe gilt, wenn sich eine Speichelfistel bilden will.

Schwammige Wucherungen und Recidive werden nach der totalen Resection des Oberkiefers viel seltener beobachtet, als nach der partiellen; sie entwickeln sich entweder von zurückgebliebenen kranken Stellen aus oder in benachbarten bisher gesunden Geweben. Wenn die Exstirpation der kranken Parthien nicht möglich seyn sollte, so ist man auf die Application des Glüheisens angewiesen, die sich jedoch zur gänzlichen Zerstörung solcher Gebilde meist unzureichend erweist.

Unter den aufgezählten **35** Fällen von totaler Resection des Oberkiefers trat **8** mal Recidive oder der Tod ein, in **3** Fällen ist der Ausgang unbekannt oder zweifelhaft und in den übrigen **24** Fällen war der Erfolg günstig. Das Verhältniss gestaltet sich daher wie **24** zu **8**, und wenn man **3** Todesfälle, wo mit der Exstirpation des Oberkiefers die Unterbindung der Carotis ausgeführt worden war, abzieht, wie **24** zu **5**; somit ein bei weitem günstigeres Verhältniss als nach der partiellen Resection des Oberkiefers.

Nach vollendeter Heilung zeigt die operirte Gesichtshälfte keine oder wenigstens nur geringe Entstellung, wie man nach so bedeutendem Substanzverluste kaum vermuthen sollte; die Narben sind,

wenn eines der neueren und einfacheren Verfahren gewählt wurde, nicht auffallend; die Verschiebung des Gesichts, welche vor der Operation statt hatte, verliert sich bald nach derselben; die Lähmung der Wange, welche bei allen Verfahren, wo die Weichtheile des Gesichts ausserhalb der Mittellinie getrennt werden, eintreten muss, verschwindet nach einiger Zeit entweder von selbst oder wird durch die Verkürzung der Narbe weniger merklich. Die Wange erscheint nicht oder nur wenig eingesunken und es ist diess vorzugsweise dadurch bedingt, dass sich eine fibröse Membran von der Sägefläche des Jochbogens nach der des Nasen- und Alveolar-Fortsatzes fächerartig herüberspannt, welche den Weichtheilen der Wange eine so feste Unterlage bietet, dass jeder, der die Geschichte der Operation nicht kennt, glauben muss, der grössere Theil der vordern Wand des Oberkiefers sey noch vorhanden. Auf gleiche Weise wird die untere Wand der Augenhöhle ersetzt. Die grosse Operationshöhle, welche nach vollendeter Eiterung mit einer glatten schleimhautähnlichen Membran ausgekleidet wird, verkleinert sich, ausser einem wahrscheinlichen Näherrücken der Knochen, vorzugsweise dadurch, dass der weiche Gaumen sich etwas nach oben und vorne zieht und die Mundhöhle von der Exstirpationshöhle bis auf eine ovale Oeffnung im vordern Theile abschliesst; ein Obturator aus Badeschwamm reicht hin, um das Eintreten von Speisen und Getränken in die Höhle zu verhindern und der Sprache den nach der Operation vorhandenen näselnden Ton zu nehmen.

2. Totale Resection beider Oberkiefer.

Unter dieser Operation ist die gleichzeitige und vollständige Entfernung beider Oberkiefer aus ihren Verbindungen mit den übrigen Kopfknochen zu verstehen.

Geschichte.

Die erste Notiz einer derartigen Operation findet sich bei Velpeau [1]) ohne weitere Angabe der Quelle. Dieser Angabe zufolge soll Rogers im Jahre **1824** den Oberkiefer beider Seiten bis zu den Flügelfortsätzen weggenommen haben. Bei der Unvollständigkeit des Citats lässt sich freilich nicht bestimmen, ob hier eine vollständige Exstirpation oder etwa nur eine partielle Resection oder Amputation beider Oberkiefer vorliege. Aus mehrfachen Gründen ist das letztere aber wahrscheinlicher.

Liston [2]) führte die totale Resection des linken zugleich mit der partiellen des rechten Oberkiefers wegen einer „enormen" fibrösen Geschwulst bei einem **20**jährigen Mädchen aus.

Nach Trennung der Weichtheile und Losschälung der gebildeten Lappen wurde das linke Joch- und Oberkieferbein in der Articulation mit dem Stirn- und Keilbeine, dann der Nasenfortsatz des linken Oberkiefers und der Zahnfächerfortsatz des rechten Oberkiefers bis zu dem vorher ausgezogenen ersten Backenzahn, sowie der harte Gaumen mit der schneidenden Zange durchschnitten, wornach die Geschwulst leicht von den noch bestehenden Adhärenzen getrennt und entfernt werden konnte.

Das Wundfieber war mässig, die Heilung erfolgte durch erste Vereinigung; nach kaum **14** Tagen hatte das Gesicht normales Ansehen und das Allgemeinbefinden war durchaus befriedigend.

Heyfelder [1]) verrichtete **1844** die vollständige Exstirpation beider Oberkiefer bei einem **23**jährigen Manne, welcher in der chirurgischen Klinik zu Erlangen Hülfe wegen einer Geschwulst suchte, die vor einem Jahre an dem hintern Theil des Gaumens sich gebildet und gleichmässig über beide Oberkiefer ausgebreitet hatte.

Heyfelder führte zwei Schnitte von den äussern Augenwinkeln bis in die Mundwinkel und löste die weichen

---

1) Méd. opérat. T. II. p. **628**.
2) Lancet. **1836**. **5**. Novbr. p. **237**.
Hamb. Zeitschr. f. d. g. M. Bd. IV. S. **256**.
1) v. Walters u. v. Ammons Journ. Bd. III. H. 4.

Theile bis zu den innern Nasenwinkeln und den Nasenknochen von der Geschwulst. Nachdem der hierdurch gebildete Lappen nach oben zurück geschlagen war, wurde auf beiden Seiten mit der Kettensäge die Verbindung zwischen dem Oberkiefer und dem Jochbeine gelöst; in gleicher Weise geschah die Trennung dieses Knochens aus seiner Verbindung mit dem Nasenbeine. Hiernächst wurde der Vomer sammt den übrigen noch vorhandenen Verbindungen mit einer festen Schere durchschnitten, worauf ein Druck auf die obere Parthie der Geschwulst zur Beendigung der Operation genügte. Die Schnitte wurden durch die blutige Naht vereinigt.

Es trat keine Reaction ein; die Wunden heilten per primam intentionem und der Kranke konnte nach vier Wochen vollständig geheilt und ohne äusserliche Entstellung entlassen werden; die Sprache war besser als vor der Operation und das Schlucken geschah ungehindert.

Die Indicationen zu der totalen Resection beider Oberkiefer sind durch die seltenen Fälle einer gleichzeitigen, mehr oder weniger verbreiteten Erkrankung beider Knochen gegeben.

Die Ausführung der Operation bietet trotz der bedeutenden Grösse des Substanzverlustes nur geringe Schwierigkeiten.

1. Act. Trennung der Weichtheile.

Von den verschiedenen Methoden, welche bei der Exstirpation eines Oberkiefers in Anwendung gekommen sind, möchten nur folgende bei der Exstirpation beider Oberkiefer in Gebrauch gezogen werden können:

1. Das von Dieffenbach angegebene Verfahren lässt sich nach Versuchen am Cadaver auf folgende Weise modificiren: Ein Längenschnitt in der Mittellinie des Gesichts, längs des Nasenrückens und des Grübchens der Oberlippe mit einem Querschnitte von einem Augenwinkel zum andern lässt zwei viereckige Lappen bilden, die von der vordern und äussern Fläche beider Oberkiefer etwa bis in die Mitte der Jochbeine abgetrennt und thürflügelartig nach aussen geschlagen werden.

Denselben Raum, bei geringerer Verletzung bietet das von Michaux angegebene Verfahren. Ausser dem Schnitte in der Medianlinie des Gesichts sind nur zwei, anderthalb bis zwei Zoll lange, von den äussern Augenwinkeln schief nach unten und aussen über das Jochbein, in der Richtung der späteren Durchsägungslinie dieser Verbindung laufende Schnitte erforderlich.

2. Zweckmässiger erscheint das von Heyfelder befolgte Verfahren, welches dem von Syme und Blandin bei der Resection eines Oberkiefers nachgebildet ist. Von der Mitte jedes Jochbeins wird ein schiefer Schnitt in den entsprechenden Mundwinkel herabgeführt, wodurch ein grosser stumpfwinkliger Lappen entsteht, welcher von der vordern Fläche der Oberkieferknochen abgetrennt und nach oben über die Stirne zurückgeschlagen wird. Die seitlichen Weichtheile werden bis in die Gegend der Spalte zwischen dem Oberkiefer und dem Flügelfortsatze von dem Knochen gelöst. Auf diese Weise wird die ganze Operationsfläche vollkommen frei und leicht zugänglich gemacht.

Die übrigen bei der Exstirpation eines Oberkiefers angewendeten Verfahren können als zu complicirt und durch die mehrfachen Schnitte grössere Entstellung bedingend nicht in Anwendung kommen.

II. Die Trennung der Knochen geschieht

1. durch die Durchsägung des jederseitigen Symphysis manillo-zygomatica mittels der Jeffray'schen oder Heine'schen Kettensäge, in der bereits oben angegebenen Weise,

2. durch die Trennung der beiden Nasenfortsätze des Oberkiefers, welche entweder ebenfalls mit diesen Instrumenten oder der Liston'schen Knochenzange in der Richtung von innen und unten nach oben und aussen geschieht. Dadurch wird ein hinlänglich starker Stützpunkt für die Nase erhalten. Zugleich werden der

Vomer und die Verbindungen der Oberkiefer mit dem Siebbeine mittels einer starken Schere getrennt.

3. Nachdem das Gaumensegel von seinem Insertionspunkte am knöchernen Gaumen gelöst wurde, schreitet man zur Trennung der hintern Verbindungen des Oberkiefers mit den Flügelfortsätzen des Keilbeins, welche durch die Einführung und hebelartige Bewegungen eines Meissels geschieht.

Sind auf diese Weise die einzelnen Verbindungen beider Oberkiefer mit den übrigen Knochen des Schedels gelöst, so wird ein Druck auf den Knochen von oben nach unten, sowie einige seitliche Bewegungen meist hinreichen, die beiden Oberkiefer zusammen, unter Nachhülfe mit dem Messer und Durchschneidung etwa noch bestehender Adhärenzen zu entfernen. Im Falle dies Manöver nicht gelänge, müsste die ganze Geschwulst in der Mitte durch die Kettensäge durchschnitten und beide Hälften einzeln entfernt werden.

Da die totale Resection beider Oberkiefer bedeutenden Substanzverlust bedingt, in dem die grössere Hälfte der die Weichtheile des Gesichts stützenden Knochen entfernt wird, so möchte in denjenigen Fällen, wo die Affection nur einen Theil beider Oberkiefer eingenommen hat, eine partielle Resection beider Knochen versucht werden dürfen, besonders wenn sich die bei den Indicationen der partiellen Resection eines Oberkiefers namhaft gemachten Bedingungen vorfinden.

Zwei Fälle können vorkommen:

1. Die Krankheit beschränkt sich auf den vorderen mittleren Theil beider Oberkiefer.

Eine hieher gehörige Operation übte Dupuytren [1])

---

1) Leçons orales Ed. II. T. II. p. 453.
Es mus auffallen, dass in diesem Werke nur der hier ausgezogene Fall gegeben und anstatt der von Gen-

bereits im J. 1818 wegen Entartung der Nase und Oberlippe mit gleichzeitiger Affection der unterliegenden Knochen. Nachdem die erkrankten Weichtheile der Nase entfernt waren, wurde ein dem Intermaxillarknochen entsprechendes Stück aus dem vordern Theile beider Oberkiefer mittels einer schmalen Säge durch zwei Schnitte, welche ausserhalb der seitlichen Schneidezähne begannen und in der Mittellinie der Gaumenfläche zusammentrafen, ausgeschnitten. Der Operirte, ein 68jähriger Mann, starb am 10ten Tage an Erysipelas faciei und Pleuritis.

Bei bedeutenderer Ausdehnung des Leidens möchte ich folgendes Verfahren vorschlagen: Trennung der Weichtheile durch einen Schnitt in der Mittellinie, oder zwei verticale Schnitte, von den innern Augenwinkeln in die Mitte jeder Oberlippenhälfte, oder zwei schiefe Schnitte von den äussern Augenwinkeln in die entsprechenden Mundwinkel. Entfernung der die Geschwulst seitlich begrenzenden Zähne. Nach Umschreibung der Geschwulst durch Sägeschnitte, welche aus der Incisura nasalis bogenförmig oder winklig durch die vordere Wand jedes Oberkiefers in die Alveolen der entfernten Zähne geführt werden, geschehe die Trennung der Alveolarfortsätze und der Gaumenplatten durch zwei Sägeschnitte, die sich in der Mittellinie des Gaumens begegnen; hiezu passt nur das Osteotom. Zuletzt Durchschneidung des Vomer und der Nasenwände des Oberkiefers, durch die Knochenschere. Unter Trennung etwaiger noch bestehender Verbindungen mittels des Messers oder der Schere kann die entartete Knochenparthie nun leicht entfernt werden.

Die partielle Resection beider Oberkiefer, in dieser Weise ausgeführt, bietet den wesentlichen Vortheil, dass

---

soul sowie von Andern ihm zugeschriebenen Fällen, die nicht einmal erwähnt werden, eine von Velpeau im J. 1829 verrichtete Operation mitgetheilt wird.

dem Operirten durch die Zurücklassung der seitlichen Parthien der Oberkiefer das Kauvermögen erhalten wird.

2. Die Krankheit beschränkt sich auf den untern Theil beider Oberkiefer.

Ausser dem Falle Regnoli's [1]), welcher den ganzen Alveolarfortsatz des Oberkiefers entfernte und dem wahrscheinlich hieher gehörenden Falle von Rogers [2]), sind mir keine weiteren derartigen Operationen bekannt.

Das hier einzuleitende Verfahren ist dem der Amputation eines Oberkiefers analog. Zur Trennung der Weichtheile möchten die beiden von den Jochbeinen in die Mundwinkel geführten Schnitte sich am besten eignen. Die Trennung der Knochen geschieht am zweckmässigsten durch das Osteotom, indem man die ganze Circumferenz beider Oberkiefer oberhalb der Grenze der Affection von aussen nach innen einschneidet; die Durchschneidung des Vomer geschieht durch die Knochenschere. Wollte man sich der Kettensäge bedienen, so müsste dieselbe mittels einer Troiquartröhre durch beide Fissurae spheno-maxillares geführt werden, wonach der ganze Oberkiefer in horizontaler Richtung von hinten nicht vorn durchsägt werden kann. Zuletzt wird die Oberkieferkeilbein-Verbindung auf die bereits erwähnte Weise gelöst.

Für diejenigen Fälle, wo mit der totalen Resection eines Oberkiefers die partielle des andern zu verbinden wäre, kann die Liston'sche Operation als Muster dienen.

Die Vereinigung der Wunde geschieht durch die Naht; die Nachbehandlung ist dieselbe wie nach der Exstirpation eines Oberkiefers.

---

1) s. S. 105.
2) s. S. 139.
3) s. S. 139.

II. Resectionen des Jochbeins.

Diese Operationen können ebenfalls in die Resectionen der Ränder und in die des Körpers des Jochbeins getheilt werden; die Resection des Jochbogens reiht sich denselben an.

Die anatomischen Verhältnisse des Jochbeins sind in Bezug auf die Ausführung von Operationen sehr günstig; der Knochen liegt unmittelbar unter der Haut, seine Verbindungen mit dem übrigen Knochengerüste des Kopfs sind leicht und ohne Gefahr der Verletzung wichtiger Gefässe und Nerven zugänglich. Selbstständige Krankheiten dieses Knochens sind übrigens selten.

1. Unter den Resectionen der Ränder des Jochbeins verdient nur

die Resection des Orbitalrandes

eine nähere Beschreibung.

Als Beispiele mögen zwei von Dietz in der chirurgischen Klinik zu Erlangen in den Jahren 1833 und 34 operirte Fälle dienen.

Bei einem 15jährigen Mädchen, welches an scrofulöser Caries des untern äussern Orbitalrandes litt, wurde die kranke Stelle durch einen T Schnitt entblöst; nach Abtrennung der Lappen wurde der Orbitalrand an den Grenzen der cariösen Stelle mittels des Osteotoms eingeschnitten und der mittlere Theil durch den Meissel ausgesprengt. Die Wunde, welche durch die Naht vereinigt wurde, schloss sich schnell bis auf eine Fistel, durch die noch einige necrotische Exfoliationen erfolgten, ehe vollständige Heilung statt hatte.

Eine 25jährige Frau litt an Krebs des untern Augenliedes, welcher auf den Augapfel übergegangen war. Nachdem durch einen halbkreisförmigen Schnitt das Carcinom der Haut und hierauf der Bulbus entfernt war, fand man am untern Orbitalrande eine cariöse Stelle, welche durch zwei convergirende, unter einem sehr stumpfen Winkel sich vereinigende Schnitte mittels der Messersäge resecirt wurde.

Bei der nach vier Wochen erfolgten Entlassung war die Knochenwunde durch den Rest des untern Augenlieds, welcher sich durch die fortschreitende Narbenbildung in der Augenhöhle nach oben gezogen hatte, gedeckt.

Die Indicationen zu dieser Resection werden wohl nur durch primäre und secundäre Caries gegeben.

Operation.

Die Trennung der Weichtheile geschieht durch einen der Richtung des Orbitalrandes entsprechenden Schnitt, von dessen Mitte oder beiden Enden aus Schnitte unter rechtem Winkel geführt werden können, wenn der erste allein zur Entfernung der kranken Stelle nicht hinreichen sollte.

Die Wegnahme der cariösen Knochenparthie wird am einfachsten und ohne Gefahr einer Verletzung des Augapfels mittels des Osteotoms vorgenommen, indem man die Stelle durch V oder ⊔ förmige Schnitte entfernt.

Ebenso verfährt man bei der Resection des Orbitalrandes des Stirnbeins[1]) und Oberkiefers; nur verdienen hier die diese Ränder durchbohrenden Nerven noch besondere Berücksichtigung. Sie müssen daher, wenn sie noch in das Bereich der Operation fallen, vor der Durchsägung des Knochens innerhalb der Augenhöhle durchschnitten werden. Die etwaige Eröffnung der Stirn- oder Kiefer-Höhle macht keine besondern Massregeln nöthig, da sich diese Oeffnungen nach einiger Zeit durch fibröse Membranen schliessen.

Bei der Resection des hintern oder untern Joch-

---

1) B. Heine machte in Stark's Klinik zu Jena einen Ausschnitt aus dem Orbitalrande des Stirnbeins. Noodt das Osteotom u. s. w. 2. Aufl. S. 60.

beinrandes kann man sich der gewöhnlichen Säge bedienen, da Nebenverlezungen hier nicht leicht statt haben können. Die Anwendung des Schabeisens oder des Meissels ist bei der Härte des Jochbeins unzulässig.

Die Vereinigung der Wunde geschieht durch die Naht.

2. Die Resection des Körpers des Jochbeins ist entweder eine partielle oder totale.

Geschichte.

Fälle partieller Resection des Körpers des Jochbeins sind mir nicht bekannt geworden; die totale Resection dieses Knochens wurde, wie bereits erwähnt, mehrmals in Verbindung mit der Exstirpation des entsprechenden Oberkiefers gemacht, so z. B. von Gensoul, Guthrie, Liston, Warren, Stevens, de la Vacherie u. A. Dieffenbach[1]) ist meines Wissens der einzige, welcher sie für sich allein wegen selbstständiger Erkrankung des Jochbeins, eines Osteoscarcoms, welches die Haut bereits durchbrochen hatte, verrichtete. Er umschnitt die kranke Stelle mit dem Messer und sägte darauf das Jochbein aus. Durch Lostrennung der benachbarten gesunden Gesichtshaut wurde ein grosser Theil der Wunde gedeckt. In drei Monaten erfolgte Heilung. Der Kranke starb aber ein Jahr später an Wassersucht.

Indicationen geben
oberflächliche oder centrale Caries, sowie
Geschwülste des Jochbeins.

Operation.

Der Hautschnitt möchte, wenn die Haut gesund ist, am besten halbmondförmig oder Tförmig sein, ausserdem wird die kranke Hautstelle durch zwei elliptische Schnitte umgangen.

---

1) Hamb. Zeitschr. f. d. g. M. Bd. VII. S. 149.

Ist die Krankheit des Knochens nur oberflächlich, so wird eine entsprechende Schichte mittels des Osteotoms weggenommen, da die Anwendung des Schabeisens oder des Meissels aus bereits angeführten Gründen unzweckmässig erscheint.

Hat die Krankheit den grössern Theil oder den ganzen Knochen ergriffen, so ist dessen Exstirpation indicirt, die mit dem Osteotome oder der einfachen Kettensäge vorgenommen werden kann. Das Verfahren wurde bereits bei der Exstirpation des Oberkiefers angegeben.

Die Vereinigung der Wunde geschieht durch die Naht, der untere Theil derselben muss zum freien Abflusse des Eiters und zur Verhütung von Eitersenkungen in dem losen Zellgewebe der Schläfegrube offen gelassen werden.

3. Resection des Jochbogens.

Sie wurde von Jaeger und Jobert[1]) verrichtet.

Der Knochen wird durch einen in seiner Längenrichtung geführten Schnitt blosgelegt, wobei immer kleinere oder stärkere Zweige der Temporalarterie durchschnitten werden, die sogleich unterbunden werden müssen. Nach Abtrennung der von dem Knochen entspringenden Muskeln wird derselbe mittels der Kettensäge oder des Osteotoms vor und hinter der kranken Stelle getrennt; auch kann die Durchschneidung mit der Knochenschere geschehen.

---

1) Noodt das Osteotom u. s. w. 2. Aufl. S. 61.

III. Resectionen des Unterkiefers.

Anatomische und pathologische Vorbemerkungen.

Der Unterkiefer, welcher aus zwei seitlichen in der Mittellinie zusammentretenden, bald aber innig verschmelzenden Hälften sich bildet, ist ein fester, nur von einem engen, für Gefässe und Nerven bestimmten Canale durchbohrter Knochen; er wird in den horizontalen Theil oder den Körper und in die unter stumpfem Winkel nach hinten in die Höhe steigenden Aeste getheilt. Der Körper ist ein platter bogenförmig gekrümmter Knochen, an dem man eine äussere und innere Fläche, einen obern und untern Rand unterscheidet. Die äussere Fläche ist nur von der Haut sowie mehreren membranartigen, die Weichtheile des Gesichts bewegenden Muskeln bedeckt; der obere Rand ist frei, mit Schleimhaut überzogen und trägt in seinen Fächern die Zahnreihe; an der hintern Fläche, namentlich dem untern Rande derselben befestigen sich eine Anzahl zur Zunge und dem Zungenbeine gehender Muskeln, welche zugleich mit den Speicheldrüsen den Boden der Mundhöhle bilden. An den Aesten des Unterkiefers, die sich nach oben in zwei Spizen, den vordern oder Kronen-Fortsatz und den hintern oder Gelenk-Fortsatz theilen, unterscheidet man ebenfalls eine äussere und innere Fläche, sowie einen vordern und hintern Rand. Die äussere Fläche derselben wird ausser der Haut von einem Theil der Ohrspeicheldrüse und dem Kaumuskel bedeckt, an die innere Fläche befestigen sich die Flügelmuskeln. Der Kronen-Fortsatz, der zum Theil unter den Jochbogen hinaufragt, dient der Sehne des Schläfemuskels zum Ansatzpunkte; der Gelenkkopf des hintern Fortsatzes articulirt mit der Gelenkgrube des Schläfebeins. Dieses Gelenk besteht aus einem fasrigen Kapselbande, welches an mehreren Seiten noch durch eigene Ligamente verstärkt wird, und einem Interarticularknorpel, welcher das Gelenk in zwei Abtheilungen trennt, deren jede mit einer eigenen Synovialkapsel ausgekleidet ist. — Die in das Bereich dieser Operationen fallenden Gefässe sind Aeste der Carotis externa; der Stamm selbst, welcher hinter dem aufsteigenden Aste des Unter-

kiefers, nur wenige Linien von demselben entfernt liegt, wird bei der nöthigen Vorsicht, leicht vermieden. Noch vor dem Eintritte in die Parotis giebt die Carotis externa ausser einigen hier nicht in Betracht kommenden Aesten die Arteria lingualis und facialis; leztere läuft ein Stück weit unter und hinter dem Unterkiefer, tritt aber unmittelbar vor dem Kaumuskel an die äussere Seite des Knochens, um sich in der Gegend des Kinns, der Lippen und der Nase auszubreiten. In der Nähe des Halses des Gelenkfortsatzes theilt sich die Carotis externa in die Arteria maxillaris interna und temporalis. Erstere giebt unter andern Aesten die Alveolaris inferior, welche durch das hintere Kieferloch in den Unterkieferkanal eintritt, wo sie die Zähne versieht und einen Ast durch das vordere Kieferloch in die Kinngegend sendet. Von der Arteria temporalis kommt nur die Arteria transversa faciei in Betracht; sie verläuft quer über den Masseter, an dessen vorderm Rande sie sich in mehrere Muskeläste theilt. Die Nerven dieser Gegend kommen vom siebenten und fünften Paare. Während der Nervus facialis, welcher sich noch in der Parotis in zwei Aeste theilt, wovon der eine zu der oberen Hälfte des Gesichts und der andere an die eigentliche Unterkiefergegend und einen Theil des Halses geht, die oberflächlichen Parthien versieht, geschieht diess bei den tiefer gelegenen Theilen fast ausschliesslich vom dritten Aste des Trigeminus, dem Maxillaris inferior. Dieser giebt ausser mehreren kleineren Aesten den Nervus lingualis und alveolaris inferior. Beide stehen anfangs mit einander in Verbindung und steigen an der innern Fläche des Unterkieferastes zwischen den Flügelmuskeln herab, bis der zweite in das hintere Kieferloch tritt, wo er die Zähne versieht und durch das vordere Kieferloch einen Ast in die Kinngegend sendet.

Durch seine oberflächliche Lage ist der Unterkiefer den Einwirkungen äusserer Gewalt besonders ausgesetzt; Brüche desselben, namentlich in Folge von Schusswunden, sind bei der festen Structur dieses Knochens gewöhnlich mehrfach und ausgedehnt. Die alleinige Entfernung der beweglichen Splitter ist unzureichend, es folgen üble Zufälle, immer wiederkehrende Abscesse, und öfter unterliegt die Natur der erschöpfenden Eiterung. Bloslegung der Bruchstelle durch grosse Incisionen, Entfernung aller Splitter und Resection der ungleichen oder spitzen Bruchenden dagegen

führt gewöhnlich zu glücklichen Resultaten. Necrose ist eine der häufigsten Krankheiten des Unterkiefers, was ebenfalls in dem Vorherrschen der compacten Substanz seinen Grund hat. Die häufigsten Gelegenheitsursachen sind Verletzungen, besonders durch Ausziehen der Zähne, rheumatische Entzündung des Periosts und Abscessbildung unter demselben, Missbrauch des Quecksilbers; auch bei Individuen, die Phosphor verarbeiten, hat man eine eigenthümliche Art derselben beobachtet. Frühzeitiges operatives Eingreifen ist hier weniger zweckmässig; nach vollendeter Lösung des Sequesters reicht meist eine einfache Incision zur Entfernung desselben aus, nur bisweilen muss ein Stück des gesunden Knochens resecirt werden, um den abgestorbenen Knochen ausziehen zu können. Seltner wird der Unterkiefer von Caries befallen. Sie ist meist local und Folge von Krankheiten der Zähne oder der Weichtheile, seltner und nur im jugendlichen Alter, wo der Knochen noch weicher, spongiöser ist, wird primäre und dyscrasische Caries beobachtet [1]). Unter den am Unterkiefer vorkommenden Afterbildungen sind die häufigsten: einfache und zusammengesetzte Cysten, Fibroide, Osteoide, Sarcome, Krebse und Markschwämme. Diese verschiedenen Geschwülste, deren Diagnose bisweilen grosse Schwierigkeiten bietet, entspringen entweder auf der Oberfläche des Knochens, wodurch das Knochengewebe in geringerer oder grösserer Ausdehnung verdrängt und atrophirt wird, oder sie entwickeln sich im Innern des Knochens und dehnen denselben zu einer mehr oder weniger vollkommenen Kapsel aus.

Für die Bestimmung des einzuleitenden Operationsverfahrens ist eine sorgfältige Untersuchung des Sitzes und der Ausbreitung dieser verschiedenen Knochenaffectionen von grosser Wichtigkeit. Je nachdem der Unterkiefer entweder nur in einem Theile oder in der ganzen Dicke seiner Knochenmasse erkrankt ist, wird in dem einen Falle die Möglichkeit gegeben, die Continuität des Unterkiefers zu erhalten, während im andern Falle dieselbe in geringerer oder grösserer Ausdehnung unterbrochen werden muss. Hierauf stützt sich die Haupteintheilung der Resectionen des Unterkiefers.

---

1) Löwenhardt (Abh. a. d. Geb. d. Med. u. Chir. Thl.

I. Resectionen ohne Unterbrechung der Continuität des Unterkiefers.

I. Resection eines Stückes der äussern Fläche des Unterkiefers.

Geschichte.

Zur Zerstörung oberflächlicher Affectionen des Unterkiefers diente sonst beinahe ausschliesslich das Glüheisen, später wurde zu demselben Zwecke bisweilen das Schabeisen, und häufiger der Meissel, meist mit nachträglicher Application des Glüheisens angewendet. Durch die Amputation des Kinns, welche nach Dupuytren's Vorgang häufig selbst bei ganz oberflächlichen Affectionen des Knochens in Folge von Krebs der Weichtheile gemacht wurde, war diese Operation einige Zeit ganz in Hintergrund getreten.

v. Gräfe[1]) nahm **1825** anderthalb Zoll von der äussern cariösen Lamelle des Unterkiefers mit dem Meissel weg.

Hysern[2]) entfernte **1833** bei der Excision eines umfänglichen Krebses der Weichtheile der Unterlippe und Wange, mehr als zwei Zoll der mit erkrankten äussern Tafel des Unterkiefers, ebenfalls mittels des Meissels. Der Substanzverlust der Weichtheile wurde durch eine plastische Operation ersetzt.

Moulinié[3]) entfernte bei einem 9jährigen Knaben eine faustgrosse harte Geschwulst am Kinne, indem er nach Spaltung und seitlicher Abtrennung der Unterlippe,

---

II.) hat auf eine besondere Form derselben, welche durch das Hervortreten der Weisheitszähne veranlasst wird, aufmerksam gemacht; einige der Jäger'schen Fälle bestättigen diese Beobachtung.

1) Jahresb. d. Klin. **1825** in v. Gräfe's und v. Walther's Journ. Bd. IX. S. **258**.

2) Velpeau Méd. opérat. T. I. Append. p. XXIV.

3) Bullet. méd. du midi.
Hamb. Zeitschr. f. d. g. M. Bd. VIII. S. **373**.

den Kiefer zu beiden Seiten der Geschwulst mit einer Säge bis auf die innere Knochentafel einschnitt und mit Hammer und Meissel alles was zwischen beiden Sägeschnitten sich befand, wegnahm; auf die zurückbleibende hintere Lamelle des Unterkiefers wurde nachträglich das Glüheisen angewendet. Die durch die Naht vereinigte Wunde der Unterlippe war in 8 Tagen vernarbt.

Petrequin[1]) machte eine ähnliche Operation 1839 bei einem Manne wegen fungöser Caries des Kinns, die sich auf die äussere Tafel und Diploë beschränkte. Nach Trennung der Weichtheile umschrieb er die kranke Stelle mit dem Meissel und entfernte die äussere Tafel und Diploe mit demselben Instrumente.

Textor[2]) excidirte 1832 u. 1841 wegen Caries mittels des Osteotoms viereckige Knochenstücke aus dem Unterkiefer, wobei er zwar auch die hintere Wand mit hinwegnahm, jedoch die Continuität des obern und untern Randes erhielt. Der Erfolg war in beiden Fällen günstig.

Die sogenannten Trepanationen des Unterkiefers d. h. diejenigen Operationen, wodurch zur Hebung einer Neuralgie der Zahnnerve im Verlaufe des Unterkieferkanals durch die Trepankrone blosgelegt und durchschnitten wird und selbst die Operation Hysern's[3]), welcher den ganzen Unterkieferkanal eröffnete, um den Nerven zu exstirpiren, sind unserer Begriffsbestimmung der Resectionen zufolge nicht als solche zu betrachten.

Die Resection oberflächlicher Stücke des Unterkiefers wird durch Caries und Geschwülste verschiedener Natur, welche sich auf die äussere Tafel und Diploe beschränken, indicirt; doch selbst wenn die hintere Tafel theilweise ergriffen sein sollte, ist die Excision eines Stücks des Kiefers ohne Unterbrechung der Con-

---

1) Traité d'anat. méd. chir. Paris S. 167.

2) Reusche Diss. de max. inf. resect. Wirceb. 1844.

3) Velpeau Méd. opérat. T. I. Append. p. XXIV.

tinuität desselben noch nicht contraindicirt, wenn die beiden Ränder oder selbst nur einer derselben erhalten werden kann.

Operation.

1. Trennung der Weichtheile.

Das Verfahren ist verschieden, jenachdem die Weichtheile gesund oder zugleich mit dem Knochen erkrankt sind. Im ersten Falle ist, wenn die kranke Knochenstelle an dem vorderen Theile des Unterkiefers ihren Sitz hat, eine Spaltung der Unterlippe gewöhnlich unnöthig, es genügt dieselbe vom Knochen in hinreichender Ausdehnung abzutrennen und nach unten zurückzuschlagen; bei grösserer Ausbreitung des Knochenleidens wird die einfache Spaltung der Unterlippe sowie die seitliche Abtrennung beider Hälften nothwendig. Das Verfahren von Petrequin, welcher einen Schnitt in der Mittellinie vier Linien unterhalb des Lippenrandes bis unter das Kinn und einen zweiten, zwei Zoll langen, transversalen unter der Basis des Kiefers und dessen Richtung folgend führte, bietet ausser der etwas günstigeren Narbenbildung keine Vorzüge.

Sitzt die kranke Stelle am seitlichen Theile des Unterkiefers, so wird die Spaltung der Wange vom Mundwinkel aus entweder in horizontaler oder in einer schief nach unten gehenden Richtung nothwendig.

Auf die Verfahrungsweisen, welche bei gleichzeitiger Affection der Weichgebilde nöthig werden, werden wir bei der sogenannten Amputation des Kinns ausführlicher zurückkommen.

2. Entfernung der kranken Knochenstelle.

Die Anwendung des Schabeisens oder des Meissels ist bei der grossen Härte des Unterkiefers schwie-

rig und meist unzureichend, wesswegen gewöhnlich noch eine nachträgliche Application des Glüheisens nöthig wird. Das Heine'sche Osteotom erscheint hier als das zweckmässigste Instrument. Bei Caries wird es in der bereits geschilderten Weise [1]) angewendet; Geschwülste des Unterkiefers können durch mehrere convergirende Schnitte ausgeschnitten werden, wobei die hintere Wand entweder erhalten oder fensterförmig mit ausgeschnitten wird.

2. Resection des oberen Randes des Unterkiefers.

Gewöhnlich sind es die unter dem Namen Epuliden zusammengefassten Geschwülste, welche diese Operation nöthig machen, seltner wird sie durch Caries des Alveolarfortsatzes veranlasst.

Das frühere Verfahren, solche Geschwülste zu entfernen, bestand darin, dass man sie exstirpirte und die Basis mit dem Glüheisen zerstörte; es hat sich in jenen Fällen, wo die Geschwulst nicht blos von den Weichtheilen, sondern vom Knochen selbst ausgeht, meist unzureichend gezeigt. Die Resectionen kleinerer oder grösserer Parthien des Alveolarfortsatzes wurden häufig geübt; ich führe nur folgende Fälle von Wutzer [2]), Velpeau [3]), Petrequin [4]), v. Walther [5]), Textor [6]) an. Jäger machte die Operation ebenfalls einmal. Er bediente sich eines dem Velpeauschen ganz analogen Verfahrens.

---

1) S. 49.

2) Heine excis. part. deg. oss. max. inf. cas. tres. Hal. 1831. p. 6.

3) Méd. opérat. T. II. p. 623. — Leç. oral. T. III. p. 489.

4) Gaz. méd. 1842. p. 181.

5) Noodt das Osteotom. München 1838. S. 61.

6) Reusche Diss. de max. inf. res. Wirceb. 1844.

Die Resection des ganzen Alveolarfortsatzes wurde, wie bereits erwähnt, von Regnoli ausgeführt.

Operation.

Eine Trennung der Weichtheile der Lippe oder Wange wird nur bei grösserem Umfange des Leidens nöthig.

Die Entfernung der entarteten Knochenparthie geschieht in denjenigen Fällen, wo die Affection nur den eigentlichen Alveolarfortsatz betrifft, am einfachsten und raschesten mittels Velpeau's schneidender Zange. Gewöhnlich reichen zwei sich vereinigende Schnitte aus; zur gänzlichen Entfernung der Geschwulst müssen etwa noch bestehende Brücken des Zahnfleisches mit dem Bisturi oder der Schere durchschnitten werden. In jenen Fällen dagegen, wo sich die Entartung tiefer in den Körper des Unterkiefers herab erstreckt, ist dieses Instrument unzureichend. Hier wird die Anwendung der Sägen nöthig; man benutzt entweder die einfache Messersäge oder die mehrerwähnten schmalen Sägen, am zweckmässigsten Heine's Osteotom. Die Geschwulst wird durch zwei unten convergirende oder durch zwei verticale Schnitte, die durch einen dritten horizontalen Schnitt vereinigt werden, aus dem gesunden Knochengewebe ausgeschnitten.

Die Anwendung des Meissels, dessen sich Petrequin bediente, ist bei der Härte des Knochens unzweckmässig; ebenso wenig passt der Trepan, den Lallemand bei einer solchen Operation gebrauchte. Dass vor der Resection des Knochens etwa noch vorhandene Zähne ausgezogen werden müssen, bedarf wohl kaum der Erwähnung.

3. Resection des untern Randes des Unterkiefers.

Erkrankung des untern Theils des Unterkiefers, während der obere Theil gesund ist, wird viel seltner beobachtet, als der so eben abgehandelte umgekehrte Fall. Die Zahl der vorliegenden Resectionen ist daher nur klein:

Die Resection der mittleren Parthie wurde von Velpeau[1]) bei einem jungen Menschen wegen eines faustgrossen, vom Kinn ausgehenden Markschwammes verrichtet. Nach Bloslegung der Geschwulst durch verschiedene Incisionen wurde eine Säge an die Wurzel der Schneidezähne angesetzt und das ganze Kinn, mit Erhaltung des Zahnfächerfortsatzes entfernt. — Der Operirte starb nach drei Wochen, es fand sich eine grosse Markschwammhöhle in der rechten Lunge und Eiterergus in der Pleurahöhle.

Die Resection des Unterkieferwinkels wurde von Langenbeck[2]) und Beck[3]) gemacht.

Die Resection des ganzen untern Theils, sowohl des Körpers als der beiden Aeste des Unterkiefers, mit Zurücklassung des Alveolarfortsatzes und sämmtlicher Zähne führten von Walther[4]) und J. Heine 1833 aus.

Bei einem 20jährigen Menschen hatte sich im Verlaufe von fünf Jahren nach Necrose des Kinns eine ungeheure Hypertrophie und Sclerose des ganzen Unterkieferkörpers, mit Ausnahme des Zahnfächerfortsatzes und der aufsteigenden Aeste gebildet.

Die Operation wurde in folgender Weise ausgeführt: Es wurden zuerst durch einen vom rechten bis zum linken Winkel des Unterkiefers, auf dessen unterm Rande fortlaufenden Schnitt sämmtliche den Knochen bedeckende Weich-

---

1) Méd. opérat. T. II. p. 624.

2) Neue Bibl. f. Chir. Bd. I. S. 295.

3) Med. Annal. Bd. IV. S. 536.

4) Noodt das Osteotom. München 1838. S. 45.

gebilde getrennt, sodann in der Mitte des Kinns ein perpendiculärer Schnitt geführt und die Weichtheile auf der rechten Hälfte des Unterkiefers von dem aufgetriebenen Knochen losgetrennt. Das Osteotom wurde oberhalb des Winkels des Unterkiefers angesetzt und der Knochen in horizontaler Richtung, stets in gleicher Entfernung vom Alveolarrande durchsägt. Nachdem der Schnitt bis in die Mitte des Kinns geführt war, wurde hier ein perpendiculärer Schnitt mit dem Osteotome gemacht und darauf das Knochenstück durch Abpräpariren von den Weichtheilen entfernt.

Wegen Ermattung des Kranken wurde die Operation unterbrochen und die Wunde durch die Naht vereinigt. Ein und zwanzig Tage später wurde zur zweiten geschritten.

Es wurde ein Einschnitt an dem linken Winkel des Unterkiefers beginnend durch die Weichtheile bis zur Mitte des Kinns geführt, die Weichtheile abgetrennt und die zweite Hälfte des hypertrophischen Unterkiefers durch einen Schnitt mit dem Osteotome entfernt. Nach vollendeter Durchsägung trennte man die den Knochen von unten und hinten umgebenden Weichtheile. Die Wundränder wurden durch die Naht vereinigt.

Nach sechs Wochen konnte der Operirte als geheilt betrachtet werden; er konnte ungehindert reden, kauen und beissen, schlingen. Er ist später an Phthisis pulmonalis gestorben.

Ein von Perry[1]) mitgetheilter Fall zeigt einige Analogie; bei der Unvollständigkeit der Angaben lässt sich aber nicht bestimmen, ob die angebliche „Excision des Unterkiefers“ wirklich zu den Resectionen zu zählen sei.

Die Operation wurde zu drei verschiedenen Zeiten verrichtet; erst das mittlere Stück, am folgenden Tage das rechte und drei Wochen später das linke Seitenstück entfernt. Die Zähne wurden erhalten. Sie waren aber, obwohl sie fest sassen, nutzlos, denn die Circumferenz

---

1) Med. chir. Transact. T. XXI.
Schmidts Jahrb. Suppl. Bd. III. S. 458.

des durch die untern Zähne gebildeten Lagers war in Folge der Heilung der Wunde kleiner geworden, so dass sie mit dem der obern Zähne nicht mehr correspondirten.

Operation.

Die Trennung der Weichtheile geschieht durch einen längs der Unterkieferrandes geführten und die kranke Stelle beiderseits etwas überragenden Schnitt; bisweilen möchte selbst die Bildung eines Lappens durch Hinzufügung zweier kleinen Querschnitte nothwendig werden; anstatt dieses viereckigen Lappens empfiehlt Velpeau einen halbmondförmigen, dessen Convexität nach unten gerichtet ist.

Zur Trennung des Knochens kann man sich, wenn vorstehende Knochenparthien wie z. B. das Kinn, der Unterkieferwinkel abzutragen sind, der gewöhnlichen Sägen bedienen; kleinere Stellen aus dem untern Rande des Unterkiefers können mit den Martinschen Glockensäge ausgeschnitten werden; hat die Affection aber eine grössere Ausdehnung sowohl in die Länge als in die Höhe erreicht, so wird der Gebrauch des Heine'schen Osteotom's unerlässlich, mittels dessen die kranke Stelle entweder durch zwei unter mehr oder weniger offenem Winkel convergirende Schnitte oder durch zwei vertikale, durch einen dritten horizontalen vereinigte Schnitte umschrieben wird.

Für den seltenen Fall, wenn in Folge einer ausgedehnten Affection der ganze untere Rand des Unterkiefers entfernt werden muss, kann die von Walther'sche Operation als Muster dienen.

Die bisher aufgeführten Resectionen des Unterkiefers sind in Beziehung auf den erforderlichen Verband der Wunde und die Nachbehandlung denselben einfachen Regeln unterworfen.

Die etwa nöthig gewordenen Trennungen der Weichtheile werden durch die Naht vereinigt; besondere Verbände durch Compressen und Binden sind unnöthig; kalte oder leicht adstringirende Mundwässer, kalte Umschläge über die Operationsstelle reichen zur Bekämpfung der entzündlichen Reaction aus.

Die Heilung erfolgte meist rasch, nur selten wurden nachträgliche Abscessbildung und spätere necrotische Exfoliationen beobachtet; andere unangenehme Ereignisse sind nicht vorgekommen; nur in einem einzigen Falle fand der Tod statt, jedoch keineswegs als Folge des operativen Eingriffs.

Es verdienen daher diese Operationen, welche dem Hauptgesetze der Resectionen: „nur das Kranke zu entfernen" ganz entsprechen, besondere Berücksichtigung. Durch sie wird die Form und das Verhältniss des Gesichtes in seiner ganzen Regelmässigkeit erhalten; die Zahnreihe des Unterkiefers bleibt in ihrer natürlichen Lage zu der des Oberkiefers, wodurch, selbst wenn eine Parthie derselben entfernt werden muss, das Kauen und Beissen nicht leidet. Endlich fehlen bei diesen partiellen Resectionen alle die Unannehmlichkeiten in Beziehung auf Sprechen, Kauen, Schlingen, u. s. w., sowie alle die Gefahren, welche mit der Entfernung eines Stücks aus der ganzen Dicke des Unterkiefers verknüpft sind. Sie müssen daher im möglichen Falle, wenn auch nur eine dünne Platte der hinteren Wand oder ein schmaler Rand des Knochens erhalten werden kann, unbedingt den Resectionen mit Unterbrechung der Continuität vorgezogen werden, obwohl die Ausführung derselben bisweilen grössere Schwierigkeiten bieten mag. Auf die wenigen Fälle, in welchen eine Ausnahme von dieser Regel gemacht werden muss, werden wir weiter unten aufmerksam machen.

II. Resectionen des Unterkiefers mit Unterbrechung seiner Continuität.

Die beträchtliche Anzahl der verschiedenen in diese Klasse gehörigen Resectionen kann unter folgende Abtheilungen, gebracht werden.

I. Resection des Körpers des Unterkiefers.
Resectio in continuitate Maxillae inferioris.

A. Resection eines Stücks des Körpers des Unterkiefers
Resectio Corporis Maxillae inferioris partialis.

a. Resection des Seitentheils des Körpers.
Resectio partis lateralis Corporis.

b. Resection des mittleren Theils des Körpers.
Resectio — Amputatio Menti.

B. Resection des ganzen Körpers des Unterkiefers.
Resectio Corporis Maxillae inferioris totalis.

II. Exarticulation des Unterkiefers[1]).
Resectio in contiguitate Maxillae inferioris.

A. Exarticulation eines Theils des Unterkiefers.
Resectio Maxillae inferioris dimidiae ex articulo.

B. Exarticulation beider Hälften des Unterkiefers.
Resectio totalis — Exstirpatio Maxillae inferioris.

---

1) Exarticulation als Gattungsname der Resectionen von Theilen der Unterkiefers mit den entsprechenden Gelenkenden ist weder völlig bezeichnend noch richtig; ich habe denselben aber beibehalten, weil er gewöhnlich gebraucht und daher von Jedermann verstanden wird.

I. Resectionen des Körpers des Unterkiefers.

(Resectio in continuitate Maxillae inferioris.)

Es ist die partielle und totale Resection des Körpers des Unterkiefers zu unterscheiden.

A. Resection eines Stücks des Körpers des Unterkiefers.

(Resectio Corporis Maxillae inferioris partialis.)

Geschichte.[1])

Bei dem Mangel vorliegender und genau beschriebener Operationsgeschichten ist nicht zu entscheiden, ob die partielle Resection des Körpers des Unterkiefers bereits vor dem ersten Jahrzehnt unseres Jahrhunderts ausgeführt worden sei.

Fälle von Extractionen kleinerer oder grösserer Stücke des Unterkiefers wegen complicirter Brüche und necrotischer Processe dieses Knochens, welche aber nicht für eigentliche Resectionen gelten können, finden sich häufig in den älteren chirurgischen Schriften und haben den Beweis geliefert, dass grössere Stücke des Unterkiefers verloren gehen können, ohne den Tod oder auch nur bedeutende Entstellung und wesentliche Hindernisse in Beziehung auf Sprache und Einnahme der Nahrungsmittel zur Folge zu haben.

Die erste constatirte partielle Resection[1]) wurde von

---

1) Bei der grossen Anzahl hieher gehöriger Operationen kann es nicht wohl meine Aufgabe sein, die sämmtlichen bisher bekannt gewordenen Fälle aufzuzählen; ich verweise auf Reusche Diss. de max. inf. resect. Wirceb. 1844, welche ein sehr vollständiges Verzeichniss der verschiedenen Resectionen des Unterkiefers enthält. Hier möge nur eine Angabe der wichtigeren Fälle sowie die kurze Beschreibung der von Jäger ausgeführten Resectionen Plaz finden.

2) Die Fälle von La Peyronie und Lambert werden häufig als die ersten partiellen Resectionen aufgeführt; die betreffenden Angaben Fauchard's (Le Chirur-

Deaderik[1]) 1810 gemacht, jedoch erst 14 Jahre später veröffentlicht. Das Verdienst die heutige Chirurgie durch diese Operation bereichert zu haben, gebührt daher Dupuytren[2]), welcher diese Operation 1812 zuerst ausführte und vom J. 1818—1831 häufig wiederholte. Seinem Beispiele folgten in Frankreich Delpech[3]), Richerand[4]), Lallemand[5]), Cloquet[6]), Lisfranc[7]), Magendie[8]), Roux[9]), Velpeau[10]), Gerdy[11]), Begin[12]), Blandin[13]), Laugier[14]) u. A., in Amerika und England Mott[15]), M'Clellan[16]), Cusack[17]), Lizars[18]), Syme[19]) u. A. In Italien

---

gien dentiste. Paris 1728. T. 1. p. 208) sind aber so unbestimmt, dass sie sichere Folgerungen nicht zulassen.

1) Americ. med. recorder. 1823 Jul. p. 516.
v. Froriep's Notizen. Bd. VII. S. 79.
2) Leçons oral. Ed. II. T. II. p. 421 etc.
3) Revue méd. 1824. Oct. p. 5 u. 21.
4) Hist. des progr. rec. de la chir. p. 225.
5) Journ. univ. des sc. méd. T. XXXVIII. p. 340.
Ephem. méd. de Montpellier. T. VII. 1828. Janv.
6) Revue méd. 1824. Sept. p. 458.
Meissner-Schmidt Encycl. d. m. W. Bd. X. S. 243.
7) Gaz. méd. 1838. p. 236 et 526.
8) Velpeau méd. opérat. Ed. II. T. II. p. 620.
9) Ibid. p. 620.
10) Ibid. p. 621.
11) Gaz. méd. 1835 p. 408.
12) Reverdit Thes. Nr. 85. Paris 1837.
13) Gaz. méd. 1838.
14) Gaz. méd. 1842. p. 766.
15) New-York med. and phys. Journ. V. I. p. 385 et V. II. p. 157.
Langenbeck's n. Bibl. Bd. IV. S. 419 u. 443.
16) Americ. med. Rev. T. I. et II.
Langenbeck's n. Bibl. Bd. IV. S. 467.
17) The Dublin Hosp. Rep. T. IV.
Langenbeck's n. Bibl. Bd. IV. S. 638, 649, 652.
18) The Edinb. med. and surg. Journ. T. V. p. 335.
Gerson u. Julius Mag. Bd. XII. S. 447.
19) Schmidt's Jahrb. Bd. I. S. 246.

wurde die Operation von Regnoli[1]), Cappeletti[2]), Signoroni[3]) u. A. ausgeführt. Unter den teutschen Chirurgen sind v. Gräfe[4]), Fricke[5]), Ulrich[6]), Textor[7]), Oppenheim[8]), Kuhl[9]), Wutzer[10]), Blasius[11]), Chelius[12]), Beck[13]), Dietz[14]), Heyfelder[15]), Adelmann[16]) u. A. m. zu nennen.

Von Jäger wurden folgende partielle Resectionen ausgeführt:

1. Ein 58jähriger Mann, welchem anderthalb Jahre früher die rechte Hälfte der Unterlippe wegen eines Krebsgeschwürs ausgeschnitten worden war, erlitt ein Recidiv in der Narbe, wesswegen man die nochmalige Exstirpation indicirt hielt. Nach Abtrennung der Unterlippe vom Unterkiefer und Einschneidung des Mundwinkels nach hinten führte man zwei convergirende Schnitte bis an den untern Rand des Knochens, welche die kranke Stelle umschlossen. Nach Entfernung des Stücks fand man in der Gegend des Foramen mentale, unter dem 1 bis 3 Backzahne eine Geschwulst, von dem Umfange eines Zwölfkreuzerstücks, die über die Fläche des Knochens hervorragte, an der entsprechenden Stelle der innern Seite zeigte sich der Knochen empfindlich

---

1) Schmidt's Jahrb. Bd. XI. S. 364 u. Bd. XXIX. S. 364.
2) Ibid. Bd. XXIX. S. 221.
3) Gaz. méd. 1842. p. 509.
4) Klin. Jahresberichte v. 1821, 1823, 1827.
5) Gerson u. Julius Mag. 1829. März, April.
6) Rusts Mag. Bd. XXXI. S. 240.
7) Kreitmair Diss. S. 45.
Schierlinger Diss. S. 58.
8) Hamb. Zeitschr. Bd. XI. S. 300.
9) Zschiesche Diss. S. 9.
10) Heine Diss. S. 10. et 15.
Hecking Diss. S. 21.
11) Klin. Beitr. Bd. I. H. I.
12) Schmidts Jahrb. Bd. XII. p. 212.
13) Heidelb. med. Annal. Bd. IV. S. 535.
14) Jaeger op. resect. p. 16.
15) Med. Corresp. Bl. bayr. Aerzte. 1843. S. 714.
v. Walthers u. v. Ammons Journ. Bd. III. S. 638.
16) Beitr. z. med. u. chir. Heilk. Bd. II. S. 195.

und weich. Man hielt die Geschwulst für einen im Knochen entwikelten Scirrhus und die Resection der kranken Parthie angezeigt. Man machte längs des untern Rands des Unterkiefers, vom untern Winkel des Dreiecks aus, einen 2 Zoll langen Schnitt nach hinten, trennte den gebildeten Lappen ab, durchschnitt die den Knochen bedeckenden Weichtheile am Eckzahne und dem 4 Backzahne, sowohl an der vordern als der hintern Seite, und durchsägte nach der Entfernung dieser Zähne den Knochen in den Alveolen derselben mittels einer Phalangensäge von aussen nach innen. Sogleich nach der Wegnahme des Knochenstücks zog sich die linke Kieferhälfte nach rechts und hinten, so dass sich die beiden Sägeflächen fast berührten. Nachträglich wurden noch einige angeschwollene Lymphdrüsen exstirpirt, die Blutung gestillt und sodann die Wunde der Unterlippe durch die Naht vereinigt, was wegen der Zurückziehung des Unterkiefers leicht gelang; der Querschnitt wurde zum Abflusse des Wundsecrets offen gelassen. Die Untersuchung des resecirten Knochenstücks zeigte einen scirrhösen Knoten, welcher sich in der Mitte des Knochens von dem überhaupt verdickten Unterkiefernerven aus entwickelt und sowohl die vordere als die hintere Wand des Knochens zum Schwinden gebracht hatte: Die der Operation folgende Reaction war gering, bald aber entwickelten sich periodische, neuralgische Schmerzen in der Ohr- und Schläfegegend, die durch den Gebrauch narcotischer Mittel vermindert aber nicht gänzlich gehoben werden konnten. Bei der Entlassung des Kranken, etwa 6 Wochen nach der Operation, zeigte sich die Narbe gesund und weder Lähmung noch Geschwulst der Wange; die Knochenenden standen nur fingerbreit von einander; der rechte kürzere Theil war durch den Temporalis und die Pterygoidei etwas nach oben u. innen, die linke Hälfte mit dem Kinne nach rechts und hinten gezogen, wodurch das Kauen erschwert wurde. Das Allgemeinbefinden war gut. Später erfolgte Recidive sowohl in den Weichtheilen als in dem zurückgebliebenen Knochenreste. Der Kranke starb etwa zehn Monate nach der Operation an Abzehrung.

2. Einem 63jährigen Manne war anderthalb Jahre früher ein Krebsgeschwür der Unterlippe excidirt worden. Seit 9 Monaten bildete sich unter reissenden, dem Verlaufe des

Unterkiefernerven folgenden Schmerzen an dem rechten Unterkieferrande eine fast faustgrosse Geschwulst, welche hinter dem Winkel beginnt und sich gegen die Mitte desselben allmählig verliert, seine vordere Fläche bis zum obern Rande bedeckt und die Weichtheile an der innern Seite wulstförmig empor treibt; sie reicht bis gegen das Zungenbein herab. Die Geschwulst ist an ihrer hervorragendsten Stelle weich und geröthet, ausserdem knorpelhart. Obwohl dieselbe von den Weichtheilen, namentlich der Unterkieferdrüse ausgegangen zu sein schien, so hielt man doch theils, weil die Geschwulst den Knochen zu drei Vierteln umgab, theils weil man der Analogie des vorigen Falles zufolge an eine krebsige Entartung des Unterkiefernerven und secundäre Zerstörung des Knochen denken musste, die partielle Resection des Unterkiefers indicirt. Man machte von der Mitte des freien Randes der Unterlippe einen Längenschnitt bis an das Zungenbein und vom Kinne bis zum Winkel in der Richtung des Unterkieferrandes einen Querschnitt und trennte die dadurch gebildeten Lappen von der Geschwulst ab. Die beiden rechten Schneidezähne wurden entfernt, an dieser Stelle durch Einführnng von Heine's schneidender Nadel die Weichtheile von der hintern Seite des Knochens getrennt und derselbe mit dem Osteotome unter Anwendung des obern Sägedeckers von oben herab durchsägt. Dann wurden ebenfalls mit der schneidenden Nadel die Weichtheile von der innern Fläche des aufsteigenden Astes gelöst und dieser in horizontaler Richtung mit dem Osteotome getrennt. Der Knochen wurde hierauf gefasst, herabgedrückt und die Schleimhaut des Mundes, die Flügelmuskeln, der Unterkiefernerve u. die gleichnamige Arterie, die unterbunden werden musste, sowie die Unterkiefermuskel an der innern Fläche der Geschwulst durchschnitten. Zuletzt wurde der untere Theil der Geschwulst aus dem Dreiecke, welches vom Zungenbeine, dem Omohyoideus und dem Sternocleidomastoideus gebildet wird, gelöst, wobei das Zungenbein, der Kehlkopf und die grossen Halsgefässe freigelegt wurden. Dieser Theil der Operation war leichter, als man vermuthet hatte, da die Geschwulst von einem Balge umschlossen war. Die Wunde der Unterlippe wurde durch die umwundene Naht, der Querschnitt durch die Knopfnaht vereinigt und der unterste

Theil der Wunde zum Abflusse des Eiters offengelassen. Der Verlauf der Heilung wurde durch kein ungünstiges Ereigniss unterbrochen, nur erforderte die Schliessung der untern, fistulös gewordenen Oeffnung noch eine nachträgliche Operation. Die Entlassung konnte acht Wochen nach der Operation erfolgen.

3. Ein 67jähriger Mann hatte ein Krebsgeschwür, welches die ganze Unterlippe mit dem Kinne einnahm, nach innen auf das Zahnfleisch und die Beinhaut übergieng und auch die äussere Fläche des Knochens zerstört hatte. Trotz der nur oberflächlichen Affection desselben war hier die Resection eines Stücks aus der ganzen Dicke des Unterkiefers indicirt, da die nach der Exstirpation des weit verbreiteten Krebsgeschwürs zurückbleibenden Weichtheile zur Bedeckung des Knochen nicht ausgereicht hätten. Die kranken Weichtheile wurden durch zwei von den Mundwinkeln ausgehende convexe Schnitte, die sich hinter dem untern Rande des Unterkiefers vereinigten, umschrieben. Der Knochen wurde nach theilweiser Abtrennung der Weichtheile an der vordern und hintern Seite links in der Zahnlücke des zweiten Backzahns, mittels einer kleinen Bogensäge, rechts aber, wo sich die Entartung der Beinhaut und des Knochens weiter nach hinten erstreckte, in dem Zahnfache des letzten Backzahns mit dem Osteotome getrennt. Die Durchsägung des Knochens führte Textor aus. Bevor die an der hintern Fläche des Unterkiefers sich ansetzenden Muskeln durchschnitten wurden, führte man eine Fadenschlinge durch das Zungenbändchen, wodurch die Zurückziehung der Zunge und die dadurch bedingten Respirationsbeschwerden sogleich wieder gehoben wurden. Von dem linken Kiefertheile, dessen untere Spitze einen starken, die Vereinigung der Weichtheile hindernden Vorsprung bildete, musste nachträglich ein keilförmiges, oben eine Linie, unten einen halben Zoll breites Stück mit dem Osteotome weggenommen werden. Zuletzt wurden noch einige angeschwollene Drüsen der Unterzungengegend exstirpirt. In Folge dieser Operation entstand zwischen der Oberlippe und dem Schnittrande unter dem Kinne, welcher sich bis gegen das Zungenbein zurückgezogen hatte, eine ungeheure Kluft, die auf folgende einfache Weise zu einem

Munde umgestaltet wurde [1]). Man vereinigte zuerst die Schleimhaut und die Muskeln der Sublingualgegend mit dem untern Schnittrande durch die Knopfnaht, wodurch die Zunge vorne festgehalten und ihre Retraction verhütet wurde; dann bildete man jederseits aus der grössten Convexität der Schnitte eine Spalte in der Wangengegend, die ebenfalls mittels der Knopfnaht vereinigt wurde, wodurch der übrigbleibende Theil des untern Schnittrands als neue Unterlippe vorn in die Höhe gebracht wurde. Der so gebildete Mund war von natürlicher Grösse, klaffte aber im mittleren Theile beiläufig einen halben Zoll, da die neue Unterlippe etwas nach unten ausgeschweift war. — Die Heilung durch unangenehme Zwischenfälle mehrfach unterbrochen dauerte lange. Bei der Entlassung, 10 Wochen nach der Operation, konnte der Kranke, der anfangs durch die Schlundröhre ernährt werden musste, die Speisen selbst zu sich nehmen; seine Sprache war, wenn auch undeutlich, doch verständlich. Der Mund konnte nicht ganz geschlossen, aber hinlänglich geöffnet werden. Die beiden Unterkieferwinkel sind nach innen gezogen; der vordere Theil des längeren linken Kieferstücks steht nach oben und aussen, hart an den Zähnen des Oberkiefers: er kann zwar etwas vom Oberkiefer entfernt werden, ist jedoch zum Kauen unbrauchbar. Das Allgemeinbefinden des Kranken ist gut.

4. In einem zweiten ähnlichen Falle wurde der Unterkiefer auf der rechten Seite in der Alveole des zweiten, links in der des dritten Backzahns (mit dem Osteotome) durchsägt. Der Erfolg war ebenfalls günstig — aber beide Reste des Körpers des Unterkiefers zeigten dieselbe ungünstige Stellung, ihre vorderen Enden waren nach aussen u. oben gezogen und bildeten Vorsprünge unter den Weichtheilen der Wangen; obwohl sie etwas vom Oberkiefer entfernt werden konnten, waren sie doch zum Kauen untauglich.

5. In einem anderen Fälle geschah die Trennung des Knochens auf beiden Seiten in den Alveolen der vierten Backzähne. Auch hier wurden die Kieferreste nach aussen und oben gedrängt; durch die Vorsprünge, welche

---

1) S. Taf. 1. Fig. 1 u. 2.

sie unter den Wangen bildeten, wurde die neugebildete Unterlippe nach hinten gezogen und der Kranke war genöthigt, wegen des fortwährenden Speichelabflusses ein blechernes, muldenförmiges Kinn zu tragen.

Die Indicationen der Resectionen kleinerer oder grösserer Stücke des Körpers des Unterkiefers werden durch folgende Zustände gegeben:

1. Brüche, namentlich mehrfache und Splitterbrüche des Unterkiefers, welche durch ungünstige Beschaffenheit der Bruchenden beständige Reizung, Eiterung und Abscessbildung in den Weichtheilen oder Entblösung, Necrose und Caries des Knochen bedingen; ausser der Entfernung der losen Splitter und selbst grösserer aus dem Zusammenhange gerissener Knochenparthien müssen die unregelmässigen Bruchenden mittels der Säge oder Knochenzange resecirt werden.

2. Ungünstig vereinigte oder unvereinigt gebliebene Brüche des Unterkiefers, wenn Unbrauchbarkeit desselben dadurch bedingt wird, erfordern die Aussägung der Bruchstelle oder des falschen Gelenkes.

3. Caries und die verschiedenen am Unterkiefer beobachteten Geschwülste; wenn der Unterkiefer in seiner ganzen Dicke ergriffen ist, so dass eine Resection ohne Unterbrechung der Continuität nicht mehr möglich ist.

4. Krebs der Weichtheile mit gleichzeitiger Zerstörung des Knochens gibt eine Indication zur Resection in der Continuität des Unterkiefers entweder in den Fällen, wo der Knochen in seiner ganzen Dicke erkrankt ist oder auch in jenen Fällen, wo die Knochenaffection zwar eine oberflächliche, durch die Resection der äussern Tafel allein zu beseitigende ist, aber die Entartung der Weichtheile einen solchen Umfang erreicht hat, dass

der Substanzverlust ohne gleichzeitige Verkleinerung des Bogens des Unterkiefers nicht gedeckt werden kann. Unter solchen Umständen kann in einzelnen Fällen sogar die Aussägung eines Stücks des nicht erkrankten Knochens gemacht werden müssen.

Operation.

Besondere Vorbereitungen z. B. zur Verhütung der Blutung sind überflüssig, im Nothfalle ist die Compression der Carotis gegen die Halswirbel ausreichend. Der Kranke sitzt auf einem Stuhle, sein Kopf wird von einem, hinter ihm stehenden Gehülfen fixirt; ausserdem sind noch zwei Gehülfen nöthig, wovon der eine dem Operateur assistirt, der andre Instrumente, Schwämme und Wasser zureicht.

Die Operation unterliegt nach der zu resecirenden Stelle verschiedenen Modificationen.

1. Resection des Seitentheils des Körpers des Unterkiefers.

(Resectio partis lateralis Corporis).

I. Akt. Trennung der Weichtheile.

I. Die gewöhnlichen Verfahren bei gesunden Weichtheilen sind

1. einfache Spaltung der Unterlippe oder der Wange z. B. ein verticaler Schnitt vom Mundwinkel bis unter den Rand des Unterkiefers zur Entblössung und Entfernung der vordern Parthie des Seitentheils, oder zur Entfernung der mittleren Portion ein schiefer Schnitt vom Mundwinkel zum untern Rand des Knochens an seiner hintern Durchsägungsstelle (Klein), oder zur Wegnahme des ganzen Seitentheils ein horizontaler Schnitt vom Mundwinkel bis unter das Oberläppchen (Liston).

2) Bildung eines oder zweier Lappen.

a) Untere Lappen. Velpeau[1]) führte einen Horizontalschnitt vom Mundwinkel bis zur Spitze des Zitzenfortsatzes und verwandelte denselben in einen T Schnitt durch Hinzufügung eines Verticalschnitts, der bis an das Zungenbein herabgeführt wurde, wodurch zwei dreieckige Lappen entstanden, die nach vorn und hinten abgetrennt wurden. Cloquet führte den Horizontalschnitt von der Lippencommissur aus nur bis hinter den Rand des aufsteigenden Astes und fügte zwei Verticalschnitte hinzu, wovon der eine von dem freien Rande der Unterlippe zum untern Rande des Unterkiefers, der andere parallele hinter dem Rande des Astes bis etwas unter den Winkel herabstieg; es wurde dadurch ein grosser viereckiger Lappen gebildet, der vom Knochen gelöst und nach unten zurückgeschlagen wurde.

b) Obere Lappen. Ulrich[2]) machte einen Schnitt vom Mundwinkel bis unter den Rand des Unterkiefers, einen zweiten von dem Ohre herab bis zum Winkel des Unterkiefers und verband beide senkrechte Schnitte durch einen unteren Querschnitt; der auf diese Weise gebildete viereckige Lappen wurde mit dem Masseter und Buccinator, sowie der Parotis vom Knochen getrennt nnd nach oben gelegt. Das von Blasius[3]) angegebene Verfahren ist ganz ähnlich. Lisfranc bildet einen obern äusseren Lappen, indem er einen Verticalschnitt vom freien Rande der Unterlippe bis an den unteren Rand des Knochens und einen Horizontalschnitt längs der Basis des Knochens führt.

---

1) Méd. opérat. Ed. II. Vol. II. p. 615.
2) Rust's Magaz. Bd. XXXI. H. 2.
3) Handb. d. Akiurgie. Bd. II. S. 452.

Die sämmtlichen bisher angeführten Operationsweisen haben den Nachtheil, dass durch die Anlegung der Schnitte in der Unterlippe und der Wange das Gesicht mehr oder weniger entstellt wird. Für alle Fälle jedoch, in denen der Knochen nicht eine sehr beträchtliche Ausdehnung erlitten hat, reicht zur Entblösung und Entfernung der kranken Parthie des Knochens ein Schnitt auf dem untern Rande des Unterkiefers, welcher die Grenzen der Knochenkrankheit beiderseits etwas überragt, vollkommen aus. Für die Fälle, wo das Leiden sich mehr nach hinten erstreckt, hat Malgaigne[1]) vorgeschlagen, zu diesem Horizontalschnitte noch einen kleinen Schnitt längs des hintern Randes des aufsteigenden Astes zu fügen, wodurch ein halbmondförmiger oberer und innerer Lappen entsteht; ein Verfahren, welches Velpeau mit vollkommenem Erfolge in Ausführung gebracht hat. Bedingt der grosse Umfang des Knochenleidens die Nothwendigkeit, einen Lappen zu bilden, so ist im Allgemeinen ein Lappen mit oberer Basis vorzuziehen, weil ein solcher in Folge seines eigenen Gewichts in Verbindung mit dem unteren Schnitte bleibt; namentlich möchte das Lisfranc'sche Verfahren Empfehlung verdienen, da bei demselben die Durchschneidung des Parotis und des Nervus facialis vermieden wird. Die Bildung eines Lappens mit unterer Basis bedingt ausserdem grössere Entstellung, weil ein Schnitt mitten durch die Wange geführt werden muss; sie ist daher sowie überhaupt noch manches ältere Verfahren[2]) ganz zu verwerfen.

---

1) Méd. opérat. Ed. IV. p. 260.

2) Hieher gehört unter andern das Verfahren von Deaderik, der einen Schnitt vom Jochbein zum Kinne und einen zweiten von dessen Mitte unter rechtem Winkel zum Halse herabführte.

Erwähnung verdient noch Signoroni's[1]) sogenannte subcutane Methode, welche aber diesen Namen keineswegs verdient, da sie mit den subcutanen Operationen nicht das geringste gemein hat; sie besteht in der Entfernung der kranken Theile durch die Mundöffnung ohne Anlegung eines Schnittes in den Weichtheilen.

II. Wenn gleichzeitig mit dem zerstörten Knochen eine Parthie der Weichtheile wegen Erkrankung oder auch nur wegen zu grosser Ausdehnung in Folge des grossen Umfangs der Knochengeschwulst entfernt werden muss, sind nach der Art des Falles verschiedene Verfahren anwendbar. Bei grössrer Ausdehnung der Haut umschreibt man die am meisten verdünnte Stelle durch zwei elliptische Schnitte, ebenso verfährt man, wenn Fisteln und fistulöse, sowie anderweitige nicht sehr breite Geschwüre entfernt werden sollen. In Fällen krebsiger Entartung der Weichtheile kann die kranke Stelle durch drei unter verschiedenen Winkeln verbundene Schnitte umschrieben und der Substanzverlust durch Verlagerung der Haut des Halses nach Dieffenbachs Methode gedeckt werden. Einzelne Fälle können noch andere plastische Operationen erfordern, deren Aufzählung nicht hieher gehört.

II. Akt. Trennung des Knochens.

Nachdem die kranke Stelle des Unterkiefers durch Abtrennung der Weichtheile entblöst und ihre vordre und hintere Grenze durch genaue Untersuchung gefunden ist, werden die Durchsägungsstellen, die immer im gesunden Gewebe zu wählen sind, durch Ausziehung

---

1) Omodei Ann. univ. di Medic. 1842.
Schmidt's Jahrb. Bd. XXXVI. S. 335.

der begrenzenden Zähne[1]) und die Einschneidung der Beinhaut der vordern Fläche des Kiefers bezeichnet; die Weichtheile und, wenn sie gesund ist, auch die Beinhaut der hintern Fläche werden an den entsprechenden Stellen durch ein schmales Bisturi oder zweckmässiger durch Hein'es schneidende Nadel in der Ausdehnung einiger Linien abgelöst.

Die Trennung des Knochens geschieht entweder mittels einer der verschiedenen Sägen oder der Knochenzange. Unter den Sägen sind die Messersäge, Hey's Brückensäge oder kleine Bogensägen am häufigsten gebraucht worden. Bey ihrer Anwendung müssen die hinter dem Knochen liegenden Weichtheile durch Einführung eines Leindwand- Papp- oder Leder-Streifens oder einer Hornplatte vor Verletzungen geschützt werden; nichts desto weniger bleiben die naheliegenden Theile der Oberlippe, der Wange, des Gaumens u. s. w. Verwundungen ausgesetzt, die auch nicht vermieden werden können, wenn sich der Operateur nach Dupuytren's, Langenbecks u. A. Vorschlag hinter den Kranken stellt, wobei vorzugsweise die Weichtheile des Halses gefährdet sind. Die Durchsägung des Knochens geschieht in beiden Fällen von aussen nach innen; mittels schmaler Messersägen kann derselbe, jedoch ohne dass dadurch etwas gewonnen wird, von innen nach aussen durchschnitten werden. Die Kettensägen, sowohl die einfache Jeffray'sche als Heine's Osteotom, verdienen unbedingt den Vorzug in diesem Operationsakte; bey ihrem Gebrauche fallen alle Schwierigkeiten und Nebenverletzungen weg. Ihre Anwendungsweise erfordert keine besondere Beschreibung.

---

1) Die Ausziehung der Zähne kann bereits vor dem Beginne des ersten Akts geschehen, wenn der Mund hinreichend geöffnet werden kann.

Es bestehen verschiedene Ansichten darüber, ob der Unterkiefer zuerst an der vordern oder hintern Grenze des Leidens durchschnitten werden solle. Die Frage lässt sich aber nicht im Allgemeinen entscheiden, da die Ausdehnung der Affection des Knochens und das gewählte Instrument Einfluss haben. Bedient man sich der gewöhnlichen Sägen, so erleichtert man sich durch die Durchsägung des Knochens am vordern Theile die Trennung weiter hinten, indem man den Knochen nach unten und aussen wälzen und dadurch Raum gewinnen kann; bey Anwendung der Kettensäge findet eine grössere Schwierigkeit an der einen oder anderen Stelle nicht statt. In allen Fällen, wo der Unterkiefer in dem Raume, der den Kanal für die Nerven und Gefässe enthält, nur einmal durchschnitten wird, indem die vordere Trennungsstelle vor das Foramen mentale fällt, ist es gleichgültig, welche Stelle zuerst durchsägt wird; in denjenigen Fällen aber, wo der Unterkiefer in dem genannten Raume zweimal getrennt werden muss, ist die hintere Durchsägung unbedingt zuerst zu verrichten, um dem Kranken die Wiederholung des furchtbaren Schmerzes zu ersparen, welcher durch die Durchsägung der Nerven bedingt und gewöhnlich so heftig ist, dass Convulsionen entstehen. Ganz zu beseitigen wären diese Schmerzen nur durch die vorherige Durchschneidung des Nerven vor seinem Eintritte in den Unterkieferkanal.

Die Trennung des Unterkiefers durch die Knochenzange, wie diess von mehreren englischen Chirurgen und von Signoroni[1]) geschah, gewährt keine Vortheile. Bey der Härte des Knochens erfordert ihre Anwendung bedeutenden Kraftaufwand und giebt über-

1) Omodei Ann. univ. di Med. 1842.
Schmidt's Jahrb. Bd. XXXVI. S. 335.

diess keinen reinen, sondern meist einen splitterigen Schnitt. Bey dem sogenannten subcutanen Verfahren Signoroni's gesellt sich dazu noch, dass entweder durch die Zange selbst oder die gebildeten Splitter wichtige Gebilde, namentlich Gefässe verletzt werden können, deren Blutung unter solchen Umständen nur mit grossen Schwierigkeiten bekämpft werden dürfte.

Wenn das kranke Stück des Unterkiefers an beiden Seiten durchsägt ist, so löst man dasselbe von den unterliegenden Weichtheilen, wobei man selbst das Periost, wenn es gesund ist, zu erhalten suchen kann.

2. Resection des mittleren Theils des Körpers des Unterkiefers.

(Resectio — Amputatio menti.)

I. Akt. Trennung der Weichtheile.

1. In denjenigen Fällen, wo die Weichgebilde an der Zerstörung des Knochens keinen Theil nehmen, sind folgende Methoden anwendbar:

a) Verfahren ohne Spaltung der Unterlippe.

Malgaigne[1]) hat den Vorschlag gemacht, die Unterlippe von der vordern Fläche des Unterkiefers abzutrennen und über das Kinn zurückzuschlagen, wo sie durch den Vorsprung dieses Knochens selbst zurückgehalten wird. Diese Methode, welche von Heyfelder[2]) und Pitha[3]) am Lebenden mit Erfolg ausgeführt wurde, passt vorzugsweise für jene Fälle, wo die Affection des Knochens sich nicht über die Eckzähne hinaus erstreckt; in den Fällen, wo eine grössere seitliche Ausdehnung oder stärkere Hervorragung der Knochengeschwulst die eben erwähnte Methode unmöglich machen,

---

1) Manuel de méd. opérat. Ed. IV. p. 258.
2) v. Walther's u. v. Ammon's Journ. Bd. III. S. 638.
3) Prager Vierteljahrsschr. 1845. Bd. III.

könnte die Spaltung der Unterlippe durch einen bogenförmigen, auf dem untern Rande des Unterkiefers geführten und die Grenzen der Knochenaffection beiderseits etwas überragenden Schnitt umgangen werden; die Unterlippe wird von der vordern Fläche des Knochens gelöst und durch seitliche Verziehung derselben hinlänglicher Raum zur Durchsägung des Knochens gewonnen.

Wenn die bisher genannten Verfahren unzureichend sind, wird die Spaltung der Unterlippe nothwendig. Das gewöhnliche Verfahren ist folgendes. Die Unterlippe wird in der Mittellinie durch einen verticalen Schnitt getrennt und dieser durch die Weichtheile des Kinns bis unter die Basis des Unterkiefers fortgesetzt. Sollte dieser Schnitt bey grösserer Ausdehnung des Knochenleidens den nöthigen Raum nicht gewähren, so wird derselbe entweder bis gegen das Zungenbein verlängert oder durch Hinzufügung eines horizontalen Schnittes nach dem Verlaufe des untern Randes des Knochens in einen ⊥ oder Kreuzschnitt verwandelt; die dadurch gebildeten Lappen werden in hinreichender Ausdehnung von der vordern Fläche des Unterkiefers abgetrennt.

2. Wenn mit dem Mittelstücke des Körpers des Unterkiefers eine kleine oder grössere Parthie der bedeckenden Weichtheile wegen gleichzeitiger Erkrankung entfernt werden muss, so kann die kranke Stelle durch zwei gerade oder elliptische Schnitte, die vom freien Rande der Unterlippe oder den Winkeln des Mundes ausgehen und sich am Kinne oder hinter demselben unter spitzem Winkel vereinigen, ausgeschnitten werden. Ist der Substanzverlust sowohl der Weichtheile als des Knochens von entsprechender Ausdehnung und überhaupt nur gering, so wird es nach vollendeter Resection der Knochen möglich sein, die zurückbleibenden Kieferstücke einander zu nähern und die V förmige Wunde

einfach zu vereinigen; ist jedoch der Umfang der Krankheit der Weichtheile ein beträchtlicherer, so werden durch die Näherung der Kieferreste und den Versuch einer Vereinigung der Weichtheile über denselben Missstände bedingt, unter denen die in Folge der Verengerung des Raums für die Zunge und Zurückdrängung derselben nach hinten entstehenden Respirationsbeschwerden und Erstickungszufälle sogar lebensgefährlich werden können; ausserdem wäre die Unfähigkeit zu kauen, welche durch die nicht entsprechende Stellung der Zahnreihen des Oberkiefers und der zurückgebliebenen Unterkieferstücke bedingt wird, so wie die bedeutende Entstellung zu berücksichtigen. Unter solchen Verhältnissen wird daher eine plastische Operation zur Bildung einer neuen Unterlippe nothwendig. Unter den bekannten Methoden sind die von Dieffenbach[1]) und Blasius[2]) angegebenen Verfahrungsweisen mehrmals mit günstigem Erfolge ausgeführt worden. Das Jäger'sche Verfahren empfiehlt sich in passenden Fällen durch seine Einfachheit und den Vorzug, dass die neue Unterlippe aus einem einzigen Stücke besteht.

II. Akt. Trennung des Knochens.

Die Durchsägung des Knochens geschieht nach Ausziehung der die Grenzen des Knochenleidens bezeichnenden Zähne und Durchschneidung und Abtrennung der Weichtheile der vordern und hintern Fläche desselben mittels einer der angegebenen Sägen in verticaler Richtung. Diese Regel erleidet eine Ausnahme, wenn von der innern Wand oder dem oberen Rande des Unterkiefers mehr als von der vordern Wand und dem

1) Zeis Handb. d. plast. Chir. S. 422.
2) Klin. Zeitschr. f. Chir. Bd. I. H. 3. S. 387. Zeis a. a. O. S. 426.

untern Rande erhalten werden kann; hier geschehe die Trennung in schiefer Richtung von aussen nach innen oder von vorn nach hinten, nie aber umgekehrt. Der Rath Jäger's, den Knochen vor dem Foramen mentale zu durchsägen, um eine Verletzung des Nerven und die dadurch entstehenden Schmerzen zu vermeiden, verdient, wenn es die Ausdehnung des Knochenleidens zulässt, Beachtung. Ein anderes Moment, welches für die Nothwendigkeit der Durchsägung des Knochens vor der angegebenen Stelle spricht, wird erst später namhaft gemacht werden können. Delpech hat den Grundsatz aufgestellt, dass der Knochen auf beiden Seiten in gleicher Entfernung von der Symphyse durchsägt werden müsse; so wünschenswerth diess für den schönen Erfolg der Operation und die spätere Symmetrie des Gesichts sein mag, so darf doch dieses Grundes wegen kein gesundes Stück des Knochens geopfert werden, da das zurückbleibende Kieferstück durch die weitere Entfernung von einigen Linien zum späteren Gebrauche untauglich werden kann. Wenn der Knochen beiderseits durchschnitten ist, so muss man sich, ehe zur gänzlichen Abtrennung der Weichtheile von der hintern Seite des Knochens geschritten wird, der Zunge versichern, um eine Zurückziehung derselben und die dadurch bedingten Erstickungszufälle zu verhüten. Die Fixirung der Zunge mittels der Finger, die mit Leinwand umwickelt sind, ist unsicher und nimmt zu viel Raum in Anspruch; Delpech liess daher dieselbe mit einem Doppelhacken fassen; zweckmässiger ist es, durch die Gegend des Zungenhändchens eine Fadenschlinge zu ziehen, die man einem Assistenten übergiebt. Nun werden die Weichtheile von beiden Seiten her vom Knochen abgetrennt; die Durchschneidung der Musculi genioglossi geschieht zuletzt.

Vereinigung der Wunde.

Nach der Entfernung des Knochens und etwa noch erkrankter Weichtheile, namentlich entarteter Lymph- und Speichel-Drüsen sowie nach völliger Stillung der Blutung, schreitet man zur Vereinigung der Wunde. Zu diesem Zwecke werden die Zahnreihen der zurückbleibenden Kieferstücke mit den entsprechenden Zahnreihen des Oberkiefers in Berührung gebracht und gehalten. Nur wenn das ausgeschnittene Kieferstück eine sehr geringe Breite besitzt, können die Sägeflächen der zurückbleibenden Stücke einander genähert werden; die Vereinigung derselben durch Umwicklung der Zähne mit Gold- oder Silberdraht ist aber überflüssig. Eher könnte es bisweilen nöthig werden die beiden Knochenenden bey grösserem Substanzverluste des Knochens auf diese Weise auseinanderzuhalten, um dadurch einer Zurückdrängung der Zunge nach hinten und der dadurch bedingten Erstickungsgefahr vorzubeugen. Die Wunden der Weichtheile werden durch die umwundene oder geknöpfte Naht vereinigt. Der unterste Theil der Wunde bleibt für den Abfluss des Wundsecretes offen. Die Ausfüllung des Substanzverlustes durch Charpie oder Schwamm, um das Zusammenfallen der Weichtheile zu verhüten, ist verwerflich, da es nur Verkleinerung des ohnehin schon geringen Raumes verursacht. Die Stellung der Unterkieferreste am Oberkiefer sucht man durch ein einfaches Kopftuch zu erhalten.

3. Für diejenigen Resectionen des Körpers des Unterkiefers, wo mit dem mittleren Theile zugleich noch eine Seitenhälfte bis zum Winkel weggenommen werden muss, hat Roux[1]) ein eigenes Verfahren angegeben. In einem Falle, wo das Leiden von den Schneidezäh-

1) Malgaigne Méd. opérat. Ed. IV. p. 248.

nen der rechten Seite bis zum letzten Backzahn der linken Seite sich erstreckte, schonte er den freien Rand der Unterlippe, indem er vom Kinne aus einen bogenförmigen Schnitt durch die Gegend des Zungenbeins bis gegen den letzten Backzahn führte und den gebildeten Lappen nach oben zurückschlug. Zweckmässiger ist ein einfacher nach dem Verlaufe des untern Randes des Unterkiefers verlaufender Schnitt, der, wenn die Trennung des Knochens sehr weit nach hinten geschehen muss, längs des hintern Rands des aufsteigenden Asts verlängert werden kann. In einzelnen Fällen, wo die Knochenaffection mit keiner beträchtlichen Auftreibung verbunden ist, könnte man sogar mit einem längs des untern Randes des Knochens vom Winkel bis in die Gegend des Foramen mentale geführten Schnitts ausreichen, durch welchen der hintre Theil des Knochens getrennt wird, während die Durchsägung der vordern Grenze durch Abtrennung der Unterlippe und des Kinns nach dem von Malgaigne angegeben Verfahren geschehen kann. Natürlich ist unter solchen Verhältnissen die Anwendung der Kettensäge unerlässlich. Ausserdem gelten die bereits angegebenen Regeln.

Der Erfolg der partiellen Resectionen des Körpers des Unterkiefers ist ein sehr verschiedener, je nach der Natur des Leidens, welche die Operation gefordert hatte. Unter 73 Resectionen, welche wegen Brüchen und Pseudarthrosen, Caries, Exostosen und der unter den Namen Osteosarcom und Osteosteatom zusammengeworfenen Geschwülste unternommen wurden, erfolgte in 56 Fällen Heilung, in 9 Fällen Tod oder Recidive und in 7 Fällen blieb der Erfolg unbekannt; das Verhältniss der Genesenen zu den Todten ist daher 56 zu 9 oder 6 zu 1. Dagegen war unter 38 wegen Krebs unternommener Resectionen der Ausgang nur in 17 Fällen

günstig, in 15 ungünstig und in 6 Fällen blieb er zweifelhaft; wonach sich ein allgemeines Verhältniss von 73 zu 24 oder 3 zu 1 herausstellt [1]).

Während der Heilung nähern sich die Sägeflächen der zurückbleibenden Kieferreste einander und werden in höchst seltenen Fällen und nur wenn der Substanzverlust des Knochens sehr gering war, durch Knochengewebe, gewöhnlich aber durch ein strangartiges, festes, fibröses Gewebe miteinander verbunden; hiedurch wird es möglich, dass die zurückbleibenden Kieferreste den Wirkungen der bewegenden Muskeln folgen und wieder znm Kauen der Speisen dienen können; die Gebrauchsfähigkeit ist um so vollständiger, je geringer der Substanzverlust des Kiefers war; nach Resectionen grosser Stücke des Körpers des Unterkiefers fehlt sie gänglich. Versuche, des Periost zu erhalten und dadurch zu einer Regeneration des Knochens Veranlassung zu geben, sind meines Wissens noch nicht gemacht worden, sie verdienen, aber namentlich in denjenigen Fällen, wo grössere Stücke des Knochens weggenommen werden müssen, gemacht zu werden, um den angegebenen Missstand auch in diesen Fällen zu verhüten; da es oft schwierig, ja sogar unmöglich ist, beide Blätter der Beinhaut zu erhalten, möchte wenigstens die hintre Platte derselben zu schonen sein.

Die der Operation folgende Difformität ist grösser oder geringer und selbst unmerklich, je nach dem Verfahren, welches zur Entblösung des Knochens angewendet wurde und dem Orte der Durchschneidung des Knochens. Oben anstehen in ersterer Beziehung diejenigen

---

1) Diese Resultate sind einer Uebersicht von 131 Fällen partieller Resection des Körpers des Unterkiefers entnommen, welche in der mehrerwähnten Dissertation Reusche's zusammengestellt sind.

Verfahren, wo die Weichtheile gar nicht getrennt oder die Einschnitte wenigstens nicht im Gesichte angelegt werden; die grösste Entstellung dagegen bedingen jene Methoden, die mehrfache Schnitte durch die Weichtheile des Gesichts erfordern, sowie überhaupt die plastischen Operationen. In der zweiten Beziehung ist die Entstellung am geringsten, wenn eine Seitenhälfte des Unterkiefers vom Winkel bis zur Symphyse und selbst noch bis zu einem Zoll darüber hinaus, entfernt werden musste; ausser einer unbedeutenden Verschmälerung des Kinns ist keine Entstellung wahrnehmbar. Wenn dagegen das Kinn erhalten und nur die hintere Hälfte des Körpers des Unterkiefers entfernt wurde, tritt durch die Verschiebung des Kinns nach der operirten Seite hin eine merkliche Difformität ein. Nach den Resectionen des Mittelstücks des Körpers des Unterkiefers fällt der Mangel des Kinns mehr oder weniger unangenehm auf. Am geringsten ist die Entstellung, wenn die Resection sich nicht über die Eckzähne oder die kleinen Backzähne hinaus erstreckte; in diesen Fällen können die zurückbleibenden Kieferstücke meistens auch noch zum Kauen gebraucht werden. Anders verhält sich diess, wenn die Trennung noch weiter nach hinten stattfindet; die den Boden der Mundhöhle bildenden Weichtheile sind nicht mehr im Stande die beiden Kieferreste in ihrer natürlichen Richtung zu erhalten, diese folgen vielmehr den Wirkungen der Muskeln, welche sich an dem hintern Theile des Unterkiefers ansetzen und werden durch deren combinirte Wirkung nach oben und aussen gezogen; die Zähne der Kieferreste legen sich an die äussere Fläche der Zähne des Oberkiefers, bilden unangenehm auffallende Vorsprünge und verursachen durch ihren Druck auf die Weichtheile verschiedene Beschwerden. Von einer Kaufähigkeit ist natürlich unter solchen Umständen keine

Rede. Aus dem Gesagten möchte sich daher als allgemeine Regel ergeben: dass in allen Fällen von partieller Resection des Körpers des Unterkiefers, sowohl des Seitentheils als des Mittelstücks, die Durchsägung des Knochens sogleich im Winkel vorzunehmen sey, wenn dieselbe nicht mehr vor dem dritten Backzahne geschehen kann.

B. Resection des ganzen Körpers des Unterkiefers.

Darunter ist die Entfernung des ganzen horizontalen Theils des Unterkiefers, bey Zurücklassung der aufsteigenden Aeste, zu verstehen. Es sind daher nur diejenigen Fälle, in denen die Trennung beiderseits in den Alveolen der letzten Backzähne oder in der Gegend der Winkel stattfindet, hieher zu rechnen.

Geschichte.

Fälle, in denen der bei weitem grössere Theil des Körpers des Unterkiefers entfernt wurde, finden sich in den Annalen der Chirurgie in ansehnlicher Zahl — schon die erste Operation Dupuytrens gehört in diese Categorie. Unserer Definition zufolge müssen diese Operationen jedoch sämmtlich noch in die Abtheilung der partiellen Resectionen des Körpers dieses Knochens gestellt werden. Die eigentlichen Resectionen des ganzen horizontalen Theils des Unterkiefers sind dagegen sehr selten und mir nur folgende Fälle bekannt geworden.

Richerand scheint sie einer kurzen Notiz Velpeau's [1]) zufolge zuerst ausgeführt zu haben.

Anderson [2]) machte sie bei einem 44jährigen Neger wegen Osteosarcom; er umschnitt die entarteten Weichtheile durch zwei elliptische Incisionen, die in der Richtung des Knochens unter und über dem Kinne geführt und in der Gegend der Winkel vereinigt wurden und entfernte den

---

1) Méd. opérat. T. II. p. 610.
2) Gaz. méd. 1833. p. 383.

Knochen vom letzten linken Backzahne bis zum Winkel der rechten Seite. Der Erfolg war günstig und die Difformität nicht so bedeutend, als man dem beträchtlichen Substanzverluste nach glauben sollte; die breiten Lappen der Weichtheile bilden in der Mitte der Narbe eine Falte, welche das Kinn vertritt; das Essen findet ohne Schwierigkeit statt.

Jäger machte die Resection des ganzen Körpers des Unterkiefers bei einem 50jährigen Manne wegen eines grossen Krebsgeschwüres der Unterlippengegend mit secundärer Affection des Knochens auf folgende Weise:

Unterhalb des Geschwürs, dem untern Rande des Unkiefers entsprechend, wurde ein horizontaler Schnitt geführt und beiderseits bis zu den Winkeln verlängert; die seitlichen und obern Grenzen des Geschwürs wurden durch Aförmige Schnitte[1] umschrieben, deren innere Schenkel in die Mundwinkel und die äussern auf den horizontalen Schnitt fielen [3]). Die dadurch gebildeten Lappen wurden in hinreichender Ausdehnung vom Knochen abgetrennt. Obwohl auf der linken Seite ein einen Zoll langes Stück des Unterkiefers hätte erhalten werden können, entschoss man sich doch gestützt auf die Erfahrung der früheren Fälle, den Knochen beiderseits am Winkel zu durchsägen, da das zurückgelassene Stück bei dem grossen Substanzverluste der Weichtheile nur die Vereinigung derselben erschwert haben würde, ohne später zum Kauen brauchbar zu sein. Die Trennung des Unterkiefers geschah daher in den Alveolen der letzten Backzähne mittels des Osteotoms. Mehr um sich die Exstirpation der ebenfalls entarteten Weichtheile hinter dem Kiefer und die Stillung der Blutung aus der Unterzungengegend zu erleichtern, als aus Furcht vor einer Zurückziehung der Zunge wurde durch das Frenulum eine Fadenschlinge gezogen. Die scirrhösen Parthien an der hintern Fläche des Knochens, namentlich die Sublingualdrüsen wurden zugleich mit dem Knochen entfernt; zuletzt wurden noch die angeschwollenen Submaxillardrüsen exstirpirt. Nach Stillung der Blutung und Reinigung der Wunde schritt man zur Mundbildung, indem man die beiden Schenkel der A förmigen Schnitte durch die Knopfnaht vereinigte. Durch

---

1) S. Taf. 1. Fig. 3.

dieses einfache Verfahren wurde der mittlere Theil des unteren Lappens emporgehalten und bildete die neue Unterlippe [1]). Die Vernarbung erfolgte schnell und wurde durch keine besonderen Zufälle unterbrochen, so dass der Operirte nach 8 Wochen entlassen werden konnte. Der Mund ist fünfviertel Zoll breit, und klafft dreiviertel Zoll, kann aber bis über einen Zoll geöffnet werden, die Zunge ist nach allen Seiten beweglich, die Sprache deutlicher als in den früheren Fällen, das Trinken geschieht mittels eines Löffels oder einer geschnabelten Tasse, das Schlucken konnte anfangs nur in der Rückenlage, später auch in aufrechter Stillung stattfinden, das Kauen ist natürlich unmöglich, da der ganze Körper des Unterkiefers fehlt.

Indicationen.

Die Resectionen des ganzen Körpers des Unterkiefers sind durch die oben namhaft gemachten Zustände unter folgenden Bedingungen indicirt:

1) in den Fällen, wenn sich die Zerstörung über den ganzen Körper erstreckt;

2) aber auch in den Fällen, wo das Knochenleiden zwar eine geringere Ausdehnung hat, aber die etwa zu erhaltenden Kieferstücke dem Operirten keine Vortheile gewähren würden. Als Grenze wurde der dritte Backzahn bezeichnet. In allen Fällen, wo die Trennung vor demselben stattfinden kann, wird die partielle Resection stattfinden können; in den übrigen Fällen aber, wo die Durchsägung in seiner Alveole oder erst hinter derselben geschehen müsste, ist sogleich die totale Resection durch Trennung des Knochens am Uebergange des horizontalen Theils in den aufsteigenden Ast vorzunehmen. Dieses Gesetz ist um so mehr gültig, wenn gleichzeitig ein beträchtlicher Substanzverlust der Weichtheile statt gefunden hat.

---

1) S. Taf. 1. Fig. 4.

Operation.

I. Akt. Trennung der Weichtheile.

a) Bey gesunden Weichtheilen.

Unter günstigen Verhältnissen namentlich wenn mit der Affection des Unterkiefers keine beträchtliche Auftreibung verbunden ist, möchte folgendes Verfahren ausreichend sein: Die Ablösung der Weichtheile von der vordern Fläche des Kiefers geschieht nach der von Malgaigne angegebenen Methode; die Bloslegung der seitlichen Parthien des Knochens geschieht auf jeder Seite durch einen horizontalen Schnitt, der längs des untern Randes des Unterkiefers von dem Foramen mentule bis zum Winkel und im Nothfalle selbst noch etwas darüber hinaus geführt wird.

Die gewöhnlichen Verfahren sind folgende:

Bildung eines oberen Lappens. Man führt längs des untern Randes des Unterkiefers einen Schnitt, der die Winkel desselben etwas überragt und bildet durch Abtrennung der Weichtheile von unten nach oben einen breiten Lappen, den man über das Gesicht zurückschlägt. Wenn sich das Knochenleiden bis in die Aeste erstreckt, müssen längs der hintern Ränder Incisionen geführt werden, die mit den Enden des horizontalen Schnitts zusammentreffen.

Bildung zweier seitlichen Lappen. Die so eben beschriebene horizontale Incision verwandelt man durch Hinzufügung eines verticalen Schnitts, welcher die Unterlippe in der Mittellinie trennt, in einen ⊥ Schnitt. Die beiden Lappen werden vom Knochen abgetrennt und nach aussen und oben zurückgeschlagen.

b) Bei gleichzeitig erkrankten Weichtheilen richtet sich das einzuschlagende Verfahren ganz nach dem Orte und der Ausdehnung der Zerstörung der Weichtheile. Anderson war im Stande die Unterlippe zu erhalten,

indem er die entartete Parthie der Kinngegend durch zwei elliptische Schnitte, die in horizontaler Richtung geführt wurden, entfernte. Wenn wie in dem Jäger'schen Falle die ganze Unterlippen- und Kinn-Gegend entfernt werden muss, sind analoge plastische Methoden, wie die bereits bey der Amputation des Kinns angegebenen, nothwendig.

II. Akt. Die Trennung des Knochens

geschieht auf die bereits angegebene Weise mittels der Kettensäge, und zwar entweder von der Alveole des letzten Backzahns nach unten oder, wenn die Zerstörung sich bis zu dem Winkel erstreckt, in horizontaler Richtung durch die Mitte des aufsteigenden Asts. Sollte die Abtrennung der Weichtheile von der innern Seite des Knochens Schwierigkeiten bieten, so müsste der Kiefer in der Mittellinie nochmals durchsägt werden und jede Hälfte des Körpers des Unterkiefers einzeln entfernt werden. Jedenfalls muss diese Durchsägung der Symphyse bei der von mir angegebenen Modification des Verfahrens des ersten Akts geübt werden.

Die Vereinigung der Operationswunde geschieht nach allgemeinen Regeln.

Die Resultate dieser Operation sind verschieden, je nachdem die Weichtheile erhalten werden konnten oder theilweise entfernt werden mussten. Im ersten Falle trtt keine beträchtliche Deformität ein, da der Mund in seiner Form erhalten wird und die Weichtheile, auch wenn sie nicht mehr vom Knochen gestützt sind, eine Art von Kinn bilden. Der Mangel des Kinns, die weit hinter und unter der Oberlippe stehende Unterlippe, daher ein wenig beweglicher und offenstehender Mund, aus dem die Zungenspitze hervorsteht und fortwährend Speichel abfliesst, sind die nothwendigen Folgen dieser Operation, wenn zugleich die Weichtheile der Unterlippe und Kinns mithinweggenommen werden mussten.

II. Exarticulation des Unterkiefers.

A. Exarticulation einer Hälfte des Unterkiefers.

Unter diesem generellen Namen sind alle Operationen zusammengefasst, bei welchen ein kleinerer oder grösserer Theil des Körpers des Unterkiefers mit dem entsprechenden Aste und Gelenkende weggenommen wird. Als normgebende Operation ist die Entfernung der Hälfte des Unterkiefers angenommen.

Geschichte.

Bereits im vorigen Jahrhunderte finden sich vereinzelte Beobachtungen von Wegnahme des Gelenktheils des Unterkiefers durch Einschnitte in die Wange, veranlasst meist durch Necrose des Knochens, bisweilen auch durch complicirte Brüche, in Folge von Schusswunden, wie z. B. in dem Falle Fischer's[1]) der häufig als erste Resection aufgeführt wird. Eine eigentliche Exarticulation des Unterkiefers machte Palm[2]) **1820**, veröffentliche dieselbe aber erst **1827**. Es ist daher Gräfe[3]), welcher die Operation **1821** nach vorhergegangener Unterbindung der Carotis ausführte, als der Erfinder derselben zu betrachten. Mott[4]) verrichtete sie **1822**, ebenfalls in Verbindung mit der Unterbindung der Carotis; ebenso Dzondi[5]) und Gensoul[6]). Ohne die Ligatur dieser Arterie wurde sie in England und Amerika von

---

1) Textor's neuer Chiron. Bd. II. S. **358**.

2) v. Gräfes u. v. Walthers Journ. Bd. IX. S. **593**.

3) Ebendas. Bd. III. S. **257**.

4) Americ. med. recorder. **1822**.
Langenbecks N. Bibl. Bd. IV. S. **455**.

5) Lambert Diss. sist. cas. exsect. dimid. max. inf. ex artic. praev. sublig. carot. Hal. **1826**.

6) Lettre chirurg. p. **58**.

Cusak[1]), Liston[2]), Syme[3]), Anderson[4]), Warren[5]), Dodd[6]) u. A., in Frankreich v. Lisfranc[7]), Velpeau[8]), Ricord[9]) u. A., Lavacherie[10]) in Belgien gemacht. Unter den teutschen Chirurgen führe ich Langenbeck[11]), Wilhelm[12]), Fricke[13]), Chelius[14]), Dieffenbach[15]), Dietz[16]), Heyfelder[17]) an. Jäger machte sie 6mal, der Verfasser 1mal.

Der erste Fall Jäger's betrifft einen 18jährigen Menschen, bei welchem sich nach der Extraction des letzten (vierten) Backzahns der rechten Seite Caries entwickelte. Die Bloslegung der kranken Stelle des Unterkiefers geschah, indem man einen Schnitt vom Mundwinkel schief nach unten und etwas auch hinten an den untern Rand des Unterkiefers, einen zweiten horizontalen Schnitt bis zum Winkel und einen dritten vertikalen vom Winkel nach oben in die Gegend des Gelenkes führte. Nach Zurückschlagung

---

1) Dublin Hosp. reports. Vol. IV.
Langenbecks N. Bibl. Bd. IV. S. 632.
2) Edinb. med. and. surg. Journ.
Horns Archiv. 1828. Mai, Juni. S. 518.
3) Edinb. med. and surg. Journ. T. XXVI. p. 268.
Frorieps Notiz. Bd. XXIII. S. 9.
4) Glasgow med. Journ.
Gerson u. Julius Magaz. Bd. XX. S. 164.
5) Gerdy de la resection. Paris 1839. p. 61.
6) Prov. med. and surg. transact. 1841.
Canstatts Jahresb. 1841. p. 21.
7) Gerdy o. c. p. 61 u. 62.
Gaz. méd. 1835. p. 45.
8) Méd. opérat. Tom. I. p. XXXV.
9) Gaz. med. 1834.
10) Gaz. méd. 1843. p. 429.
11) Tiensch Diss. de osteosarcom. Gött. 1829.
12) Bettger Diss. ü. d. Amput. a. d. Gel. des Unterkiefers. München 1840.
13) Hamb. Zeitschr. Bd. I. S. 320.
14) Heidelb. Med. Annal. Bd. IV. S. 536.
15) Rusts Magaz. Bd. XVIII. S. 382.
16) Hamb. Zeitschr. Bd. V. S. 440.
17) v. Walthers u. Ammons Journ. Bd. III. S. 630.

dieses viereckigen Lappens fand sich am hintern Ende des Seitentheils eine grosse Höhle, in der sich ein bereits gelöstes cariöses Knochenstück, ein Theil der äussern Wand des Kiefers, befand. Da aber der ganze aufsteigende Ast theils seiner Beinhaut entblöst, theils oberflächlich rauh war, hielt man die Entfernung des Sequesters nicht allein hinreichend, sondern die Exarticulation angezeigt. Nach Entfernung des dritten Backzahns wurde daher der Kiefer in dieser Alveole mit einer Messersäge durchsägt, die Weichtheile unter Auswärtsdrehung des Kieferstücks von dessen innerer Fläche abgetrennt, die Sehne des Temporalis nicht ohne Mühe durchschnitten, das Kiefergelenk von vorne geöffnet und die Verbindungen des Gelenkkopfs mit dem Schläfebeine unter stets vermehrter Luxation nach unten und aussen getrennt. Die Wunde wurde durch die Naht vereinigt. Die Reaction war mässig und die Heilung durch keine Zufälle gestört; der Operirte konnte nach 8 Wochen entlassen werden. Die Lähmung der operirten Gesichtshälfte bestand noch, der Kiefer war etwas nach der operirten Seite verzogen, doch waren dadurch keine Hindernisse beim Kauen oder Sprechen bedingt; das resecirte Stück war durch eine feste Narbe, die einem zahnlosen Kiefer glich, ersetzt.

Zweiter Fall. Ein 23jähriger Weber litt an Caries der linken Seite des Unterkiefers, die sich seit einem Vierteljahre unter rheumatischen Schmerzen dieser Gesichtshälfte gebildet hatte. Die Trennung der Weichtheile geschah in derselben Weise; der grössere Theil des linken Astes des Unterkiefers, welcher necrotisch gelöst war, konnte sogleich entfernt werden; da aber auch die vordere Theil des Knochens bis gegen die Mittellinie cariös gefunden wurde, so spaltete man die Unterlippe, schlug sie nach unten zurück, durchsägte nach Ausziehung der beiden mittleren Schneidezähne den Knochen und entfernte auch dieses Stück; der zurückgebliebene aufsteigende Ast wurde mit einer Zange gefasst, nach aussen gewendet, um die Weichtheile seiner innern Fläche abzulösen; der Versuch, den Kronenfortsatz herabzuziehen, um die Sehne des Temporalis zu durchschneiden, gelang aber nicht; man war daher genöthigt, den Gelenkfortsatz zuerst zu exarticuliren; was durch Eröffnung der Gelenkkapsel von vorne, allmähliger Trennung der Bänder unter Auswärtsziehung desselben ohne grosse Schwierigkeit

gelang. Die Durschneidung der Sehne geschah nun leicht. Die Wunde wurde durch die Naht vereinigt. Die Heilung erfolgte, ohne Eintritt besonderer Zufälle, rasch, so dass der Operirte nach 6 Wochen entlassen werden konnte. Eine Verschiebung der rechten Kieferhälfte nach der operirten Seite war nicht zu bemerken, Beissen und Kauen geschah mit voller Kraft.

In dem dritten Falle, bei einem 24jährigen Dienstknechte war die Caries seit einem halben Jahre, ebenfalls unter rheumatischen Zahnschmerzen entstanden. Da wegen bedeutender Geschwulst die Ausdehnung der Krankheit nicht genau zu ermitteln war, wurde längs des untern Rands des Unterkiefers ein diagnostischer Einschnitt gemacht, welcher bis zum Unterkieferwinkel reichte. Nachdem man sich von dem bedeutenden Umfange derselben überzeugt hatte, wurde von dem hintern Ende des horizontalen Schnittes ein verticaler bis an das Kiefergelenk und ein zweiter vom vordern Ende in den Mundwinkel gemacht und der dadurch gebildete viereckige Lappen nach oben zurückgeschlagen. Der hintere Rand des aufsteigenden Astes mit dem Gelenkkopfe war von dem übrigen Knochen getrennt und konnte sogleich entfernt werden. Vorne wurde der cariöse Knochen in der Alveole des dritten Backzahn's mit Heine's Osteotom durchsägt, dann die Weichtheile von der innern Seite des Knochens getrennt, die Sehne des Temporalis durchschnitten und das Knochenstück entfernt. Naht der Wunde. Auch in diesem Falle konnte die Entlassung bereits in der sechsten Woche erfolgen.

Vierter Fall. Bei einem 20jährigen Schustergesellen, der bereits seit 8 Jahren an manchfachen rheumatischen Beschwerden litt, entwickelte sich seit 4 Monaten unter reissenden Schmerzen im Kiefer ebenfalls Caries. Wie in den bisherigen Fällen wurde ein viereckiger Lappen gebildet und der Knochen in der Alveole des 2 Backzahns mit dem Osteotome von dem Erfinder des Instruments durchsägt. Die Abtrennung der Weichtheile von der innern Fläche des Knochen geschah auf die gewöhnliche Weise, die Durchschneidung der Sehne des Temporalis war aber ausserordentlich schwierig, in dem der Kronenfortsatz einen Zoll unter Jochbogen hinaufragte. Die Entfernung des Knochens aus dem Gelenke geschah leicht, man fand aber, dass in Folge einer veralteten

Trennung der Gelenkkopf zurückgeblieben war; da derselbe überhäutet und nicht krank erschien, liess man ihn zurück. In diesem, wie in den beiden vorangehenden Fällen scheint die Knochenkrankheit durch den gerade stattfindenden Durchbruch des fünften Backzahns bedingt gewesen zu sein. In diesem Falle konnte der Kranke wegen lange Zeit bestehender Fisteln und reissenden Schmerzen erst nach 4 Monaten entlassen werden. Die Lähmung der Gesichtshälfte war auffallender, als in den bisherigen Fällen, der Gebrauch des Unterkiefers aber nicht gehindert.

Fünfter Fall. Bei einem 19jährigen Schullehrer von pastös-scrofulösem Habitus hatte sich 8 Monate vor seiner Aufnahme in das Krankenhaus auf der rechten äussern und untern Seite des Stirnbeins eine anfangs ungefärbte unschmerzhafte Geschwulst gebildet, die, als sie zwei Monate später geöffnet wurde, die Grösse eines Hühnereis erreicht hatte. Trotz mehrmaliger Erweiterung der fistulös gewordenen Oeffnung fand eine Eitersenkung statt, wesswegen Incisionen der Haut der Wange und später selbst des Halses gemacht wurden, die sich ebenfalls in Fisteln verwandelten. Bei der Untersuchung derselben mittels der Sonde fand man in der Gegend des untern Theils der Kranznaht in dem Seitenwandbeine ein cariöses Loch, oberflächliche Caries des Jochbogens und des aufsteigenden Astes des Unterkiefers. Jäger diagnosticirte scrofulöse Caries [1]) und hielt die Resection der kranken Knochen indicirt. Zuerst wurde die Resection des Unterkiefers vorgenommen; das Verfahren war dasselbe wie in den bisherigen Fällen. Der Knochen wurde mittels des Osteotoms (von Dr. Hodes) in der Alveole des ersten Backzahns durchsägt; da sowohl der Processus coronoideus als condyloideus entblöst war, reichte

1) Einer genauen Untersuchung der Präparate zufolge möchte ich die Zerstörung des Schädels für das primäre Leiden, durch Ablagerung von Tuberkelmasse in die Zellen der Diploë veranlasst und die oberflächliche Caries der Jochbogens und Unterkiefers für secundär, durch die Eitersenkung hervorgerufen, halten. Auch der spätere Verlauf der Krankheit spricht für diese Ansicht.

eine einfache Drehung des Knochens zu seiner Entfernung hin. Durch eine Verlängerung des Verticalschnittes nach oben wurde der Jochbogen blosgelegt und ebenfalls mittels des Osteotoms an dem Uebergange in das Jochbein und vor dem Tuberculum durchsägt; das cariöse Tuberculum wurde mit der Kneipzange entfernt. Zuletzt wurde die cariöse Stelle des Schädels ausgeschnitten, eine Operation, die bei den Resectionen der Schädelknochen ausführlich mitgetheilt werden wird. Trotz dieses bedeutenden operativen Eingriffs erfolgte nur eine geringe Reaction, die Heilung machte jedoch keine Fortschritte, die Wunden schlossen sich nicht, es blieben Fisteln zurück. Später bildeten sich an verschiedenen Stellen des Thorax neue Abscesse und Fisteln, die cariöse Stellen am Brustbeine und mehreren Rippen entdecken liessen. Der Kranke starb etwa anderthalb Jahre nach der Operation plötzlich in Folge einer arteriellen Blutung, wahrscheinlich aus der Arteria mammaria. Leider konnte die Section nicht gemacht werden.

Sechster Fall. Eine 56jährige Frau, der ein Jahr zuvor ein im linken Mundwinkel sitzendes Krebsgeschwür exstirpirt worden war, erlitt ein Recidiv. Da die ganze Unterlippe und ein grosser Theil der linken Wange theils hart, theils verschwärt und fest mit dem ebenfalls entarteten Knochen verwachsen war, so hielt man zur vollständigen Entfernung des Leidens die Exarticulation des Unterkiefers indicirt. Es wurde ein Schnitt vom rechten Mundwinkel nach abwärts und dann längs des untern Randes des Unterkiefers und ein zweiter vom linken Mundwinkel gerade durch die Wange geführt, welche die entartete Parthie der Weichtheile umschrieben und in der Mitte des aufsteigenden Astes zusammentrafen; von hier wurde noch ein Schnitt bis zum Unterkiefergelenke geführt. Endlich verlängerte man den vom rechten Mundwinkel ausgehenden Schnitt nach abwärts bis zum Zungenbein, um einen Lappen zur Deckung des Substanzverlustes zu erhalten. Der Kiefer wurde in der Mittellinie mit dem Osteotome durchsägt und die ganze linke Hälfte desselben auf die gewöhnliche Weise entfernt. Zuletzt wurden noch einige indurirte Drüsen exstirpirt. Der Substanzverlust der Unterlippe und der Wange konnte durch den Lappen der Unterkinngegend fast ganz gedeckt werden, nur unter der Zunge blieb eine schmale Spalte unvereinigt,

die sich erst später durch Granulation schloss. Die Entlassung erfolgte sieben Wochen nach der Operation.

Beinahe unter denselben Verhältnissen machte ich bei einem 32jährigen Manne eine ganz analoge Operation, nur musste mehr als die Hälfte des Kiefers (bis zum zweiten Backzahne der andern Seite) entfernt werden. Sieben Wochen nach der Operation konnte derselbe entlassen werden.

Die Indicationen der Resectionen in der Contiguität des Unterkiefers sind die nemlichen wie die der Resectionen in der Continuität desselben, wenn das Knochenleiden mit einem grössern oder kleineren Theile des Körpers auch den aufsteigenden Ast bis in die Nähe des Gelenkes eingenommen hat.

Operation.

V. Gräfe, Mott, Dzondi, Gensoul u. A. hielten die Unterbindung der Carotis als Vorakt der Exarticulation des Unterkiefers für nöthig, weil sie von der Durchschneidung der in das Operationsbereich fallenden Aeste derselben eine schwer zu besiegende Blutung fürchteten. Die Erfahrungen anderer Chirurgen haben bewiesen, dass die wichtigeren Aeste der Carotis leicht vermieden und wenn sie durch einen ungünstigen Zufall verletzt werden, wenigstens ohne Schwierigkeit unterbunden werden können. Zudem beugt die Unterbindung der Carotis einer Blutung aus ihren Aesten der zahlreichen Anastomosen wegen nicht einmal vor, abgesehen davon dass sie auch für sich eine in ihren Resultaten ungünstigere Operation als die ist, deren Vorakt sie bilden soll. Eine temporäre Compression der Carotis ist daher selbst in den schlimmsten Fällen ausreichend. In Beziehung auf die Position des zu Operirenden, die Zahl und Anstellung der nöthigen Gehülfen u. s. w. gelten auch hier die bey der partiellen Resection gegebenen Regeln.

I. Akt. Trennung der Weichtheile.

Für die Fälle, in denen das Knochenleiden auf den aufsteigenden Ast beschränkt ist, räth Gerdy[1]) einen Schnitt längs des hintern Randes des Kaumuskels vom Jochbogen bis zum Winkel und einen zweiten parallelen Schnitt von gleicher Ausdehnung vor dem vordern Rande desselben zu führen und beide durch einen Querschnitt, der mittels eines zwischen Muskel und Knochen eingeführten Bisturi's von innen nach unten und aussen gemacht wird, zu vereinigen. Dieses Verfahren, wodurch ein schmaler viereckiger Lappen mit oberer Basis entsteht, ist desswegen gänzlich zu verwerfen, weil der Stenon'sche Speichelgang durschschnitten werden muss. Heyfelder bildete einen viereckigen Lappen mit vorderer Basis, indem er zwei horizontale Schnitte längs des Jochbogens und des untern Kieferrandes durch einen Verticalschnitt auf dem hintern Rande des Astes vereinigte. In analoger Weise bildete Syme[2]) einen halbmondförmigen Lappen, indem er eine convexe Incision vom Jochbogen längs des hintern Randes des Unterkieferasts an den untern Rand des Kiefers führte.

Für die Fälle, in denen mit dem aufsteigenden Aste auch ein kleinerer oder grösserer Theil des Unterkiefers weggenommen werden muss, sind eben-

1) De la resect. des artic. des os. p. 145. Sedillot (Méd. opérat. I. p. 393) schreibt dieses Verfahren Blandin zu.

2) London and Edinb. monthly Journ. of med. sc. 1843. Diese Operation ist ferner wichtig, weil die Exarticulation des aufsteigenden Astes ohne Verletzung der Mundschleimhaut, daher ohne Eröffnung der Mundhöhle ausgeführt wurde.

falls mehrere Verfahren vorgeschlagen worden. Anderson[1]) und Schindler[2]) führten einen einfachen Querschnitt vom Mundwinkel gegen das Ohrläppchen, Mott vom Mundwinkel gegen das Kiefergelenk, Langenbeck vom Mundwinkel gegen den Kieferwinkel; v. Gräfe bildete einen dreieckigen Lappen, durch zwei Schnitte, welche vom Mundwinkel und Jochbogen ausgiengen und sich am Winkel vereinigten. Das gewöhnliche Verfahren ist folgendes: Der vordern Grenze des Knochenleidens entsprechend wird ein verticaler Schnitt von der Mitte oder einem Winkel der Unterlippe bis an den untern Rand des Kiefers und ein zweiter paralleler Schnitt vom Kiefergelenke auf dem hintern Rande zum Winkel geführt, welche beide durch einen horizontalen Schnitt längs des untern Randes des Unterkiefers vereinigt werden. Der grosse viereckige Lappen, welcher ausser der Haut, Fettgewebe und Hautmuskeln auch den Buccinator und Masseter sowie fast die ganze Parotis enthält, wird sorgfältig von der äussern Fläche des Knochens gelöst und nach oben zurückgeschlagen. Dieses letzte Verfahren verdient unter dem bisher aufgezählten den Vorzug, da dasselbe den meisten Raum gewährt, ohne zu besonderen Nebenverletzungen, wie der Durchschneidung des Ductus Stenonianus und der Parotis Veranlassung zu geben. In vielen Fällen kann der vordere verticale Schnitt und somit die mit der Continuitätstrennung der Lippe verbundene Entstellung vermieden werden. Ferner kann durch eine entsprechende Verkürzung des hintern verticalen Schnittes die Trennung des Nervus facialis, in Folge deren Lähmung der entsprechenden Gesichtshälfte eintritt, umgangen werden.

---

1) Glasgow med. Journ.
Gerson und Julius Magaz. 1830. Bd. XX. S. 164.
2) v. Graefe's u. Walther's Journ. Bd. XXVII. S. 544.

Modificationen der bisherigen Verfahren werden nöthig, wenn ein Theil der Weichtheile wegen zu grosser Ausdehnung oder krankhafter Entartung mit dem Knochen entfernt werden muss. So machte Syme zwei elliptische Schnitte, wovon der eine grössere in der Richtung des untern und hintern Randes des Unterkiefers in die Gelenkgegend geführt wurde, der andere einen kleineren concentrischen Bogen durch die Wange beschrieb. Für andere Fälle kann Jägers sechste Resection als Muster dienen.

II. Akt. Trennung des Knochens.

Die Durchsägung des Unterkiefers an der vordern Grenze des Knochenleidens geschieht nach bereits angegebenen Regeln. Ehe man zu der Auslösung des Gelenktheils übergehen kann, muss der horizontale Theil auch an seiner inneren Seite freigemacht werden; man fasst daher denselben, drängt ihn nach aussen, wodurch die an dieser Seite sich ansetzenden Weichtheile gespannt werden, und trennt sie ab, in dem man sich mit der Schneide des Messers genau an den Knochen hält und wenn es möglich ist, selbst das Periost zu erhalten sucht. Ist man auf diese Weise bis in die Nähe des Eintritts der Gefässe und Nerven in den Unterkieferkanal gelangt, so geht man zur Durchschneidung der Sehne des Temporalis über. Dieser Theil der Operation bietet bisweilen, namentlich bei grosser Länge des Fortsatzes oder stattgehabter Continuitätstrennung am hintern Theile des Unterkiefers, grosse Schwierigkeiten; es wurde daher bereits früher vorgeschlagen, in allen Fällen, wo sich die Knochenkrankheit nicht bis in die Fortsätze erstreckt, dieselben zurückzulassen; in neuster Zeit hat Chassaignac[1]) den Vorschlag gemacht, den Kronenfortsatz

1) Annal. de Chirurgie 1845. Mars.

mit der Listonschen Zange zu durschneiden. Meiner Ansicht nach ist durch beide Vorschläge nichts wesentliches gewonnen; die Trennung eines oder beider Fortsätze, sie mag nun mit der Zange oder der Säge geschehen, hat bei dem beschränkten Raume ebenfalls ihre Schwierigkeiten. Die Trennung der Sehne geschieht dem Rathe verschiedener Chirurgen zufolge mittels gerader oder gekrümmter Knopfmesser, zweckmässiger mittels nach der Fläche gebogener Scheren oder Messer[1]), indem man den horizontalen Theil des Unterkiefers stark nach unten drückt, um den Fortsatz soviel wie möglich vom Jochbogen zu entfernen und die Sehne des Muskels zu spannen. Nach ihrer Trennung schreitet man zur Exarticulation des Gelenkfortsatzes. Während das Unterkieferstück noch weiter ab- und rückwärts gedrängt wird, wodurch der Gelenkkopf aus der Gelenkgrube auf den vor ihr befindlichen Höcker tritt, wird die vordere und äussere Seite der Gelenkbänder und die Capsel eingeschnitten; um die hintere Seite zu trennen, muss der Körper des Unterkiefers in horizontaler Richtung nach vorn gezogen werden. Zuletzt durchschneidet man die noch bestehenden Adhärenzen der innern Seite des aufsteigenden Astes, in dem man den Unterkiefer ganz nach aussen und hinten wälzt, so dass seine innere Fläche zur äussern wird. Nach der Entfernung des Knochens, wird die Arteria maxillaris inferior sogleich unterbunden.

Die Vereinigung der Wunde und der Verband geschieht durch die Naht nach bereits angegebenen Regeln.

---

1) Am besten entspricht dem Zwecke ein nach der Fläche knieförmig gebogenes Messer ohne Spitze, dessen umgebogener, zwei bis drei Linien langer Theil allein schneidet.

Unter 56 Fällen von Exarticulationen kleinerer oder grösserer Parthien des Unterkiefers [1]) war in 42 Fällen der Erfolg günstig, in 14 ungünstig, wonach ein Verhältniss von 42 zu 14 oder 3 zu 1 sich ergiebt. Etwas günstiger (etwa 4 zu 1) gestaltet sich dasselbe, wenn man die Fälle abzieht, wo mit der genannten Operation zugleich die Unterbindung der Carotis gemacht worden ist. Unter 40 Exarticulationen, die wegen traumatischer Verletzungen, Caries, Osteosarcom und Osteosteatom ausgeführt worden, hatten 35 günstigen und nur 5 ungünstigen Erfolg; dagegen war unter 15 wegen Krebs unternommenen Operationen der Ausgang nur in 6 Fällen günstig, in 9 ungünstig, woraus sich für die ersteren ein Verhältniss von 35 zu 5 oder 7 zu 1, für die letzteren von 6 zu 9 oder 1 zu $1\frac{1}{2}$ ergiebt.

Nach der Heilung besteht, wenn der Nervus facialis durchschnitten werden musste, kürzere oder längere Zeit, bisweilen für immer eine Lähmung der operirten Gesichtshälfte; das untere Augenlied und der Mundwinkel dieser Seite steht tiefer, die Wange hängt schlaff herab. Der zurückbleibende Theil des Unterkiefers wird anfangs durch die Zurückziehung der Zungen- und Flügel-Muskeln, später durch die Verkürzung der Narbe nach der operirten Seite gezogen, wodurch zwar die Zähne des Unter- und Oberkiefers, sich nicht mehr genau entsprechen, jedoch gewöhnlich keine Hindernisse beim Kauen der Speisen bedingt sind. Am stärksten ist diese Verziehung, wenn der ganze mittlere Theil des Unterkiefers erhalten wurde, am wenigsten bemerklich ist sie, wenn die Durchsägung des Knochens in der Mitte oder sogar noch etwas jenseits derselben geschah. Die Narbe im Munde ist fest und breit und gleicht, wie

---

1) Reusche Diss. Tab. I.

Jäger bemerkt, einem Kiefer, dessen Alveolarfortsatz entweder durch Necrose verloren gegangen oder nach dem Verlust der Zähne geschwunden ist. Bisweilen bilden sich von der Durchsägungsstelle des Unterkiefers aus knöcherne Vorsprünge in die Narbe oder Verknöcherungspunkte in derselben; eine totale Regeneration des entfernten Stücks findet aber nicht statt, könnte auch nur vorkommen, wenn das Periost erhalten worden wäre. Die Sprache zeigt gewöhnlich keine merkbaren Störungen.

B. Exarticulation des ganzen Unterkiefers.

(Exstirpatio Maxillae inferioris.)

Unter diese Abtheilung sind diejenigen Fälle zu stellen, wo der ganze Unterkiefer sowohl der Körper als die Fortsätze desselben aus den umgebenden Weichtheilen und den Gelenken gelöst werden.

Die Geschichte dieser Operation befindet sich in einer Verwirrung, die aufzuklären mir unmöglich war. Velpeau's [1]) Angabe, Walther habe den ganzen Unterkiefer weggenommen, wird von Malgaigne [2]), Sedillot [3]) und andern französischen Schriftstellern wiederholt. Nach Blan-

1) Archiv. général. de méd. S. XIII. p. 507.
Die Stelle heisst: Et déja la désarticulation a été mis à exécution par Mott, par Gräfe etc., il y a plus c'est que M. Walther est allé jusqu' à faire l'enlèvement complet de l'os maxillaire. In seiner Méd. opérat. sagt er: M. Walther et M. Gräfe, selon M. Patisson, puis M'Clellan ont énlevé la presque totalité de l'os, wobei noch in einer auf Walther bezüglichen Note bemerkt wird: On dit méme en totalité (Archiv. génér. de méd. T. II. p. 466), mais je ne sais d'après quelle preuve. Letzteres Citat ist aber wahrscheinlich in Folge eines Druckfehlers, nicht aufzufinden.

2) Méd. opérat. Ed. IV. p. 261.

3) Méd. opérat. T. I. 384.

din[4]) soll auch Gräfe diese Operation ausgeführt haben. Teutsche Schriftsteller, Jäger[2]), Chelius[3]) u. A. schreiben die totale Resection des Unterkiefers Dupuytren zu; nach Blasius[4]) soll sie ausser dem Genannten auch Gerdy gemacht haben. Mir sind nur folgende Fälle bekannt geworden:

Signoroni[5]) verrichtete die Exstirpation des ganzen Unterkiefers (des Körpers und seiner Aeste mit den Condylen) wegen Osteosarcom, ohne Spaltung der Weichtheile durch die von ihm erfundene sogenannte subcutane Methode. Es erfolgte Heilung; der Operirte konnte, freilich etwas mangelhaft, schlucken und sprechen.

Die andere hierher gehörige Operation wurde in zwei Zeiträumen und von zwei verschiedenen Chirurgen ausgeführt. Ein 21jähriges Mädchen, Arbeiterin in einer Phosphorzündholzfabrik in Nürnberg, in welchen ausser ihr noch mehrere Arbeiterinnen von Periostitis, Necrose und Caries des Unterkiefers befallen waren, wurde 1843 in die chirurgische Klinik zu Erlangen aufgenommen; die linke Hälfte des Unterkiefers war in der angegebenen Weise ergriffen und wurde von Heyfelder[6]) exarticulirt. Nach 14 Tagen konnte die Operirte geheilt entlassen werden. Etwa ein Jahr später wurde von Stadelmann in Nürnberg die andere Hälfte des Unterkiefers, auf die das Knochenleiden übergegangen war, exarticulirt. Auch diessmal erfolgte die Heilung rasch. Der untere Theil des Gesichts hing schlaff herunter, wodurch dieser Theil des Gesichts ein eigenthümlich zusammengefallenes Ansehen bekam. Die Unterlippe stand hinter der oberen, die Schliessung der Mundes war möglich, gewöhnlich hing sie jedoch etwas herab. Der

1) Anat. topogr. p. 105.
2) Rust's Handb. der Chir. Bd. V. S. 601.
3) Handb. der Chir. II. Bd.
Jäger und Chelius citiren als Quelle das Journ. hebdomad. de méd. 1829. Sept., welches mir jedoch nicht zugänglich war.
4) Akiurgie Bd. II. S. 445.
5) Annal. univ. di Med. 1843.
Gaz. méd. 1843. p. 740.
6) Corresp.-Bl. bayer. Aerzte 1843.

Speichelausfluss verlor sich nie ganz. Das Kinn war sehr abgeflacht, hinter demselben machten die den Boden der Mundhöhle bildenden Weichtheile einen Wulst, der Aehnlichkeit mit einem sogenannten doppelten Kinn hatte. Die Aussprache, namentlich der Lippenbuchstaben war undeutlich, sobald der Unterkiefergegend die Unterstützung fehlte; anfangs setzte die Operirte beim Sprechen Daumen und Zeigefinger der linken Hand gabelförmig hinter das Kinn, fand jedoch bald, dass festes Anziehen des Kopftuches, welches sie gewöhnlich zur Verhüllung der Narben trug, dieselbe Wirkung that. Der gänzliche Verlust des Unterkiefers bedingt, wie sich denken lässt, die Unmöglichkeit andere als sehr weich gekochte oder flüssige Nahrungsmittel zu geniessen. Das Kauen wurde aber dadurch ersetzt, dass die nicht flüssigen Nahrungsmittel mit der Zunge gegen das Gaumengewölbe gedrückt und dabei gewöhnlich die Hand in der angegebenen Weise unter die Unterkiefergegend gestützt wurde. — Etwa fünf Monate nach der zweiten Operation bildete sich ein Abscess auf dem rechten vordern Theil des Schedels, bei dessen Eröffnung der unterliegende Knochen bloss gefunden wurde, zehn Tage hindurch reichliche Absonderung eines dünnen übelriechenden missfarbigen Eiters bei verhältnissmässigem Wohlbefinden; hierauf heftige Kopfschmerzen, Erbrechen dunkelgrüner Massen, Sopor, Tod. Die Section ergab einen Abscess im rechten vorderen Hirnlappen.

Die totale Resection des Unterkiefers wird durch traumatische Zerstörungen z. B. Schusswunden, wodurch der ganze Knochen theils weggerissen, theils gesplittert ist, durch Necrose oder Caries, sowie Geschwülste, welche den ganzen Knochen ergriffen haben, indicirt.

Operation.

Die Trennung der Weichtheile geschieht durch einen Horizontalschnitt längs des ganzen untern Rands des Unterkiefers, auf dessen beider Enden von den Kiefergelenken herab Verticalschnitte geführt werden. Ein Vertical-

schnitt in der Mittellinie der Unterlippe kann füglich entbehrt werden.

Die Exstirpation des Unterkiefers wird, wenn eine Continuitätstrennung in Folge einer traumatischen oder organischen Zerstörung desselben nicht bereits besteht, durch die Durchsägung in der Mitte sehr erleichtert. — Die eine und die andere Kieferhälfte werden sodann nach einander in der angegegebenen Weise exarticulirt, und die Wunde durch die Naht vereinigt.

Die Methode Signoroni's, welche in einer mittels Knochenzangen bewerkstelligten, stückweissen Entfernung des Knochens durch die Mundöffnung besteht verdient gewiss keine Empfehlung.

Bei den angegebenen Arten der Resectionen des Unterkiefers können verschiedene unangenehme Zufälle, sowohl während als nach der Operation eintreten, welche besondere Rücksichten erfordern. Hieher gehören:

1. Blutungen. Als allgemeine Regel gilt, dass alle Arterien, deren Blutung einigermassen beträchtlich erscheint, sogleich nach der Durchschneidung unterbunden werden müssen. Bei den Kranzarterien reicht gewöhnlich schon die eine Zeit lang fortgesetzte Compression der Lippe zur Stillung der Blutung aus; die Arteria maxillaris externa wird am zweckmässigsten sogleich unterbunden. Nach der Resection des mittleren Theils des Unterkiefers sind die Arteria submentalis und sublingualis, da sie sich mit den Zungenmuskeln zurückziehen, gewöhnlich nicht leicht aufzufinden, doch ist, weil sie häufig zu Nachblutungen Veranlassung geben, die Unterbindung dieser Gefässe der Anwendung des von Dupuytren empfohlenen Glüheisens vorzuziehen. Eine

heftigere Blutung aus der Zahnarterie nach Durchsägung des horizontalen Theils des Unterkiefers wird am einfachsten durch Eindrückung eines Wachskügelchens gestillt. Bei der Exarticulation erfordert die Arteria maxillaris inferior, welche meist stärker als im Normalzustande entwickelt ist, immer die Unterbindung. Bei etwaiger Verletzung der Arteria maxillaris interna oder temporalis, welche aber im Allgemeinen leicht vermieden werden können, muss sogleich die Carotis comprimirt werden und nach der beschleunigten Trennung des Knochens aus dem Gelenke das nun zugängliche Gefäss unterbunden werden; im Falle sie wegen Zurückziehung nicht aufgefunden werden könnten, muss der gemeinschaftliche Stamm derselben aufgesucht und unterbunden werden. Eine Verletzung dieses Stammes selbst ist bisher noch nie beobachtet worden und auch nur unter ganz aussergewöhnlichen Umständen denkbar. — Wenn das Operationsfeld sich weit gegen den Hals herab erstreckt, hat man sich gegen Verletzung der Venen und Lufteintritt in dieselben vorzusehen; unter solchen Umständen möchte eine leichte Compression durch den den Kopf des Kranken haltenden Assistenten, welcher einen oder zwei Finger längs der Clavicula anlegt, anzurathen sein. — Parenchymatöse Blutungen erfordern die Anwendung des kalten Wassers, verdünnten Essigs oder Weingeists, der Wundwasser oder styptischen Pulver, im Nothfalle selbst der Tamponade oder des Glüheisens. Dasselbe Verfahren wird bey parenchymatösen Nachblutungen befolgt. Bey arteriellen Nachblutungen muss die Naht theilweise oder ganz gelöst und das blutende Gefäss aufgesucht und unterbunden werden. In verzweifelten Fällen gibt Jäger den Rath, die Carotis zu unterbinden, was jedoch bey der grossen Anzahl von Anastomosen zwischen den Kopfschlagadern beider Seiten kaum zu einem glücklichen Resultate führen möchte.

2. Erstickungszufälle. Sie sind die Folge einer Zurückziehung der Zunge, welche sowohl während als nach der Operation bey allen jenen Unterkieferresectionen eintreten kann, bey welchen die Ansätze der Musculi genioglossi und geniohyoidei, myloglossi und mylohyodei durchschnitten werden müssen. Die Veranlassungen derselben sind mehrfache: Am häufigsten ist es nur ein Zurücksinken der Zunge in Folge ihres eigenen Gewichts, bedingt durch die Haltung des Kopfes des Operirten nach rückwärts; die Basis der zurückgesunkenen Zunge füllt die Rachenhöhle aus und drückt den Kehldeckel auf die Stimmritze, wodurch die Erstickungszufälle hervorgerufen werden. Chelius leitet sie davon ab, dass nach der Durchschneidung jener Muskeln beim Rückwärtsbeugen des Kopfes die Musculi sternohyoidei sich stärker contrahiren. Um die Zufälle zu heben, ist es vollkommen hinreichend, den Kopf nach vorne senken zu lassen. In allen Fällen, wo ich die Retraction der Zunge zu beobachten Gelegenheit hatte, verhielt sich die Sache so und ich habe mich von der Richtigkeit der Angabe durch wiederholte Versuche überzeugt; so oft nemlich der Kopf nach hinten gebeugt wird, treten die Erstickungszufälle ein und verschwinden, wenn der Kopf wieder gesenkt wird. Damit soll jedoch nicht geläugnet werden, das eine Zurückziehung der Zunge in Folge krampfhafter Contraction der Musculi glossopharyngei, wie Delpech annimmt, vorkommen könne. In solchen Fällen muss die Zunge mittels der Finger, eines scharfen Hackens oder zweckmässiger einer durch die Sublingualgegend angelegten Fadenschlinge nach vorne gezogen und wenn die Neigung zur Zurückziehung derselben fortbestehen sollte, durch Befestigung der Schlinge ausserhalb des Mundes in dieser Richtung erhalten werden. Eine dritte Ursache dieses Zufalles besteht darin, dass die Zunge nach der Resection des Kinns durch die ge-

genseitige Näherung der zurückgelassenen Kieferreste nach hinten gedrängt wird. Das Verfahren, welches angewendet werden muss, um diesen Uebelstand zu verhüten, ist bereits angegeben worden.

Die Erstickungszufälle, sie mögen durch den einen oder den andern dieser Zustände bedingt sein, treten bisweilen plötzlich und sehr heftig ein. Lallemand sah sich dadurch veranlasst, zur Rettung des Lebens seines Operirten die Laryngotomie zu unternehmen[1]); Magendie verlor eine Operirte, indem der Tod plötzlich in der Nacht erfolgte. Bisweilen stellen sich aber diese Erscheinungen erst später, im Verlaufe der Vernarbung ein. Velpeau[2]) erwähnt einen solchen von Richerand beobachteten Fall, wo die Zunge ihre Neigung nach hinten behielt und der Tod erst nach vier Wochen erfolgte. Begin[3]) hat darüber genauere Untersuchungen angestellt, aus denen sich ergiebt, dass nach den angegebenen Kieferresectionen die Zunge mit dem Zungenbeine und dem Kehlkopfe allmählig und langsam nach hinten gegen den Pharynx gezogen werden könne, wodurch Erstickungserscheinungen erst zu einer Zeit eintreten, in der man dieselben im Allgemeinen nicht mehr zu befürchten zu haben glaubt. Vidal[4]) bestätigt diese Angaben.

---

1) Von der Nothwendigkeit dieser Operation kann ich mich nicht überzeugen; die angegebenen Verfahren sind in den in hiesiger Klinik beobachteten Fällen immer im Stande gewesen, den Anfall sogleich zu beseitigen. Wenn freilich unter den gegebenen Umständen das Individuum noch in die Rückenlage gebracht wurde, wird der Zusammenhang klar und deutlich!

2) Méd. opérat. p. 620.

3) Gaz. méd. 1843. p. 128.

4) Annal. de Chir. 1843.

Sowohl zur Verhütung der plötzlich eintretenden Zurückziehung der Zunge und der durch sie bedingten Erstickungsanfälle in der ersten Zeit nach der Operation als dieser später und langsam erfolgenden Retraction der Zunge ist eine sorgfältige Ueberwachung der Lagerung des Operirten nothwendig. Die Lage auf dem Rücken hat sich in den von mir beobachteten Fällen als unbedingt unzweckmässig erwiesen, indem sogleich Erstickungsanfälle oder wenigstens immer steigende Beschwerden beim Athmen eintreten. Die Seitenlage mit stark erhöhtem und nach vorne gebeugtem Kopfe entspricht allen Indicationen und macht die anderweitigen Verfahren überflüssig. Diese zum Theil bereits angegebenen Methoden, um die Zunge sammt dem Zungenbeine und Kehlkopfe so lange nach vorne zu halten, bis die fortschreitende Vernarbung den getrennten Theilen neue Befestigungspunkte gegeben, wie die Befestigung der Zunge an die zur Vereinigung der Unterlippe gebrauchten Heftnadeln oder an eine Vorrichtung in der Art eines künstlichen Unterkiefers, sind beschwerlich u. können nur kurze Zeit ertragen werden.

3. Entzündungen naheliegender Organe können bisweilen Gefahr bringen, so verlor Lisfranc einen Operirten durch Entzündung der Hirnhäute, Dupuytren durch Angina, Mott und Anderson durch Pneumonie. Die Behandlung dieser Zufälle richtet sich nach allgemeinen Regeln.

4. Fortwährender Speichelabfluss. Eine vermehrte Speichelabsonderung, die aber nur einige Tage andauert, tritt nach allen derartigen Operationen ein. Diejenigen Resectionen dagegen, wo mit dem Knochen zugleich die Unterlippe verloren geht, haben die unangenehme Folge, dass der Speichel bei aufrechter Stellung ununterbrochen über die neue, den Mund nicht schliessende Unterlippe abfliesst. Um das Eckelhafte dieses

Zustandes zu mindern, hat man künstliche Kinne von Blech, Leder u. s. w., in deren Aushöhlung sich ein Schwamm befindet, angegeben; ein mittels eines Kopftuches vorgebundener Schwamm thut dieselben Dienste. Ausserdem kann aber durch den fortdauernden Verlust die Speichels eine Störung in der Assimilation und endlich Marasmus bedingt werden. Vidal schreibt diese Folgen der gehinderten und unvollständigen Mastication, so wie der erschwerten Deglutition zu, welche durch die früher erwähnte allmählige Retraction des Larynx und Verengerung des Pharynx bedingt wird.

Anderweitige Uebelstände, wie Speichelfistel, Abscesse in der Umgegend, Necrose der Sägeflächen u. s. w. erfordern die gewöhnliche chirurgische Behandlung.

Die Nachbehandlung hat sich im Allgemeinen nur auf die Abhaltung schädlicher Einflüsse zu beschränken, da die Reaction gewöhnlich nicht heftig ist und nur selten die Anwendung directer Antiphlogose erfordert; kalte Umschläge über die Operationswunde werden aber in allen Fällen zweckmässig sein. Ausserdem hat der Kranke die grösste Ruhe zu beobachten; Sprechen, Kauen, Schlucken u. s. w. muss vermieden werden; die Ernährung geschieht daher durch flüssige Nahrungsmittel, die nach den Operationen, wobei die Ansatzpunkte der Zungenmuskeln verloren gehen, in der ersten Zeit durch Schlundröhren eingeflösst werden. Nur sehr allmählig darf der Kranke zu consistenteren Nahrungsmitteln übergehen.

IV. Resectionen der Schädelknochen.

Der gegebenen allgemeinen Definition der Resectionen entsprechend sind als Resectionen der Schädelknochen alle diejenigen Operationen zu betrachten, durch welche ein verletztes oder erkranktes Knochenstück aus seinem Zusammenhange mit dem übrigen Skelette des Kopfes getrennt wird.

Anatomische und pathologische Vorbemerkungen.

Die äusseren Bedeckungen des Schädels bestehen aus der festen straffen, grösstentheils mit Haaren bewachsenen Haut, der Galea aponeurotica und dem Perioste des Knochens. Die beiden ersteren sind durch festes kurzfaseriges Zellgewebe, die beiden letzteren dagegen durch ein lockeres lamellöses Zellgewebe miteinander verbunden. Diese Schichten sind nur in der Stirn- und Hinterhaupts-Gegend durch die Musculi frontales und occipitales, in den Schläfengruben durch die Musculi temporales verstärkt. Das Schädelgewölbe, welches aus mehreren durch Näthe mit einander verbundenen Knochen, dem Stirnbeine, den beiden Scheitel- und Schläfe-Beinen und dem Hinterhauptsbeine gebildet wird, hat eine nach dem Alter und den verschiedenen Stellen wechselnde Dicke. Es besteht im Allgemeinen aus drei Knochenlagen von verschiedener Consistenz; die äussere Lage ist compact, auf sie folgt eine Schichte spongiöser Substanz, die Diploë, welche an den meisten Stellen eine verschiedene Dicke zeigt und an einzelnen Stellen ganz fehlt; die innerste Lage, die Glastafel, ist am härtesten und sprödesten. Während die äussere Oberfläche des Schädels eine fast gleichmässige Wölbung bildet, zeigt die innere Fläche vielfache Unebenheiten, welche durch die den Hirnwindungen entsprechenden Vertiefungen, Impressiones digitatae, die Furchen für die Sinus der Venen, die Rinnen für die Arterien und die Eindrücke der Pachionischen Drüsen gebildet werden. Die ganze innere Fläche des Schädels ist von einer starken fibrösen Membran, der Dura Mater, die man für das innere Periost des Schädelknochens ansprechen kann, ausgekleidet; die Verbindung zwischen beiden ist eine ziem-

lich lose, durch kleine Gefässäste, die in die Knochensubstanz übergehen, bedingte; nur an den Näthen, wo die Dura Mater sich mit der fibrösen Zwischensubstanz derselben verbindet, ist die Verwachsung eine festere. Unter der Dura Mater befindet sich eine seröse Haut, die Arachnoidea; sie besteht aus zwei Blättern, deren äusseres mit der Dura Mater verwachsen ist, während das innere das Gehirn oberflächlich überzieht. Die eigentliche Hülle des Gehirns, welche zwischen die Windungen desselben eindringt, ist die Pia Mater, eine aus Zellstoff und zahlreichen Gefässen gebildete Haut. — Die Weichtheile des Schädels werden an jeder Seite durch die Arteria frontalis, supraorbitalis, temporalis superficialis und profunda, auricularis und occipitalis mit Blut versehen. Die für die Schädelknochen bestimmten arteriellen Gefässe treten grösstentheils von der Dura Mater her in das Knochengewebe; diese erhält ihr Blut auf jeder Seite durch die Arteria meningea media, einem Aste der Arteria maxillaris interna; die kleineren A. meningeae anteriores kommen von der A. ophthalmica und ethmoidalis und die posteriores sind Aeste der A. occipitalis und vertebralis. Die Venen der Dura Mater münden in die sogenannten Sinus venosi, welche von den auseinander weichenden Blättern der Dura Mater gebildet werden. Sie ergiessen ihr Blut vorzugsweise in die Vena jugularis und vertebralis u. s. w.

Die pathologischen Zustände, der Schädelknochen zerfallen in traumatische und organische Affectionen. Die durch mechanische Einwirkungen gesetzten Verletzungen sind am Schädel sehr häufig und bestehen entweder in oberflächlichen oder penetrirenden Wunden, den Folgen der Einwirkung von Stich-, Hieb- oder Schuss-Waffen, oder in Quetschungen und Brüchen der Knochen oder Trennungen der Näthe als Folgen stattgehabter stumpfer Gewalt. Geringere oder beträchtlichere Quetschung oder Zerstörung der bedeckenden Weichtheile, oft mit umfänglicher Entblössung des Knochens, Quetschung der spongiösen Substanz der Diploë, fortlaufende Fissuren und Contrafissuren, Absplitterung der äussern oder innern Knochentafel oder auch Ablösung eines die ganze Dicke des Knochens betragenden Stükes, Eindrückung eines oder mehrerer Bruchstücke, endlich Quetschung oder Erschütterung, sowie unmittelbare oder mittelbare Verletzungen des Hirns und seiner Häute

können diese Verletzungen compliciren. Ausserdem ist jede Schädelverletzung von einer geringeren oder beträchtlicheren Blutung, die wenn kein Abfluss nach aussen möglich ist, zwischen den Schädelknochen und dem äussern oder innern Periosteo, bisweilen auch zwischen den Hirnhäuten und in der Substanz des Hirns selbst Extravasate bildet, so wie von einer geringeren oder heftigeren entzündlichen Reaction in den von der Gewalt unmittelbar oder mittelbar getroffenen Gebilden begleitet. Fast immer sind durch diese Verletzungen und ihre Folgen Functions-Störungen des Hirns bedingt, die sich entweder als Symptome der Reizung oder des Druckes manifestiren. Die Zeit des Auftretens und die Aufeinanderfolge derselben können bisweilen wichtige diagnostische Aufschlüsse gewähren. — Den Uebergang zwischen den traumatischen Verletzungen und den organischen Affectionen dieser Knochen bilden diejenigen geheilten Zusammenhangstrennungen, bei denen in Folge difformer Callusbildung consecutive Zufälle wie fixe Schmerzen, Epilepsie oder Paralyse bedingt werden. — Unter den organischen Affectionen der Schädelknochen sind Necrose, Caries, sowie Exostosen und Osteophyten die häufigsten. Bei den am Schädel vorkommenden Aftergebilden, besonders den krebsigen oder fungösen Geschwülsten der Diploë ist die Unterscheidung von ähnlichen Geschwülsten der Dura Mater bisweilen schwierig und selbst unmöglich. — In praktischer Beziehung ist die Trennung der sämmtlichen pathologischen Zustände in oberflächliche, wo nur die äussere Fläche der Schädelknochen ergriffen ist, und in penetrirende, wo dieselben in ihrer ganzen Dicke erkrankt sind, von grosser Wichtigkeit.

1) Ausschneidung eines Knochenstücks aus der Oberfläche der Schädelknochen.

Hierher gehören die Fälle in denen eine oberflächliche dünnere oder dickere Schichte eines Schädelknochens, ohne Unterbrechung seiner Continuität und daher ohne Eröffnung der Schädelhöhle entfernt wird.

Geschichte. Die Verfahren bei der operativen Behandlung oberflächlicher Affectionen der Schädelknochen waren

bis in die neueste Zeit sehr verschieden. Die directe Entfernung solcher Affectionen wurde nur selten geübt und man bediente sich dazu entweder des Meisels, des Schabeisens, des Exfoliativtrepans und selbst des Kronentrepans, indem man denselben nur bis auf die gesunde Knochen-Schichte einwirken liess und die Knochenscheibe mittelst Meissel und Hammer aussprengte; oder man suchte den Abstossungsprocess durch mehrfache Anlegung des Perforativtrepans, der bis auf die gesunde Knochen-Schichte eingebohrt wurde, zu befördern; meist aber beschränkte man sich auf dynamische oder chemische Mittel, um die Exfoliation der kranken Knochenschichte herbeizuführen; in dieser Beziehung stand namentlich das Glüheisen in grossem Ansehen. Als man später in der Anwendung des Kronentrepans kühner wurde, bediente man sich desselben, indem man die nur oberflächlich kranke Stelle in ihrer ganzen Dicke und unter Eröffnung der Schädelhöhle entfernte. Für die genannte Operation beginnt erst mit der Erfindung des Osteotoms eine neue Aera.

Ich theile hier eine von B. Heine[1]) im Hopital du Midi in Paris ausgeführte Operation mit, die zwar nicht eigentlich hierher gehört, da der Schädelknochen an einer Stelle in seiner ganzen Dicke durchsetzt wurde, die aber die hier anzuwendende Verfahrungsweise sehr anschaulich macht. Eine 56jährige Frau litt in Folge früherer Syphilis an einem Geschwüre in der Mitte der Stirn mit oberflächlicher Zerstörung des Knochens.

Die Kranke lag auf dem Bette mit mässig erhöhtem Kopfe, den ein Gehülfe zu beiden Seiten fixirte. Die Schraubenspitze des Stützstabes am Osteotome wurde mit einem StückchenKork versehen, damit sie nicht in das poröse Knochengewebe eindringe. Die Spitze des Osteotoms wurde hierauf fast senkrecht an den Rand der des Periosts beraubten Knochentafel aufgesetzt und an der Grenze der weichen Theile, die mit Spateln zurückgehalten und nicht eingeschnitten wurden, eine ovale 1—1 1/2 Linien tiefe Incision gemacht; der längste Durchmesser des Ovals betrug 2 Zoll und entsprach der Mittellinie des Stirnbeines und dem Sinus longitudinalis; der quere Durchmesser betrug 1 1/2 Zoll. Die ganze obere Knochentafel innerhalb

1) Froriep's Notiz. Bd. XLIV. S. 27.

des genannten Ovals wurde mittels nebeneinander laufender Längenschnitte 1—11/2 Linien tief weggesägt, bis die degenerirte äussere Lamelle abgetragen war. In der Mitte dieser Fläche zeigte sich ein länglicher dunkler Fleck, der tiefer in das Knochengewebe drang; dieser wurde mittels dreier Schnitte bis zur Tiefe einer halben Linie umschrieben. Nach Hinwegnahme des dreieckigen Knochenstücks fand man unter demselben eine Aushöhlung, in welcher sich eine kleine Quantität übelriechenden graugelben dicklichen Eiters mit einer gelatinösen gefässreichen Masse befand. Man glaubte auf der Dura Mater angelangt zu sein, doch waren weder Pulsationen zu sehen, noch zu fühlen. Das krankhafte Product, nur lose mit den unterliegenden Theilen zusammenhängend, wurde mit der Pincette entfernt; da dasselbe sich aber noch weiter in die Diploë verbreitete, wurden die Knochenränder allmählich durch kleine Längenschnitte soweit abgetragen bis die Diploé sich gesund zeigte. Die dreieckige Wunde wurde dadurch in eine verschobenviereckige, deren Seiten über 9 Linien lang waren verwandelt; die nun zu Tage liegende innere Knochentafel zeigte gerade auf der Mittellinie des Stirnbeines eine erbsengrosse Oeffnung, durch die sich dicker Eiter in pulsirender Bewegung hervordrängte. Die eingeführte Sonde drang auf die Oberfläche der Dura Mater, welche an dem elastischen Widerstande und den Pulsationen leicht zu erkennen war. Mittels des Osteotoms wurde die genannte Oeffnung in Form eines spitzwinklichen Dreiecks umschrieben; nach Entfernung des Knochenstücks fand sich auf der Dura Mater eine Schicht coagulirter Lymphe, in der sich mehrere Eitergrübchen noch weiter unter den Knochen verbreiteten; durch wiederholte Schnitte wurde noch so viel von den Knochenrändern abgetragen, als der Ausdehnung dieser Lymphschichte entsprach, so dass die Knochenlücke eine längliche, ungleichseitig viereckige wurde. Nach Reinigung der Wunde waren drei sich abstufende Knochenwunden vorhanden: die erste grösste, ovale in der Ausdehnung der ursprünglichen Ulcerationstelle in der äusseren Schädelschichte, ein bis 11/2 Linien tief; die zweite kleinere, länglich viereckige in der Diploë, die dritte kleinste ungleichseitig viereckige bis zur Dura Mater dringend. Die Wunde wurde mit trockener Charpie verbunden; die allgemeine

Nachbehandlung beschränkte sich, da die eintretende Reaction sehr mässig war, auf strenge Diät, vom 4. Tag an wurde die Wunde mit in Chamilleninfusion getauchter Charpie verbunden. Sie bedeckte sich allmählich mit Granulationen, bis auf eine zollgrosse Stelle der obersten Wundfläche, die trocken und missfarbig blieb, und 14. Tage nach der ersten Operation mittels des Osteotoms nachträglich weggenommen wurde. Nach 2 Monaten (unterdessen hatte die Kranke die Tisane von Felz erhalten) befand sich die Wunde auf dem besten Wege der Heilung; die geschwürigen Hautränder waren vernarbt, die ganze Knochenwunde mit Granulationen bedeckt und in guter Eiterung; die Gehirnbewegungen nicht mehr wahrnehmbar. Weitere Nachrichten fehlen.

Die Indicationen zur Resection oberflächlicher Schichten der Schädelknochen werden gegeben:

durch oberflächliche, nicht penetrirende Wunden, namentlich wenn sie mit fremden Körpern complicirt sind, die auf gewöhnliche Weise nicht entfernt werden können;

durch Quetschungen der Diploë, mit Eindruck der äussern Knochentafel in das spongiöse Gewebe derselben;

durch oberflächliche Necrose, deren freiwillige Abstossung sich verzögert;

durch oberflächliche Caries;

durch Osteophyten und Exostosen der äusseren Tafel, welche Entstellung und anderweitige Beschwerden bedingen;

durch Aftergebilde der äussern Schädelfläche, mit primärer oder secundärer Zerstörung des Knochens.

Operation.

Die Trennung der Weichtheile geschieht nach den allgemeinen Regeln.

Unter den verschiedenen, zur Entfernung oberflächlicher Knochenschichten im allgemeinen Theile an-

gegebenen Instrumenten passt bei der Operation an den Schädelknochen nur die Rugine und das Osteotom. Die Anwendung des Schabeisens ist dort bereits ausführlich genug angegeben. Das Osteotom erscheint, weil es weit weniger erschütternd wirkt, zweckmässiger. Da aber bei der gewöhnlichen Construction des Instruments die Dicke der Sägeschneide zu gering ist, um damit breite Knochenflächen schnell zu entfernen, indem eine grosse Anzahl paralleler Schnitte nöthig wird, so hat B. Heine auch noch dickere Sägen sowohl gegliederte als scheibenförmige angegeben, die eine breitere Schnittbahn machen. Namentlich ist eine Modification, bestehend aus zwei an dem breiten Rande gezähnten Scheiben, die an beiden Seiten des untern Endes des Osteotoms angesetzt und durch die Kette bewegt werden, noch zu erwähnen; das Instrument stellt eine cylindrische, um ihren Längsdurchmesser drehbare und an der Peripherie gezähnte Raspel dar, die ihrer geringeren oder grösseren Länge entsprechende breite Flächen abträgt.

Man mag sich nun des gewöhnlichen oder des auf die angegebene Weise modificirten Osteotoms bedienen, so ist die Anwendungsart folgende: Man entfernt durch parallel nebeneinander angelegte Schnitte eine Schichte des Knochens, die der Ausdehnung der abzutragenden Parthie und der Dicke der äussern Knochenlage entspricht; die zurückbleibenden Erhöhungen werden nachträglich weggenommen, bis die ganze Wunde eine ebene ziemlich glatte Fläche darstellt. Zeigen sich in der blosgelegten Diploë noch missfarbige Flecken oder Texturveränderungen, so werden dieselben in gleicher Weise entfernt. Ist durch dieses Verfahren alles kranke Knochengewebe, unter Zurücklassung der innersten Tafel abgetragen, so ist die Operation beendet; findet sich aber, dass diese innerste Tafel entweder in Folge mechanischer Gewalt abgelöst ist oder an der organischen

Affection Antheil genommeu hat, so wird auch ihre Entfernung nöthig: sie geschieht im ersten Falle durch hinlängliche Erweiterung der Oeffnung in den obern Lagen des Knochens, um das gelöste Stück der innern Tafel mit der Zange ausziehen zu können; im zweiten Falle durch Umschneidung der kranken Stelle durch mehrere ihrer Ausdehnung entsprechende Schnitte.

Auf diese Weise können kleinere oder grössere Stellen, welche durch Stich- oder Hiebwerkzeuge verletzt sind, deren Diploë in Folge der Einwirkung stumpfer Gegenstände comprimirt ist, sowie von Necrose und Caries ergriffene oder mit Osteophyten und platten Exostosen besetzte Parthien abgetragen werden. Umfängliche Exostosen und Aftergebilde von vorwaltend knöcherner Textur, besonders wenn sie mit schmaler Basis aufsitzen oder gestielt sind, müssen vorher mit einer gewöhnlichen Säge oder dem Osteotome an ihrer Basis in horizontaler Richtung durchschnitten werden; nachträglich wird die Ursprungsstelle der Geschwulst in der angegebenen Weise, bis sich gesundes Knochengewebe zeigt, abgetragen.

Verband und Nachbehandlung.

Eine Heilung per primam intentionem ist bei dieser Operation nicht zu erwarten. Die Weichtheile des Schädels werden daher, wenn sie erhalten werden konnten, miteinander durch Heftpflaster vereinigt, wobei aber der tiefer gelegene Winkel der Wunde zum freien Abflusse des Eiters durch Einlegung einiger Charpiefäden offen erhalten werden muss; wenn die Weichtheile wegen Theilnahme an der Erkrankung des Knochens mit hinweggenommen werden mussten, bedeckt man die Knochenwunde mit einer dünnen Lage in Oel getauchter Charpie. Nach der Stärke der eintretenden entzündlichen Reaction richtet sich die allgemeine anti-

phlogistische Behandlung; örtlich werden kalte Umschläge gemacht, die nach dem Eintritte der Eiterung mit einem trockenem Charpieverbande oder nach Umständen mit lauen Wasser- oder aromatischen Fomentationen vertauscht werden können. Wenn die entzündliche Reaction länger andauert, müssen die kalten Ueberschläge trotz der bestehenden Eiterung fortgesetzt werden. Bisweilen erfolgende nachträgliche Necrose der Knochenwundfläche, kann, wenn sie oberflächlich ist, der freiwilligen Exfoliation überlassen oder später mit den Osteotome entfernt werden; betrifft sie die ganze zurückgelassene innerste Schichte des Knochens, so muss zeitig eine hinreichend grosse Oeffnung in derselben angelegt werden, um dem unter solchen Verhältnissen zwischen der Dura Mater und dem Knochen sich bildenden Eiter freien Abfluss zu verschaffen. Die Heilung erfolgt, indem sich von der Knochenwunde aus Granulationen erheben, die allmählig eine von den Rändern gegen das Centrum fortschreitende Vernarbung herbeiführen.

Diese Abtheilung der Resectionen der Schädelknochen verdient besondere Berücksichtigung. Da bei diesen Operationen die Schädelhöhle geschlossen bleibt, so treten die Ereignisse, welche durch die Eröffnung derselben und die Bloslegung der harten Hirnhaut so häufig bedingt sind, nicht ein; die Ausgänge dieser Operation sind desswegen im Allgemeinen bei weitem günstiger als die der Resectionen von Knochenparthien aus der ganzen Dicke der Schädelknochen. Es möchte daher anzurathen sein, in allen Fällen, wo sich die Ausdehnung der Knochenaffection in die Tiefe nicht mit Bestimmtheit ermitteln lässt, die Operation mit dem so eben beschriebenen Verfahren zu beginnen und erst wenn man im Verlaufe derselben die Gewissheit erhält, dass die Zerstörung des

Knochens keine blos oberflächliche sondern eine durchdringende sei, die Operation durch Ausschneidung der innersten Tafel zu vollenden. Als Beleg für diesen Vorschlag dient der mitgetheilte Fall B. Heine's, der aus diesem Grunde in die Geschichte dieser Abtheilung der Schädelknochen aufgenommen wurde.

2. Ausschneidung eines Knochenstücks, aus der ganzen Dicke der Schädelknochen.

Als hiehergehörige eigentliche Resectionen der Schädelknochen betrachten wir nur diejenigen Operationen, durch welche kleinere oder grössere, die ganze Dicke des Knochens betragende Stücke wegen Verletzung oder Erkrankung des Knochens selbst ausgesägt werden.

Die Geschichte dieser Resectionen fällt bis in die neuste Zeit mit derjenigen der Trepanationen zusammen. Die ersten Spuren einer selbstständigen Geschichte derselben liegen in den Versuchen einzelner Chirurgen, die ausschliessliche bei allen Affectionen des Schädels ohne Unterschied ihrer Form und Beschaffenheit stattfindende Anwendung des Trepans zu beschränken. In dem allgemeinen Theile wurde Hey als derjenige bezeichnet, welcher zuerst auf die Unzweckmässigkeit des Trepans bei Schädelverletzungen, aufmerksam machte. Er empfahl die gewöhnlich nach ihm genannte Säge und verrichtete von dem Jahre 1781 bis 1809 fünf Resectionen der Schädelknochen meist wegen Fractur mit Depression. Bei der Unzulänglichkeit des Instruments fand dasselbe jedoch keine allgemeinere Anerkennung, so richtig auch die von Hey aufgestellten Grundsätze waren. Ebensowenig konnten die verschiedenen zu demselben Zwecke angegebenen Scheibensägen allgemeinen Eingang in die Praxis finden. Selbst v. Gräfe's [1]) Empfehlung der von ihm erfundenen Scheibensäge blieb ohne Erfolg. Er machte im J. 1819 bei einem 22jährigen Mädchen, welches

---

1) Muhr D. de part. oss. excid. p. 20.

an Amaurose und epileptischen Anfällen litt, mit diesem Instrumente die Resection einer cariösen Stelle in der Mitte des rechten Scheitelbeines, welche für die veranlassende Ursache der angegebenen Zufälle gehalten wurde. Bei der Operation floss viel Wasser aus und eine Portion Hirn fiel vor; war beides auf eine Verletzung der Hirnhäute durch die Säge hindeutet. Der Wasserabfluss dauerte bis zum Tode, welcher am zehnten Tage erfolgte. Bei der Section fand man die Decken der Hirnventrikel sehr verdünnt, und diese von einer grossen Menge Wassers ausgedehnt.

Seit der Erfindung des Osteotoms wurde die Resection der Schädelknochen von verschiedenen Chirurgen etwa 40 Mal ausgeführt [1]). Die wenigsten dieser Fälle sind veröffentlicht.

Wegen traumatischer Verletzungen wurde das Osteotom zuerst von Demme [2]) angewendet. Er verrichtete im J. 1832 während des polnisch-russischen Krieges die Resection der Schädelknochen viermal wegen Schusswunden, zweimal wegen Hiebwunden. Später [3]) wiederholte er die Operation noch mehrmals in der chirurgischen Klinik zu Bern wegen Fracturen mit Depression.

Jäger resecirte 1834 bei einem 48jährigen Manne, der in Folge eines Pferdeschlags eine Wunde der Weichtheile und des Knochens mit Eindruck und Splitterung erhalten hatte, ein zwei Zoll langes und fast ebenso breites Knochenstück der linken Schläfegegend, ohne Erfolg. Der Kranke starb zwei Tage später. Bei der Section fand man eine der Stelle und Ausdehnung der Knochenverletzung entsprechende Zermalmung der Oberfläche des Gehirns, Blutextravasat in dem Ventrikel der entgegengesetzten Seite und eine Contrafissur vom rechten Stirnbein durch das Keilbein in das rechte Schläfebein.

B. Heine [4]) operirte 1835 bei einem 37jährigen Manne wegen Fractur des linken Scheitel- und Stirn-Beins mit Depression und Uebereinanderschiebung der Bruchstücke.

---

1) Ich verdanke diese Angabe einer brieflichen Mittheilung B. Heine's.

2) v. Gräfe und v. Walthers Journ. Bd. XVIII. S. 50

3) Noodt das Osteotom u. s. w. 2. Ausg. S. 61 u. 63.

4) Noodt a. a. O. S. 62.

Nach Wegsägung schmaler Knochenstreifen längs der bogenförmig verlaufenden zackigen Bruchränder konnten die tief eingedrückten und verschobenen Knochenparthien leicht emporgehoben werden.

v. Welz[1]) resecirte ein länglich schmales, fast dreieckiges Knochenstück aus dem Schädel eines Mannes, der in Folge eines Schlages von einem Pferde eine ausgedehnte Fractur des einen Scheitelbeins mit starker Depression des Knochens erhalten hatte.

Textor, der Vater und Sohn[2]) machten derartige Resectionen in den J. 1836, 1837, 1841 u. 1842; es wurden durch einfachen Einschnitt oder Auschneidung drei- und viereckiger Stücke die Eindrücke gehoben und vorhandene Splitter und Extravasate entfernt.

J. Heine[3]) verrichtete mit dem von ihm modificirten Osteotome in einer Reihe von Fällen die Resection des Schädels wegen Splitterbrüchen.

Voigt[4]) machte zweimal die Resection des Schädels wegen Fractur mit Eindruck, durch Abtragung länglicher schmaler Knochenstreifen.

Rothmund machte die Resection der Schädelknochen viermal bei Schädelbrüchen mit Impression.

Wegen organischer Knochenkrankheiten wurde die Resection weit seltener ausgeführt.

In dem bereits erwähnten Falle Jäger's[5]) wurde ein einen halben Zoll im Durchmesser haltendes rundes Loch im untern Theil des rechten Scheitelbeins durch vier ungleiche Längenschnitte mittels des Osteotoms, welches Hodes handhabte, entfernt.

Heyfelder[6]) machte 1842 bei einem 30jährigen Weibe eine ganz analoge Operation, ebenfalls wegen einer cariösen Perforation des linken Scheitelbeins.

---

1) Noodt a. a. O. S. 62.
2) Einer dieser Fälle findet sich in Leisnig's D. ü. Trepanation. Würzb. 1844. S. 90; die andern verdanke ich einer brieflichen Mittheilung Textor's, des Sohns.
3) Noodt a. a. O. S. 63.
4) Noodt a. a. O. S. 63.
5) S. 193.
6) v. Walther's u. v. Ammon's Journ. Bd. III. S. 644.

Indicationen.

Die Resectionen der Schädelknochen sind im Allgemeinen durch mechanische Verletzungen und organische Krankheiten, welche entweder an und für sich oder durch in ihrem Gefolge entstandene Functionsstörungen des eingeschlossenen Organs dem Leben Gefahr drohen, indicirt:

1. Traumatische Verletzungen.

Knochenwunden und Brüche mit Trennung der Weichtheile, welche mit Quetschung der Knochen, Lageveränderungen der Bruchstücke, fremden Körpern u. s. w. complicirt sind, erfordern sogleich und unbedingt die Operation. Da in solchen Fällen immer der Eintritt einer heftigen Entzündung und Eiterung zu erwarten steht, so ist es unerlässlich, die Wunde der Weichtheile sowohl als des Knochens durch zweckmässige Erweiterung, Reposition der dislocirten und Entfernung der ganz aus dem Zusammenhange getrennten Knochenstücke und der fremden Körper so wie durch die Resection der gequetschten und unregelmässigen Bruchränder in die möglichst günstigen Verhältnisse zu versetzen.

Vollkommene und unvollkommene Brüche ohne Trennung der Weichtheile erfordern die Resection, wenn entweder sogleich oder einige Zeit nach der Verletzung Symptome von Reitzung oder Druck auf das Gehirn sich einstellen, die durch mechanische mittels der Operation zu beseitigende Missverhältnisse, wie Depression oder Splitterung des Knochens bedingt sind.

Geheilte Brüche, welche in Folge ungünstiger Lagerung der Bruchstücke oder difformer Callusbildung secundäre Zufälle, wie fixe Kopfschmerzen, epileptische Anfälle, Lähmungen u. s. w. bedingen, erfordern die Operation oft noch in späteren Zeiträumen.

2. Unter den organischen Affectionen sind es

Caries und Aftergebilde der Knochen, welche die Operation unbedingt fordern;

Exostosen und Osteophyten, veranlassen operatives Eingreifen nur, wenn sie Functionsstörungen des Gehirns oder der Sinnesorgane hervorrufen;

Necrose der Schädelknochen, deren Abstossung gewöhnlich der Natur überlassen wird, indicirt die Resection, wenn durch den Eintritt von entzündlicher Reizung der Hirnhäute eine Eiterbildung zwischen Knochen und Dura Mater wahrscheinlich wird.

Die Contraindicationen der Resectionen der Schädelknochen sind gegeben:

durch den Sitz der Verletzung oder der Krankheit an Stellen des Schädels, welche dem Instrumente unzugänglich sind, z. B. gegen die Basis Cranii zu;

durch die Ausdehnung derselben, z. B. bei Osteophyten oder Geschwülsten, welche den grössern Theil der Schädeldecke einnehmen;

durch den Mangel von Functionsstörungen bei Necrose, Osteophyt und Exostose, sowie bei Knochenbruch ohne Trennung der Weichtheile. In dem letztern Falle ist selbst der diagnostische Einschnitt zu verwerfen, weil er die an und für sich einfache Verletzung in eine mit einer Hautwunde complicirte, bei welcher nothwendig Eiterung eintritt, verwandelt.

Operation.

1. Akt Trennung der Weichtheile.

Der Kopf des horizontal im Bette oder auf einem Tische gelagerten Kranken wird auf einer festen Unterlage durch einen Assistenten so fixirt, dass die kranke Stelle den höchsten Punkt und eine möglichst ebene Fläche bildet. Sind bereits Wunden vorhanden, so werden dieselben zweckmässig erweitert, ausserdem bildet man einen halbmondförmigen, drei oder viereckigen

Lappen, der nach einer Seite zurückpräparirt und zurückgeschlagen wird. Die Bildung mehrerer, namentlich von vier Lappen (durch einen Kreuzschnitt) ist weniger zweckmässig, weil dadurch die Zahl der Gehülfen unnöthiger Weise vermehrt und der Operationsraum beengt wird. Eben so unpassend ist die gänzliche Entfernung der Haut, welche nur dann, wenn die Schädelhaut an der Erkrankung Theil genommen hat, stattfinden darf; sie wird durch zwei elliptische oder mehrere unter verschiedenen Winkeln aufeinander treffende Schnitte umschrieben und exstirpirt. Die Trennung begreift nur die Haut und die unterliegende Aponeurose; muss in der Schläfegegend operirt werden, so wird der Musculus temporalis in der Form eines dreieckigen Lappens, dessen Basis nach oben gerichtet ist, getrennt und zurückgeschlagen; das Periost wird erst unmittelbar vor der Anwendung der Säge durchschnitten und so weit als es die Breite der Sägeklinge erfordert nach der Seite geschabt. Die Abtrennung in einem weiteren Umfange ist verwerflich, weil sie zu nachträglicher Necrose des Knochens Veranlassung gibt.

II. Akt Trennung des Knochens

Es wurde bereits im allgemeinen Theile ausgesprochen, dass unter den bei Resectionen platter Knochen anwendbaren Sägen das Osteotom den Vorzug verdiene; am unbedingtesten gilt diess bei den Resectionen des Schädelknochen, wo das Osteotom allein bei der vollkommensten Freiheit die nöthige Sicherheit bietet. Es können mittels dieses Instruments Stücke jeder Form und Grösse, wie sie das jeweilige Bedürfniss erfordert, ausgeschnitten, sowie vorhandene Wunden in jeder Richtung vergrössert werden; die Anwendung desselben kann an jeder überhaupt zugänglichen Stelle geschehen und bietet vollkommene Sicherheit, selbst an Stellen

des Schädels von ungleicher Dicke, wo beim Trepane Verletzungen der Hirnhäute nothwendig erfolgen müssen. Endlich ist die Wirkung des Osteotoms eine sanftere, weniger erschütternde, weniger schmerzhafte, da die Kraft nur in einer Richtung aber unausgesetzt wirkt, während beim Trepane eine rotirende und daher in entgegengesetzten Richtungen stattfindende Bewegung, die sich dem Schädel erschütternd mittheilt, gegeben ist. Der Unterschied der Form, Stellung und Grösse der Sägezähne beider Instrumente trägt dazu ebenfalls bei.

Die Operation erleidet Modificationen, je nachdem wegen traumatischer Verletzungen oder organischer Krankheiten operirt wird.

Solche Verletzungen durch Stich- oder Hiebwaffen, welche den grösseren Theil oder die ganze Dicke der Schädelknochen durchdrungen haben, begründen immer den Verdacht einer Absprengung eines kleineren oder grösseren Stücks der innern Tafel. Die Eröffnung der Schädelhöhle und die Entfernung der abgesprengten Knochenstücke geschieht zweckmässiger, als durch die Anwendung des Trepans, durch die allmählige Abtragung der verschiedenen Lagen des Knochens, wodurch man auf das abgesprungene Knochenstück gelangt, das leicht entfernt werden kann. Fände sich nach Abtragung der obern Schichten, dass die innere Lamelle des Knochens unverletzt ist, so unterlässt man die gänzliche Durchschneidung desselben.

Wenn bei Stichwunden der Schädelknochen Theile des verwundenden Instruments in der Knochenwunde abgebrochen und so fest gekeilt sind, dass sie mittels der gewöhnlichen Instrumente zur Ausziehung fremder Körper nicht entfernt werden können, so ist die Resection indicirt. Die Anwendung des Trepans, welcher, da er über dem fremden Körper nicht aufgesetzt werden kann, neben demselben angewendet werden müsste,

ist aus dem Grunde unpassend, weil dadurch ein unverhältnissmässiger Knochenverlust entsteht. Mittels des Osteotoms gelangt man auf folgende einfache Weise zum Ziele: zu beiden, oder wenn es die Form des fremden Körpers erfordert, auf drei oder vier Seiten macht man der Längenausdehnung desselben entsprechende Einschnitte, die bis in die Diplöe und, wenn die Einklemmung dadurch noch nicht gehoben ist, durch die ganze Dicke der Schädelknochen geführt werden. Nach Entfernung des fremden Körpers werden etwaige Splitter der inneren Tafel ausgezogen und die Knochenwunde durch nachträgliche Wegnahme der Vorsprünge in eine regelmässige Form gebracht. Ganz auf dieselbe Weise verfährt man, wenn Kugeln in den Schädelknochen eingekeilt sind. Noodt hat vorgeschlagen, die Kugel mittels des Osteotoms zu zertheilen, ein Verfahren, wodurch, abgesehen von dem Verderben des Instruments, nur wenig gewonnen wird, da die gequetschen Knochenränder nachträglich doch weggenommen werden müssen.

Bei penetrirenden Stich- und Hieb-Wunden wird bisweilen, wenn die durch das verletzende Instrument gemachte Wunde nicht gross genug ist, um dem Eiter freien Abfluss zu gestatten, eine Erweiterung der Knochenwunde nothwendig; sie geschieht, indem man dieselbe durch Parallel-Schnitte neben ihr vergrössert, wobei zugleich die gequetschten Wundränder entfernt werden. Dasselbe gilt unter gleichen Umständen bei Fissuren, Brüchen und Trennungen der Nähte in Folge von Verletzungen stumpfer Werkzeuge.

Bei Brüchen mit Dislocation eines oder mehrerer Bruchstücke bietet das Osteotom grosse Vorzüge vor dem Trepane. Beim Gebrauche des Trepans muss, um die Dislocation mittels eines Hebels auszugleichen, eine Oeffnung in dem gesunden Knochen angelegt werden. Das Verfahren mit dem Osteotom wechselt je nach

der Art der Dislocation. In den Fällen, wo bei einfachen Brüchen ein Bruchrand unter den andern getreten ist und durch die Ungleichheiten und Vorsprünge des letzteren festgehalten wird, genügt es einen schmalen Streifen von dem oberen Rande wegzunehmen. Die Depression wird nach Entfernung des Hindernisses durch die Einführung eines Hebels ausgeglichen. In denjenigen Fällen, wo beide oder mehrere Bruchränder nach innen gedrückt sind und sich durch gegenseitige Spannung in dieser Lage erhalten, wodurch eine Thal- oder Grubenförmige Vertiefung gebildet wird, reicht man meist schon aus, wenn man in der Mitte derselben einen Sägeschnitt anlegt; dadurch wird die Spannung gehoben und die einzelnen Bruchstücke können nach einander mittelst des Hebels aufgerichtet und in ihre natürliche Lage gebracht werden. Zeigt eines der Bruchstücke besondere Beweglichkeit, so thut man besser, dasselbe zu entfernen; das nemliche geschieht bei Brüchen mit gänzlicher Aufhebung des Zusammenhangs. Nach Entfernung der Bruchstücke werden die unregelmässigen Vorsprünge der Knochenstücke mittels des Linsenmessers oder des Osteotoms entfernt.

Bei organischen Affectionen, die sich durch bestimmte Zeichen als solche manifestiren, welche die ganze Dicke der Schädelknochen ergriffen haben, kann die langwierigere allmählige Abtragung der einzelnen Schichten sogleich durch die eigentliche Excision des des kranken Stücks ersetzt werden.

Bei Caries und Necrose wird die kranke Stelle entweder durch zwei elliptische oder mehrere gerade oder krumme, unter verschiedenen Winkeln aufeinander treffende Schnitte umschrieben. Der Trepan ist in solchen Fällen selbst, wenn man die kranke Stelle mit einer Krone umschliessen kann, unanwendbar, da man die Spitze desselben in dem kranken Gewebe nicht aufsetzen kann. Knochengeschwülste wie deforme Narben, Osteophyten und Ex-

ostosen, krebsige Geschwülste werden in gleicher Weise durch verschiedene Schnitte, die dem Umfange der Knochenkrankheit entsprechen, ausgeschnitten. Die Entfernung derartiger Geschwülste mittels des Trepans, wobei man genöthigt ist, eine grosse Anzahl von Kronenrings um die Geschwulst anzusetzen, deren knöcherne Zwischenräume mittels einer Säge oder Zange weggenommen werden, ist zu verwerfen, da durch dieses Zeit raubende Verfahren der Substanzverlust des Knochens unnöthig vergrössert wird. Mit dem Osteotome ist man im Stande die Geschwulst unmittelbar ausserhalb ihrer Grenze zu umschreiben und erhält eine regelmässige Wunde.

Wenn der eigentliche Operationszweck erfüllt ist, sind bisweilen nach bestehende Nebenverletzungen oder organische Affectionen der Hirnhäute, wie Extravasate, oder eitrige Exsudate, welche sich entweder auf oder unter der Dura Mater abgelagert haben, fremde Körper, Knochensplitter, welche in dieselbe eingedrungen sind, Geschwülste der Dura Mater u. s. w. zu beseitigen; die Entfernung derartigen Zustände erfordert die möglichste Schonung der betreffenden Häute; sollte ihre gänzliche Wegnahme bedeutendere Eingriffe erfordern, so überlässt man deren Ausstossung zweckmässiger der Natur.

III. Akt Vereinigung der Wunde und Verband.

Nach vollendeter Operation wird die Wunde gereinigt. Die Ausfüllung derselben mittels eines Sindon oder Charpie erscheint im Allgemeinen unzweckmässig, da dadurch jedenfalls eine heftigere Reaction von Seite der Dura Mater hervorgerufen werden muss. Man legt daher in die abhängigste Stelle der Knochenwunde einige Charpiefäden, vereinigt die Hautlappen und befestigt sie durch Heftpflaster. Dieses Verfahren reicht vollkommen aus; eine etwa zu Stande kommende Prima Intentio der Hautwunde wird nicht gehindert und der in

der Tiefe gebildete Eiter findet auf dem passenden Wege seinen Ausgang. Ausserdem ist in den ersten Tagen jeder weitere Verband überflüssig.

Die Lagerung des Kopfes sey erhöht mit leichter Neigung nach der kranken Seite, um den Abfluss des Wundsecrets nicht zu hindern.

Nachbehandlung.

Die strengste Antiphlogose, bestehend in grösster Ruhe, strenger Diät, dem Gebrauche kühlender Getränke und Arzneien, so wie bei eintretender bedeutenderer Reaction, Anwendung allgemeiner und örtlicher Blutentziehungen, ableitender Mittel auf den Darmkanal ist nach jeder derartigen Operation indicirt. Oertlich werden, wenn nicht besondere Umstände es verbieten, kalte Ueberschläge gemacht, die nach dem vollständigen Eintritte der Eiterung weggelassen und mit trocknem Verbande vertauscht werden. Der Zustand der Eiterung erfordert grosse Aufmerksamkeit, da auf dieselbe sowohl örtliche als allgemeine Verhältnisse Einfluss üben, welche oft ganz verschiedene Behandlungsweisen erfordern. Selbst in den günstigsten Fällen muss der Kranke noch längere Zeit nach der Operation strenge überwacht werden; Diätfehler, körperliche oder geistige Aufregung können noch spät unangenehme Zufälle hervorrufen. Bei andauernder Hirnreizung sind Ableitungen durch Haarseil oder Fontanelle nöthig.

Zufällige Ereignisse während oder nach der Operation erfordern bisweilen besondere Massregeln:

Bei Blutungen aus der verletzten Arteria meningea kann man zuerst den Versuch machen, das Gefäss etwas vorzuziehen und zu unterbinden, gelingt diess nicht, so sucht man die Blutung durch Aufklebung eines Wachskügelchens, durch Compression mittels eines umgebogenen Bleiplättchens, durch eine Pincette oder Kornzange oder die eigens angegebenen Compressorien

von Ferg und v. Gräfe zu stillen. Für verzweifelte Fälle wird die Cauterisation mit einer glühenden Knopfsonde empfohlen.

Eine Blutung aus dem verletzten Sinus venosus steht auf die Anwendung der Tamponade.

Zufällige oder nothwendig gewordene Verletzungen der harten Hirnhaut erfordern die Ausfüllung der Wunde mit Charpie und da eine heftigere entzündliche Reaction zu befürchten ist, die Verhütung derselben durch streng antiphlogistische Behandlung. Ausserdem bildet sich unter solchen Verhältnissen gerne ein Vorfall des Gehirns, ein sogenannter Hirnschwamm. Die Hirnmasse dringt durch die Oeffnung der Dura Mater und des Knochens und bildet eine schwammartige, oberflächlich eiternde Geschwulst, die endlich sphacelös wird. Häufig dringen darnach neue Massen hervor und der gewöhnliche Ausgang ist der Tod. Die Entstehung desselben muss in solchen Fällen, wo er, wie bei grossen Substanzverlusten des Knochens und Wunden der Dura Mater zu erwarten steht, durch die Anwendung eines leichten Compressions-Verbandes mittels Charpie oder Scheibchen von Schwamm zu verhüten gesucht werden; einmal entstanden, ist meist jede Behandlung, sowohl die Ligatur als die Ausschneidung mittels des Messers erfolglos.

Fungöse Granulationen der harten Hirnhaut oder des Knochens werden durch die Application des Alauns oder des Höllensteins zerstört.

Necrose der Sägeränder, welche bisweilen, namentlich wenn die Dura Mater durch Extravasat oder eitriges Exsudat vom Knochen gelöst war, in grosser Ausdehnung Statt hat, erfordert bisweilen nachträgliche Incisionen, und die Extraction des gelösten Knochens.

Eiterung in dem spongiösen Gewebe der Diploë, Entzündung der Venen derselben, oder der Sinus, Eiterablagerungen im parenchymatöse Organe der Brust

oder des Unterleibs bilden die unangenehmsten Folgen dieser Operation, gegen welche die Kunst nichts vermag.

Die Heilung erfolgt in der weitem grösseren Anzahl der Fälle durch Eiterung. Granulationen entwickeln sich zuerst in der Wundfläche der Haut, später auf der blosgelegten Fläche der Dura Mater und zuletzt auf der Sägeflache der Knochen; die Knochenränder flachen sich ab, entweder durch necrotische Abstossung kleinerer oder grösserer Parthien oder durch Absorption der scharfen Knochenkanten. Die Vernarbung beginnt in den Weichtheilen und schreitet von der Peripherie gegen das Centrum fort; die Knochenlücke wird durch eine fibrös-cellulöse Membran, die mit der Narbe der Weichtheile und der harten Hirnhaut fest verwachsen ist, geschlossen. Bisweilen erstrecken sich von den Knochenrändern strahlige Fortsätze in diese Membran, bisweilen lagern sich knöcherne Punkte oder Lamellen in derselben ab, doch nur höchst selten und dann immer erst sehr spät findet eine gänzliche Verschliessung der Lücke durch eine Knochenschichte statt, die aber nie die Stärke des umliegenden Knochens erreicht. Uebrigens bieten nach B. Heine's Erfahrungen Knochenwunden von winkliger Form günstigere Bedingungen zur Heilung als die kreisförmigen; schmale longitudinelle Substanzverluste scheinen noch am ehesten durch eine vollständige Callusbildung geschlossen zu werden.

Die Erfolge der Resectionen des Schädelknochen bieten keineswegs ein günstiges Verhältniss; es beruht dasselbe jedoch weniger in der Operation an und für sich als vielmehr in der Dignität und Vulnerabilität der blosgelegten Organe. In Allgemeinen sind die Ausgänge der Operationen wegen organischer Krankheiten günstiger, als die wegen traumatischer Verletzungen, vorzugsweise wohl desswegen, weil die Schädlichkeiten, welche die Verwundung bedingen, fast nie auf den Knochen allein beschränkt bleiben.

V. Resectionen der Wirbelknochen.

Es bestehen diese Operationen in der Entfernung kleinerer oder grösserer Parthien des zugänglichen Theils einer oder mehrerer Wirbel wegen mechanischer oder organischer Zerstörung derselben.

Anatomische und pathologische Vorbemerkungen.

Das Operationsfeld beschränkt sich auf den Dornfortsatz und denjenigen Theil des Wirbelbogens, welcher zwischen den Gelenksfortsätzen liegt; der übrige Theil des Bogens und der eigentliche Wirbelkörper liegen ausser dem Bereiche operativer Eingriffe.

Die Dornfortsätze sind an ihren Spitzen nur von der Haut und einer Lage Zellgewebe, die in der Mittellinie durch dazwischen gelagertes fibröses Gewebe fest mit einander verwachsen sind, bedeckt. Ihre Seitenflächen sowie die hintere Fläche der Bogen, welche mit der hintern Fläche der Querfortsätze die sogenannten Wirbelrinnen bilden, sind dagegen von einer starken Lage musculöser und sehniger Gebilde, welche zum Theil von denselben ihren Ursprung nehmen, ausgefüllt. Unter sich sind die Dornfortsätze durch die Ligamenta inter- und supra-spinalia, die Bogen durch die Ligamenta subflava verbunden. Die Form, Richtung und Stärke der Dornfortsätze, sowie der Bogen ist nach den verschiedenen Gegenden der Wirbelsäule etwas abweichend. Das Rückenmark, welches übrigens dieselbe Anordnung der Hüllen wie das Gehirn zeigt, erfüllt den von den Wirbelbogen und Wirbelkörpern gebildeten Rückgrathskanal nicht gänzlich und liegt den letzteren näher als den ersteren.

Unter den pathologischen Zuständen des Rückgrathes sind traumatische Verletzungen die häufigeren. Brüche des in Rede stehenden Theils desselben allein sind aber selten, und im Allgemeinen durch eine direct wirkende, nicht zu heftige Gewalt bedingt. Durch die Einwirkung bedeutenderer Gewalt überhaupt, namentlich wenn sie auf entfernte Stellen gewirkt hat, wird fast ohne Ausnahme eine Verletzung des Wirbelkörpers oder seiner Gelenkfortsätze hervorgerufen, die entweder in Luxation oder Bruch oder der Combination beider besteht.

Organische Affectionen des hintern Theils eines Wirbels sind sehr selten und beschränken sich auf Caries, sowie Geschwülste derselben.

In operativer Beziehung ist die Unterscheidung der pathologischen Zustände in solche, welche sich auf den Dornfortsatz beschränken und in solche, welche zugleich den Bogen ergriffen haben, wichtig.

I. Resection des Dornfortsatzes eines Wirbels.

Man versteht darunter die Entfernung eines kleinern oder grössern Stücks eines Dornfostsatzes, ohne Eröffnung der Rückgrathshöhle.

Die Geschichte dieser Operation beschränkt sich nur auch wenige Fälle:

Dupuytren[1]) entfernte bei der Exstirpation einer Geschwulst des Nackens den Dornfortsatz des siebenten Wirbels; ein Gleiches war Roux[2]) bei der Wegnahme einer Krebsgeschwulst des Rückens zu thun genöthigt. B. Heine[3]) machte die Resection eines Processus spinosus mit dem Osteotome wegen Caries.

Indicationen.

Unter den mechanischen Verletzungen möchten vielleicht Brüche, mit Wunden der Weichtheile und Splitterung complicirt, die Entfernung der Splitter und die Resection des Bruchstücks indiciren.

Unter den organischen Affektionen sind es Caries und Geschwülste, welche von den Dornfortsätzen entspringen, welche die partielle Resection derselben nöthig machen.

---

1) Velpeau Méd. opérat. T. II. p. 635.
2) Velpeau o. c.
3) Noodt das Osteotom. S. 60.

Operation.

Die Trennung der Weichtheile geschieht durch einen Längenschnitt in der Mittellinie; bei Geschwülsten durch zwei elliptische Schnitte, welche die kranke Stelle einschliessen. Die Weichtheile werden zu beiden Seiten vom Knochen abgetrennt und der Processus freigelegt.

Die Trennung des Dornfortsatzes wird mit einer Knochenzange oder einer Säge, am zweckmässigsten mit dem Osteotome ausgeführt.

Der Verband und die Nachbehandlung erfordern keine besonderen Vorschriften.

Diese Operation, bei welcher die Rückenmarkshöhle uneröffnet bleibt, bietet weder in ihrer Ausführung Schwierigkeit, noch Gefahr in ihren Folgen.

II. Resection eines Theils des Bogens eines Wirbels.

Unter dieser auch mit dem Namen Trepanation der Wirbelsäule bezeichneten Operation begreift man die Fälle, in denen ein Dornfortsatz mit dem hintern Theile des Wirbelbogens, unter Eröffnung des Wirbelkanals, entfernt wird.

Geschichte. Diese Operation wurde bis jetzt nur wegen traumatischer Verletzungen ausgeführt.

Nach Analogie der Trepanationen der Schädelknochen wegen Bruch und Eindruck wurde auch bei Brüchen der Wirbelbogen von verschiedenen Chirurgen, unter andern schon von Heister[1]) die Bloslegung der verletzten Stelle und die Entfernung der eingedrückten oder gesplitterten Knochenparthie vorgeschlagen.

Die Resection der Wirbelbogen wurde zuerst von Cline[2]) im J. 1814 wegen Bruch des 7. 8. 9. Rückenwirbels und dadurch bedingte Paraplegie ausgeführt. Er entfernte

---

1) Inst. chir. P. I. L. II. C. VI. §. X.

2) A. Coopers Vorles. Bd. II. S. 10.

zwei abgebrochene Dornfortsätze und einen Theil des dritten, wodurch der Druck auf das Rückenmark gehoben wurde; gleichzeitig suchte er nach Wegnahme der Querfortsätze einen dislocirten Wirbel zu reponiren, jedoch ohne Erfolg, da die Lageveränderung durch die Wirkung des Zwerchfell- und Psoas-Muskels immer wieder eintrat. Tyrrel[1]) machte die Operation zweimal (1822 u. 1827); nach seiner Angabe soll sie auch von Wickham und Attenborow geübt worden sein. Holscher[2]) Roger[3]), Barton und Laugier[4]) führten dieselbe in neuerer Zeit aus. In allen bisher angeführten Fällen waren frischer Fracturen die Veranlassnug und der Ausgang tödtlich; nur Smith[5]) machte sie wegen eines veralteten Bruchs, zwei Jahre nach der Verletzung mit günstigem, wenn gleich nicht vollkommenem Erfolge. Er entfernte die in eine Masse vereinigten Bruchfragmente des 2. 3. 4. Wirbelbogens.

Als Indicationen der Resectionen der Wirbelbögen können unter den traumatischen Verletzungen folgende geltend gemacht werden:

Wunden, namentlich Schusswunden, welche mit Splitterung des Wirbelbogens und fremden Körper complicirt sind, erfordern die Entfernung der fremden Körper und Knochensplitter, sowie die nachträgliche Resection der unregelmässigen Bruchflächen;

Brüche der Wirbelbogen, sowohl frische als bereits geheilte, erfordern die Resection nur dann, wenn sie durch Lageveränderung der Bruchstücke Functionsstörungen des Rückenmarks bedingen[6]).

---

1) A. Coopers Vorles. Bd. II. S. 10.

2) Hannov. Annal. Bd. IV. 2.

3) Hammink Remarks on amput etc. p. 192.

4) Nelaton Pathol. chir. T. I. S. 700.

5) v. Froriep's Not. Bd. XXVI. S. 89.

6) Die Erkenntniss eines solchen Verhältnisses ist bei der Dicke der die hintre Fläche der Wirbelsäule bedek-

Organische Knochenkrankheiten wie Necrose, Caries, Geschwülste sind selten und können nur dann als Indicationen dieser Operation betrachtet werden, wenn sie auf den Wirbelbogen beschränkt sind.

Die Operation wird contraindicirt:

durch den Mangel von Functionsstörungen des Rükkenmarks nach Brüchen der Wirbelbogen, mit oder ohne Eindruck; in solchen Fällen hat die Kunst nichts zu thun, als durch Beobachtung ruhiger Lage und die Bekämpfung der entzündlichen Reaction eine Consolidation des Bruches herbeizuführen;

bei Functionsstörungen des Rückenmarks ohne Zeichen eines Bruches des Wirbelbogens; in solchen Fällen geschieht die Compression des Rückenmarks entweder durch Blutextravasat oder Bruchstücke des Wirbelkörpers u. s. w. die durch die Operation nicht zu entfernen sind;

bei bereits eingetretener entzündlicher Reaction; erst nach Bekämpfung derselben kann, wenn die Functionsstörungen noch bestehen, die Operation vorgenommen werden;

bei organischen Krankheiten, welche auf die Gelenk- oder Querfortsatze und den Wirbelkörper übergegangen sind.

---

kenden Weichtheile oft sehr schwierig. Zeichen welche die Diagnose erleichtern können, sind fühlbare Crepitation bei Bewegungen des Dornsatzes sowie deutliche Eindrückung oder Verschiebung desselben (ohne gleichzeitige Knickung oder Krümmung des ganzen Rumpfes, welche auf Bruch der Wirbelkörper zu schliessen berechtigt). Dass der Ort der Einwirkung und die Heftigkeit der Gewalt bisweilen beobachtungswerthe Andeutungen gewähren, wurde bereits bemerkt. Im Nothfalle kann die Diagnose durch einen Einschnitt bis auf die fracturirten Knochen festgestellt werden.

Operation.

1. Akt. Trennung der Weichtheile.

Der Kranke wird auf einer horizontalen Fläche in die Bauchlage oder wenn diese nicht ertragen werden sollte, in die Seitenlage gebracht. Man macht in der Mittellinie des Rückens über der verletzten Stelle der Wirbelsäule einen etwa drei bis vier Zoll langen Einschnitt, der wenn mehrere Wirbel an der Verletzung Theil genommen haben, in entsprechender Ausdehnung verlängert wird; die Muskeln werden beiderseits von den Knochen abgetrennt und die Dornfortsätze und beide Wirbelrinnen freigelegt. Sollte dieses Verfahren den nöthigen Raum nicht gewähren, so können (wie in Smith's Fall) durch Hinzufügung zweier kürzerer, etwa zwei Zoll langer Querschnitte an die beiden Enden des des Längenschnitts ein paar länglich viereckige Lappen gebildet werden; die Bildung von vier Lappen durch einen Kreuzschnitt (nach Holscher) ist nicht zu empfehlen.

Ehe man zur Trennung des Knochens übergeht, muss die Blutung der Weichtheile sorgfältigst gestillt sein.

II. Akt. Trennung des Knochens.

Die sämmtlichen bisher in Anwendung gekommenen Verfahren sind wegen der Unzulänglichkeit der in Gebrauch gezogenen Instrumente zeitraubend, complicirt und unsicher. Um den Wirbelbogen durchsägen zu können, war man genöthigt zuerst den Dornfortsatz mittels der Kettensäge (Tyrell), der Hey'schen Säge (Holscher) oder der Knochenzange zu entfernen, die Bogen selbst werden dann mit dem Trepane, Hey's Säge oder einer Scheibensäge getrennt.

Nach vollständiger Entblösung des Knochens erfordert die stattgehabte Verletzung die sorgfältigste Unter-

suchung. Ist der Wirbelbogen auf beiden oder wenigstens auf einer Seite neben dem Dornfortsatze gebrochen und das mittlere Stück deprimirt, so kann die Frage entstehen, ob dasselbe nur reponirt oder gänzlich entfernt werden soll. Die Reposition könnte einfach dadurch bewirkt werden, dass man den Dornfortsatz mit einer Zange fasst und das imprimirte Stück nach aussen zieht. Die Anwendung des Hebels zur Ausgleichung des Eindrucks erscheint unzweckmässig, weil sein Gebrauch nicht ohne Eröffnung des Wirbelkanals stattfinden und leicht einen Druck auf das Rückenmark verursachen kann. Mit Ausnahme solcher Fälle, in denen keine Nebenverletzungen durch Splitter und dergleichen zu befürchten sind, möchte die Entfernung des gebrochenen Stücks vorzuziehen sein. Sie geschieht, wenn der gebrochene Bogen ganz gelöst ist, durch einfache Extraction mittels der Zange und nachträglicher Resection der zurückbleibenden unregelmässigen Bruchflächen mittels des Osteotoms oder auch der Knochenzange; ist der Bogen nur auf einer Seite gebrochen, so wird die entgegengesetzte Fläche mittels des Osteotoms, drei bis vier Linien vom Dornfortsatze entfernt und etwas schief von aussen nach innen durchschnitten, wobei der Stützstab desselben auf dem nächsten gesunden Wirbel aufgesetzt werden muss. Während der Wirkung der Säge wird das Wanken des Bogens dadurch verhindert, dass ein Assistent den Dornfortsatz mit einer Zange fest fasst. Holscher bediente sich zu diesem Zwecke eines auf der gebrochenen Seite unter den Bogen eingeführten Hebels, welches Verfahren aber zu Verletzung des Rückenmarks Veranlassung geben könnte. Eine Verwundung der Hüllen des Rückenmarks durch die Säge ist bei einiger Vorsicht nicht wohl möglich, da dasselbe mehrere Linien von der innern Fläche des Bogens entfernt ist. Nach vollendeter Durchsägung

desselben werden die Bänder zwischen den Dornfortsätzen und den Bogen behutsam durchschnitten und das Knochenstück mittels einer Zange entfernt. Etwaige in die Rückenmarkshäute eingedrungene Splitter, Blutextravasat auf der Dura Mater werden mit möglichster Schonung entfernt. Sind zwei oder mehrere Bogen gebrochen, so muss die Resection auf sie ebenfalls ausgedehnt werden. Erstrecken sich die Brüche in die Querfortsätze der Wirbel, so dürfte man nur gänzlich gelöste kleine Bruchstücke zu entfernen wagen; an eine Reposition bei Verrückung gebrochener Wirbelkörper ist aber nicht zu denken.

Vereinigung der Wunde und Verband.

Die Versuche einer unmittelbaren Vereinigung der Wunde sind zu verwerfen, da die Zurückhaltung der (wenigstens nach Versuchen an Thieren) in den ersten Tagen nach der Operation ungewöhnlich starken wässerigen Absonderung sowie des Wundsecrets und des Eiters in dem Rückenmarkskanale nur ungünstige Folgen haben kann. Es scheint daher räthlich, nur einen Theil der Wunde durch die Naht oder besser durch Heftpflaster zu vereinigen und den abhängigeren Theil derselben, der entsprechend den natürlichen Biegungen der Wirbelsäule bald der untere bald der obere sein kann, durch Einlegung von Charpie für den Abfluss der genannten Secrete offen zu halten. Einige Compressen und eine Leibbinde bilden den Verband.

Die Nachbehandlung besteht im strenger Antiphlogose zur Verhütung und Bekämpfung der Entzündung des Rückenmarks und seiner Häute. Man bedient sich dazu vorzugsweise der Aderlässe, da örtliche Blutentziehungen theils wegen der Dicke der diese Organe bedeckenden Weichtheile nur wenig leisten, theils wegen der horizontalen Lage, in die der Kranke wäh-

rend der Dauer der Heilung des leichteren Abflusses des Wundsecrets halber gebracht werden muss, schwer anzuwenden sein würden. Ebendesswegen sind kalte Umschläge unzulässig. Ausserdem erfordern die symptomatischen Zufälle, die Lähmung der Blase, des Mastdarms, der Extremitäten und der in ihrem Gefolge so gerne eintretende Brand vom Aufliegen besondere Berücksichtigung.

Die bisherigen Erfolge der Resectionen der Wirbelbogen sind wenig ermunternd zu weiteren Versuchen. Unter den aufgezählten Operationen hatte nur der Fall von Smith, wo die Resection wegen eines veralteten Bruches unternommen wurde, einen günstigen Ausgang, während in allen andern Fällen, in denen die Operation wegen frischer Fracturen gemacht wurde, der Tod früher oder später eintrat[1]). Auf dieses Verhältniss gestützt haben daher die meisten Chirurgen die Operation unbedingt verworfen; A. Cooper, Jäger, Textor, Velpeau, Blasius u. A. vertheidigen dieselbe jedoch unter gewissen Beschränkungen.

Die Operation ist an und für sich, namentlich unter Anwendung des Osteotoms weder schwierig noch mit Gefahr einer Verletzung des Rückenmarks verbunden; die derselben folgende entzündliche Reaction war in den näher bekannt gewordenen Fällen gering; in mehreren Fällen wurde sogar der tödtliche Ausgang durch eintretende Besserung (namentlich in mehr oder minder beträchtlichem Grade wiederkehrende Empfindung

---

1) Auch Versuche an Thieren boten keine günstigeren Resultate: unter 12 Operationen an Hunden erfolgte nur in zwei Fällen vollkommene Heilung; bei 24 Kazzen hatte die Operation tödtlichen Ausgang, ebenso bei einem Kalbe. (Textor's Gründzüge der chirurg. Operat. S. 326 nach mündlicher Mittheilung B. Heine's).

in den gelähmten Theilen) einige Zeit hinausgeschoben; derselbe war meistens durch anderweitige Verletzungen wichtiger Organe z. B. des Rückenmarks selbst, bedingt. Die Operation scheint somit unter den bei den Indicationen namhaft gemachten Verhältnissen um so mehr gerechtfertigt, als sie allein einen Ausweg zu der möglichen Rettung des Verletzten bietet.

VI. Resectionen der Beckenknochen.

Mehrere Theile des Beckens, wie die hintre Fläche des Kreuz- und Schwanzbeins, der Knorren des Sitzbeins, der mittlere und absteigende Theil des Schambeins, die Leiste sowie selbst ein Theil der Fläche des Darmbeins, liegen so oberflächlich, dass Resectionen derselben wegen traumatischer Verletzungen oder organischer Affectionen ohne Schwierigkeiten ausgeführt werden können. Mehrere der genannten Parthien sind nur von der Haut, einer mehr oder weniger dicken Lage Zellgewebs, einer Aponeurose, andere dagegen noch von einer Muskellage verschiedener Dicke gedeckt. Wichtigere Gefässe und Nerven können bei hinreichender Sorgfalt leicht vermieden werden.

Die Indicationen dieser Operationen sind durch complicirte Brüche, eingekeilte fremde Körper, sowie durch Necrosen, Caries, Exostosen und Aftergebilde der Knochen gegeben.

Die Operation bietet nach dem Orte verschiedene Modificationen:

A. Resection des Kreuzbeins.

Extractionen fracturirter oder necrotischer Theile des Kreuzbeins sind hin und wieder bekannt gemacht worden Eine Resection des Kreuzbeins wegen Necrose führte Rothmund[1]) aus, indem er ein drei Zoll langes und anderthalb Zoll breites Stück der hintern Wand, das nach oben vom Dornfortsatze des zweiten falschen Wirbels, nach unten von der dreieckigen Oeffnung und nach den Seiten von den beiden Reihen der Nervenlöcher begrenzt war, mittels des Osteotoms entfernte. Es erfolgte vollkommene Heilung.

Das Operationsverfahren ist einfach:

Der Kranke wird auf dem Bauche gelagert. Die Weichtheile, die in dieser Gegend nur aus der Haut und einer dünnen mit den Aponeurosen und dem Periosteste fest verwebten Lage Zellgewebe bestehen, wer-

1) Nach brieflicher Mittheilung.

den durch einen in der Mittellinie geführten Längenschnitt getrennt; erfordert die Ausdehnung der Knochenkrankheit grösseren Raum, so können durch einen an dem oberen Ende oder durch die Mitte desselben geführten Querschnitt zwei oder vier Lappen gebildet werden, die vom Knochen abgetrennt und zurückgehalten werden. Die Resection der erkrankten Knochenparthie geschieht am sichersten mittels des Osteotoms; necrotische oder cariöse Parthien werden durch allmählige schichtenweise Abtragung des kranken Knochen entfernt; bei Fracturen werden die losen Bruchstücke mittels der Zange ausgezogen und die unregelmässigen Bruchflächen nachträglich geebnet. Besondere Berücksichtigung erfordern die aus den Sacrallöchern hervortretenden Nerven. Der Verband und die Nachbehandlung erfordern keine besondern Massregeln. Während der Heilung muss der Kranke abwechselnd eine seitliche oder die Bauchlage beobachten.

B. Resection des Schwanzbeins.

Auch die Extraction des necrotischen Schwanzbeins wurde bereits wiederholt gemacht. Van Onsenoort[1]) unternahm die Exstirpation dieses Knochens wegen Caries; er führte einen Längenschnitt durch die Haut, in der Mittellinie von der Basis bis zur Spitze und am untern Ende desselben einen Querschnitt. Nach Ablösung der Lappen von der hintern Fläche wurde zuerst die Spitze freigemacht, dann die innere Fläche von den Weichtheilen getrennt und zuletzt der Knochen aus seinem Gelenke mit dem Kreuzbeine exarticulirt und entfernt. Die Heilung erfolgte rasch und ohne Zufälle.

C. Resection des Sitzbeines.

Die Resection des Sitzknorrens, von deren Ausführung am Lebenden mir übrigens keine Beispiele bekannt gewor-

1) Velpeau Méd. opérat. T. II. p. 641.

den sind, könnte auf folgende Weise gemacht werden: Der Kranke wird an dem Rande des Operationstisches entweder in die Lage wie beim Steinschnitte oder in die Bauchlage mit herabhängenden und auseinandergehaltenen Schenkeln gebracht. Die Weichtheile werden durch einen nach der Richtung des Tuber Ischii geführten Längenschnitts, mit dem bei mangelndem Raume noch ein Querschnitt verbunden werden kann, getrennt; die kranke Knochenstelle kann ihrer Ausdehnung und Tiefe entsprechend mit dem Osteotome auf verschiedene bereits angegebene Weise ausgeschnitten werden.

D. Resection des Schambeines.

Bei der Resection des horizontalen Astes des Schambeins wird, während der Kranke in die gewöhnliche horizontale Rückenlage gebracht ist, ein nach dem obern Rande des Knochens verlaufender Schnitt durch die Haut und das unterliegende Zellgewebe geführt, die an denselben befestigten Muskeln abgetrennt und das gebrochene oder desorganisirte Knochenstück mit dem Osteotome entfernt.

Bei der Resection des absteigenden Astes des Schambeins wird der Kranke wie beim Steinschnitte gelagert und die Incision der Weichtheile in der Richtung des innern Randes des Knochens von innen und oben nach unten und aussen gemacht; die Excision des Knochens geschieht in analoger Weise. A. Cooper[1]) nahm in einem Falle von Exostose des Schambeins einen Zoll desselben mittels Machells und Heys Säge mit Erfolg weg.

E. Resection des Hüftbeins.

Der Hüftbeinkamm ist bei seiner oberflächlichen Lage häufig äusserer Gewalt sowie in Folge deren organischen Veränderungen wie Necrose, Caries u. s. w. ausgesetzt. In solchen Fällen ist die Operation einfach; durch einen Schnitt nach dem Verlaufe des vorspringenden Knochenrands wird derselbe entblöst, die von ihm entspringenden Muskeln abgetrennt und die kranke Stelle mittels des Osteotoms durch bogenförmige oder winkliche Einschnitte entfernt. Le-

1) Cooper und Travers chir. Beob. Vers. Bd. II. S. 542.

aulté[1]) nahm einen ziemlich beträchtlichen Theil der Crista Ilei wegen Caries mittels einer Zange weg.

Bei Verletzungen oder organischen Krankheiten der äussern Fläche des Hüftbeins geschieht die Trennung der Weichtheile am bessten durch einen nach dem Verlaufe der Fasern des Gesässmuskels geführten Längenschnitt, mit dessen oberem Ende ein Querschnitt, nach dem Rande der Kammes geführt, verbunden wird. Durch schichtenweise Durchschneidung der dicken Muskellage sowie seitlicher Ablösung der gebildeten Lappen wird die kranke Stelle freigelegt, wobei die etwa durchschnittenen Arterien sogleich unterbunden werden müssen. Die losen Bruchstücke werden entfernt, etwa eingedrückte Knochenparthien mittels des Hebels reponirt und die unregelmässigen Bruchflächen resecirt; eine Operation, welche von Manne[2]) (mittels des Trepans) ausgeführt wurde. Kugeln, welche in der Dicke der Knochensubstanz eingekeilt sind, werden durch die Resection des umgebenden einklemmenden Randes entfernt, wozu man sich des Trepans, wie Theden, besser aber des Osteotoms bedient. Sedillot[3]) hatte Veranlassung, diese Operation wiederholt zu machen. Bei Necrose und Caries wird man am besten thun, die kranke Knochenparthie durch allmählige schichtenweise Abtragung zu entfernen; nur wenn der Knochen gänzlich von Caries durchbohrt ist oder wenn sich ein Aftergebilde in demselben entwickelt hat, umschneidet man die Grenzen der Affection durch mehrere gerade oder bogenförmige Schnitte, wobei man das Periost der innern Fläche des Knochens zu erhalten sucht, um Eitersenkungen in der Beckenhöhle zu verhüten. Der Verband und die Nachbehandlung geschehen nach allgemeinen Regeln.

---

1) Le Dran Obs. de chir. T. II. p. 265.
2) Trait. élém. des mal. des os. p. 189.
3) Méd. opérat. p. 387.

VII. Besectionen der Rippen.

Man versteht darunter die Entfernung eines kleineren oder gröseren Stücks, ja selbst einer ganzen Rippe wegen mechanischer oder organischer Zerstörung derselben.

Anatomische und pathologische Vorbemerkungen.

Die Rippen bilden ausser dem Brustbeine und dem entsprechenden Theile der Wirbelsäule das knöcherne Gerüste des Brustkastens. Sämmtliche **12** Rippen sind durch Gelenke hinten mit den entsprechenden Brustwirbeln verbunden; vorne mit dem Brustbeine vereinigen sich nur die **7** oberen, sogenannten wahren Rippen durch Knorpelstücke, während von den **5** unteren oder falschen Rippen **3** mit ihren Knorpeln sich an die unterste wahre Rippe befestigen, die beiden letzten aber frei zwischen den Muskeln liegen. Die innere Fläche dieses knöchernen Gehäuses ist durch die Brustfellsäcke ausgekleidet. Die Zwischenräume der Rippen werden von den innern und äussern Intercostal-Muskeln ausgefüllt. Auf der äussern Seite des Thorax liegen ausserdem eine grosse Anzahl theils musculöser, theils selbst knöcherner Gebilde, welche den Zugang zu denselben an einzelnen Stellen erschweren, an anderen selbst unmöglich machen. Letzteres gilt von den unter dem Schlüsselbeine, dem Schultergelenke und Schulterblatte gelegenen Rippen; beim Weibe ist selbst die unter der Brustdrüse gelegene Parthie unzugänglich. Die äusserste Lage der Weichtheile bilden das subcutane Zellgewebe und die äussere Haut. Wichtigere Gefässe sind die A. intercostales und die A. mammariae internae; die ersteren sowie die entsprechenden Nerven liegen im untern Sulcus jeder Rippe; letztere verläuft in dem Cavum mediastini antici, beiderseits parallel mit den Rändern des Sternums. Unter den hier in Betracht kommenden pathologischen Zuständen sind Fracturen der Rippen, mit Splitterung oder Dislocation der Bruchenden sowie Necrosen, Caries, Exostosen und Aftergebilde zu erwähnen.

Indicationen.

Die Resection der Rippen wurde bei Fracturen welche mit Wunden der Weichtheile, Splitterung und Impression des Bruchstücke complicirt sind und durch Verletzungen der Pleura und selbst der Lungen Functionsstörungen der Respirationsorgane hervorrufen, vorgeschlagen.

Bei Fracturen der Rippen oder Trennungen derselben von ihren Knorpelstücken, ohne Hautwunden ist die Operation nur dann angezeigt, wenn dadurch Abscesse und Entblösung (Necrose) der Fragmente bedingt werden. Dixon machte die Operation, wegen einer unvereinigt gebliebenen und heftige Schmerzen erzeugenden Trennung der zehnten Rippe von ihrem Knorpel.

Wegen Caries, sowohl primärer als secundärer, mit Abscessen und Fisteln wurde die Operation am häufigsten geübt; seltner

wegen Exostosen und Aftergebilden der Knochen.

Contraindicationen.

Gleichzeitige Erkrankung mehrerer Rippen, sowie Mitleidenschaft der Pleura geben den vorliegenden Beobachtungen zu Folge wenigstens keine unbedingte Contraindication der Operation; diese ist nur durch vorhandene Dyscrasien, namentlich tuberculöse oder krebsige gegeben. Der Sitz der Knochenkrankheit an einer unzugänglichen Stelle oder die gleichzeitige Erkrankung nicht entfernbarer Knochen z. B. der Wirbel verbieten ebenfalls die Operation.

Die Resectionen der Rippen zerfallen in dreiArten, jenachdem ein Stück aus der Continuität derselben, oder

das Gelenkende oder selbst eine ganze Rippe entfernt wird[1]).

I. Resection eines Stücks einer Rippe.

Man versteht darunter die Excision eines kleineren oder grösseren Stücks aus der ganzen Dicke einer oder mehrerer Rippen.

Geschichte. Die partielle Resection der Rippen scheint den alten Chirurgen nicht fremd gewesen zu sein; wenigstens spricht Celsus[2]) von ihr als einer bekannten Operation und empfiehlt sie bei Caries, Avicenna[3]) bei Fracturen mit Verletzung der Brustorgane. Allgemein bezeichnet man Galen, dass er sie ausgeführt habe. Aus der Chirurgie der ersten Hälfte des Mittelalters verschwindet die Operation gänzlich und noch Fabricius ab Aquapendente[4]) erklärt sie unausführbar. Erst von Aymar[5]), Severinus[6]), sowie später von Gooch[7]), Oleweldt[8]) u. A.[9]) wurde sie wieder geübt. In unserem Jahrhunderte wurde

---

1) Ausserdem könnte man noch eine Resection ohne Unterbrechung der Continuität der Rippe, also die Excision eines Theils der äusseren Fläche, des oberen oder des untern Randes unterscheiden; eine Operation die meines Wissens noch nicht gemacht wurde, weniger vielleicht aus Mangel passender Fälle als vielmehr der Schwierigketien wegen, welche die bisherigen Instrumente ihrer Ausführung entgegensetzten. Mittels des Osteotoms ist die Operation einfach und verdient in geeigneten Fällen versucht zu werden.

2) De med. L. VII. C. IV.

3) Öp. C. d. fract. cost.

4) Op. C. d. thorac. fistul.

5) Riverii Op. med. Obs. comm. p. 570.

6) Pyrotechn. chir. L. II. P. I. C. 67.

7) Rust's Handb. d. Chir. Bd. XVI. S. 734.

8) Acrel's chir. Vorf. Bd. Bd. I. S. 305.

9) Velpeau (Méd. opérat. T. II. p. 636) nennt noch Lecat, Ferrand, Sediller, Le Vacher, Suif, Pe-

sie von Percy[1]), Richerand[2]), Cittadini[3]), Roux[4]), Velpeau[5]), Antony[6]), Clot[7]), Fricke[8]), Warren[9]), Dixon[10]), Karawajew[11]), Spessa[12]), Jaquet[13]), Textor[14]) u. A.[15]) ausgeführt.

Jäger machte die Operation 3 mal.

Der erste Fall i. J. 1828 findet sich in der Abhandlung der Resectionen bereits beschrieben[16]).

Der zweite Fall betrifft einen 24jährigen Weber, bei welchem sich, nachdem er längere Zeit an einer feuchten Wand gearbeitet hatte, unter heftigen rheumatischen Schmerzen der ganzen rechten Seite des Thorax ein Abscess unter der rechten Brustwarze bildete, der 6 Zoll im Querdurchmesser und 3 Zoll im Längendurchmesser hatte. Derselbe wurde durch einen Kreuzschnitt gespalten, es entleerte sich viel Eiter, der zum Theil aus einer hinter den Rippen gelegenen Höhle hervorkam. Man fand die innere Fläche der 6. Rippe in einer Ausdehnung von fast 2 Zoll entblöst und rauh. Diese Stelle wurde an der innern Seite mit Hey's, an der äussern Seite mit der Kettensäge getrennt und entfernt. Nach Ausschneidung des grösseren Theils der speckigen Abscessmembran, wurde ein Schwamm in die Wundhöhle gelegt.

---

tit, Duverney, David, La Peyronie, Herissaut, Dessault.

1) Dict. d. sc. méd. T. XLVII. S. 552.
2) v. Froriep's Not. Bd. I. S. 220.
3) Ibid. Bd. XIV. S. 287.
4) Gaz. méd. 1842. S. 411.
5) Méd. opérat. T. II. p. 637.
6) v. Froriep's Not. Bd. VII. S. 41.
7) Hamb. Zeitschr. Bd. I. S. 251.
8) Ebend. Bd. III. S. 459.
9) Ebend. Bd. VII. S. 277.
10) v. Froriep's N. Bd. XII. S. 202, XIV. S. 312, XVIII. S. 80.
11) Hamb. Zeitschr. Bd. XVI. S.
12) Ebend. Bd. XVIII. S. 263.
13) Gaz. des hôpit. 1842 Juin. Suppl.
14) ü. Wiedererzeugung der Knoch. S. 10.
15) Velpeau o. c. führt nach Mott u. Blandin an.
16) Rust's Handb. de Chir. Bd. VI. S. 492.

Die entzündliche Reaction war lebhaft und erforderte wiederholte Aderlässe. Die Heilung machte aber so rasche Fortschritte, dass der Kranke bereits nach 8 Wochen entlassen werden konnte. Spätere Nachrichten beweisen, dass die Heilung Bestand hatte.

In dem dritten Falle, bei einem 29jährigen Schuster, der an mehrern Körperstellen kalte Abscesse hatte und gleichzeitig an Lungentuberkeln litt, war die Resection keine vollständige. Ein grosser Abscess unter dem Schlüsselbeine, welcher dem Aufbruche nahe war, wurde gespalten und Caries der 1 und 2 Rippe entdeckt; die cariösen Stellen, die zum Theil bereits gelöst waren, wurden mit einer Zange entfernt. Es erfolgte keine entzündliche Reaction; 5 Tage nach der Operation stellten sich aber Zeichen von Eiterresorption ein, zu denen sich noch arterielle Blutungen aus der Wunde gesellten die in einigen Tagen den Tod herbeiführten.

Der Verfasser machte die Operation 1841 an einem 58jährigen Wirthe, bei welchem sich in Folge einer heftigen Compression des Thorax rechts neben dem Brusteine in der Gegend der 6. Rippe ein Abscess gebildet hatte. Dieser wurde durch einen Kreuzschnitt gespalten; man fand einen Bruch an der Verbindungsstelle der Rippe und des Knorpels mit Caries des knöchernen und Entblösung des knorpeligen Fragments. Von beiden wurde etwa ein halber Zoll resecirt. Die Heilung verzögerte sich durch wiederholte Exfoliationen von Knorpelstücken. Drei Jahre nach der Operation starb der Kranke an Tuberkel-Schwindsucht. Es bestand noch eine enge Fistel längs des Verlaufes des Rippenknorpels, der nach und nach ganz ausgestossen worden war; der Knochen war übernarbt; keine Spur von Regeneration des einen oder des andern.

Operation.

Der Kranke wird, wenn ein Stück einer Rippe aus dem vorderen Theile des Thorax herauszunehmen ist, in die Rückenlage, im entgegengesetzten Falle in die Bauchlage gebracht; befindet sich die Operationsstelle auf einer Seite, so wird der Kranke auf die gegenüberliegende gelagert, wobei man ein Polster unter dieselbe

bringt, um die Rippenzwischenräume zu vergrössern; der entsprechende Arm wird vom Körper entfernt.

Die Trennung der Weichtheile geschieht durch einen einfachen Schnitt, welcher in der Richtung der Rippe und der Ausdehnung ihrer Erkrankung entsprechend geführt und wenn grösserer Raum nöthig ist, durch die Hinzufügung eines zweiten Schnitts in einen T oder + Schnitt verwandelt wird. Nach Abtrennung der gebildeten Lappen, macht man die vordere Fläche der Rippe frei und trennt die Intercostalmuskeln sowohl von ihrem oberen als unteren Rande. Die Pleura wird sodann an den Durchsägungsstellen des Knochens, mittels eines Scalpelstiels oder irgend eines andern nicht schneidenden Instrumentes z. B. Heine's Resectionsnadel von der hintern Fläche der Rippe abgetrennt. Sowohl bei der Durchschneidung der Rippenmuskeln als der Ablösung der Pleura von der Rippe ist die grösste Sorgfalt und Behutsamkeit nothwendig, um eine Verletzung dieser Membran zu vermeiden.

Die Trennung des Knochens kann entweder von Aussen nach Innen, mittels einer gewöhnlichen Messersäge oder Heys Säge, wobei jedoch zur Verhütung einer Verletzung der Pleura irgend eine Platte zwischen dieselbe und den Knochen gebracht werden muss, oder von Innen nach Aussen mit der Kettensäge geschehen; Durch die Knochenzangen, deren sich Cittadini, Anthony und Velpeau bedienten, geschieht die Durchschneidung der Rippen, namentlich den beiden untersten beweglichen am einfachsten und raschesten, es ist jedoch die Quetschung und Splitterung des Knochens zu fürchten. Das Osteotom unter Anwendung der Spitzendecker ohne Stützstab gewährt aber auch hier die meisten Vorzüge. Fällt die eine der Trennungsstellen in den knorpligen Theil der Rippe, so kann derselbe, wenn er nicht verknöchert ist, mit einem gewöhnlichen Mes-

ser von innen nach aussen oder nach Cittadini mit dem Linsenmesser durchschnitten werden.

Wenn das Rippenstück zu beiden Seiten ausserhalb der Grenzen der Knochenkrankheit getrennt ist, so wird dasselbe mittels der Finger oder einer Zange gefasst, leicht angezogen und von der Pleura abgetrennt. Dieser Theil der Operation wird gewöhnlich durch die statt findende Verdickung und theilweise oder selbst gänzliche Ablösung des Periosts und der Pleura vom Knochen sehr erleichtert, in manchen Fällen dagegen durch feste Verwachsung derselben mit den entarteten Knochen erschwert.

Das Operationsverfahren weicht etwas ab, wenn bereits eine Continuitäts-Trennung der Rippe stattgefunden hat. Die Fragmente werden nach einander durch eine Zange gefasst, leicht angezogen und mittels stumpfer Instrumente von der Pleura abgelöst; ein Verfahren, welches besonders bei frischen Fracturen, wo die Pleura noch keine Verdickung erlitten hat, grosse Schwierigkeiten bietet. Die Trennung der Bruchstücke geschieht mittels einer Knochenzange oder einer der genannten Sägen, wobei jedoch das vordere Ende des Bruchstücks durch eine Zange fixirt werden muss.

2. Exarticulation einer Rippe.

Die Durchschneidung des hintern Theils einer Rippe und die Auslösung ihres Gelenkendes aus dem Gelenke mit den Rückenwirbeln ist eine bei weitem schwierigere und wegen der Nähe wichtiger Gebilde selbst gefährlichere Operation.

Man trennt die Weichtheile durch einen dem Verlaufe der Rippe folgenden Schnitt, durchsägt dieselbe zuerst an der vorderen Grenze des Leidens auf die bereits angegebene Weise, fasst sie dann mit einer Zange und trennt sie vorsichtig von der Pleura. Unter allmäh-

liger Luxation der Rippe schneidet man zuerst das vordere und dann das hintere Gelenk derselben ein, wobei man die aus den Wirbellöchern hervortretenden Nerven sorgfältig vermeidet, und entfernt das Stück. In wie weit bei gleichzeitiger Affection der Querfortsätze der Wirbel operatives Eingreifen möglich sei, lässt sich nicht im Voraus bestimmen.

Es liegt nur eine derartige Operation vor, welche von M'Dowell[1]) ausgeführt wurde. Er entfernte bei einer 21jährigen Frau, nach vorausgangener Amputation des Unterschenkels den hintern Theil der 6. und 7. Rippe; ein 6 Zoll langes Stück beider wurde aus der Gelenkverbindung derselben mit den Wirbeln herausgenommen. Der Erfolg der Operation wurde nicht bekannt.

3. Exstirpation einer Rippe.

Zu dieser Operation wird sich wohl nur selten Gelegenheit finden, am ersten vielleicht noch an den kurzen untersten, sogenannten falschen Rippen.

Es findet sich ebenfalls nur ein Fall, den Metaxa[2]) erzählt. Bei einem Manne, welcher eine schief von unten nach oben gehende Wunde in der Gegend der letzten Rippe erhalten hatte, bildete sich ein Abscess mit Entblössung der Rippe.

Bei der von Fiori unternommenen Operation zeigte sich, dass die Rippe in ihrer Mitte durchschnitten war und die Krankheit sich über beide Theile derselben ausdehnte; er war daher genöthigt die ganze Rippe zu entfernen. Die Operation ging glücklich von Statten und der Kranke genass in weniger als zwei Monaten.

Vereinigung der Wunde und Verband.

In den Fällen, wo die Resection der Rippen wegen frischer traumatischer Verletzungen gemacht wird,

---

1) The London med. and phys. Journ. 1828.
Horns Archiv 1828 Mai, Juni.
2) Oestr. Med. Wochenschr. 1843. Nr. 12.

können die Wundränder in genaue Berührung gebracht und eine Heilung per primam intentionem versucht werden; in denjenigen Fällen dagegen, wo bereits seit längerer Zeit Eiterung stattfand, ist ein solches Verfahren nicht zulässig. Nach Abtragung entarteter Parthien der Weichtheile wird die Wunde mit Charpie ausgefüllt, die Hautlappen werden im obern Theile durch Heftpflaster vereinigt, der abhängigere Theil aber zum freien Abflusse des Eiters offen gelassen. Zuletzt wird die Wunde mit Charpie und Compressen bedeckt, die mittels eines einfachen Brusttuches befestigt werden. Am 4. 5. Tage wird der Verband zuerst erneuert und von da ab täglich verbunden. Der Kranke muss während der Heilung eine ruhige horizontale Lage beobachten.

Die Nachbehandlung hat eine etwa eintretende Entzündung der Pleura zu bekämpfen.

Die Operation bietet was ihre Ausführung und Folgen betrifft, in den gewöhnlichen Fällen keine Schwierigkeiten; doch können sowohl während als nach der Operation ungünstige Ereignisse besondere Massregeln nöthig machen. Hieher gehören:

Blutung aus der Arteria intercostalis. Im Allgemeinen ist dieselbe gering und steht gewöhnlich von selbst. Heftigere Blutungen erfordern die Compression des Gefässes bis die Excision des Knochenstücks vollendet ist; nach derselben kann man versuchen das Gefäss hervorzuziehen, zu torquiren oder zu unterbinden. Im Falle diess nicht gelingt, ist man auf die Cauterisation mittels eines kleinen knopfförmigen Glüheisens oder die mittelbare Unterbindung nach Cittadini, durch Umlegung eines Fadenbändchens um das resecirte Rippenstück angewiesen.

Verwundung der Pleura. Sie ist entweder durch das Eindringen von Knochensplittern bei Fracturen oder durch eine Verletzung durch das Messer oder die Säge ver-

anlasst. Während der schnell zu vollendenden Operation muss die Wunde zur Verhütung des Eintritts von Luft oder Flüssigkeiten, wie Wasser, Blut u. s. w. durch Compression mittels des Fingers oder eines Schwämmchens verschlossen werden; nach der Operation wird sie mit einem Ceratflecke und Charpie gedeckt.

Weiterverbreitung der Knochenkrankheit. Sind eine oder mehrere der naheliegenden Rippen oder ein Theil des Brustbeins ergriffen, so müssen dieselben ebenfalls entfernt werden; erstreckt sich die Krankheit bis in die Gegend der Wirbel, so kann zwar die Exarticulation des hintern Endes der Rippe, vielleicht mit der Resection eines Processus transversus versucht werden, allein damit ist auch die äusserste Grenze operativer Hülfe gesteckt.

Krankhafter Zustand der Pleura, namentlich Verdikkung, fungöse Granulationen, wie man sie bei länger bestehender Caries fast immer trifft, erfordert die Excision der Pleura keineswegs; diese wird nur durch krebsige Affection nothwendig, wodurch freilich die Prognose eine missliche wird. In solchen Fällen wird die Pleura vorsichtig geöffnet und die kranke Stelle mit einer nach der Fläche gebogenen Schere ausgeschnitten. Die Erstickungszufälle, welche durch den Eintritt der Luft in die Brusthöhle hervorgerufen werden, beseitigt man, wie bereits erwähnt, durch schnelle Verschliessung der Wunde mittels eines Ceratfleckes und Charpiekuchen.

Bei Desorganisationen der Lunge ist jeder chirurgische Eingriff zu unterlassen, obgleich die Operationen von Suif[1]) und Anthony, bei denen grössere Portionen der entarteten Lunge entfernt worden sind, keine ungünstigen Erfolge gehabt haben sollen; in letzterem Falle

1) Velpeau Méd. opérat. T. II. p. 636.

erfolgte der Tod nach fast geheilter Wunde fünf Monate nach der Operation, angeblich in Folge der Masern.

Heftige Entzündung der Pleura nach der Operation erfordert streng antiphlogistische Behandlung, (Jäger empfiehlt örtlich kalte Umschläge). Bildet sich in Folge derselben Pyothorax, so möchte eine baldige Entleerung des Eiters durch Eröffnung der Brusthöhle von der Wunde aus indicirt sein.

Schwammige Granulationen und zurückbleibende Fisteln erfordern, wenn sie von keiner Erkrankung des Knochens abhängig sind, die Cauterisation.

Entblössung und Caries der Sägefläche des Knochens machen, wenn eine freiwillige Abstossung derselben nicht bald erwartet werden kann, eine Wiederholung der Operation nothwendig.

Die Heilung erfolgte in allen mir näher bekannt gewordenen Fällen durch Eiterung. Die Wunde der Weichtheile, die äussere Fläche der Pleura bedeckt sich mit Granulationen, die zuletzt auch die Sägeflächen der Rippe überziehen; die Vernarbung ist durchschnittlich nach sechs, acht Wochen vollendet, doch bestehen bisweilen durch oberflächliche Necrose des Knochens oder Knorpels unterhaltene Fisteln noch längere Zeit. Der Substanzverlust des Knochens wird gewöhnlich durch einen fibrösen Strang, in denjenigen Fällen dagegen, wo das Periost erhalten wurde, durch eine mehr oder minder vollständige Wiedererzeugung des ausgeschnittenen Knochenstücks ersetzt. Textor und Karawajew fanden solche regenerirte Rippen nach dem Tode der Operirten, der im ersten Falle nach vier, im zweiten nach sechs Monaten erfolgt war. In denjenigen Fällen, wo die Pleura verletzt und selbst wie in der von Richerand bekannt gemachten Beobachtung in grösserer Ausdehnung ausgeschnitten wird, legt sich die Oberfläche der Lunge in die Oeffnung derselben und ver-

wächst mit den Rändern derselben; in dem angegebenen Falle war bereits nach 96 Stunden der Herzbeutel und die Lunge grösstentheils und bis zum 18 Tage vollkommen mit dem Umfange der Wunde verwachsen. Die vorliegende Fläche der Lunge bedeckt sich ebenfalls mit Granulationen und vernarbt mit der Wunde der Weichtheile auf die angegebene Weise.

Die Erfolge der Resectionen der Rippen sind im Allgemeinen günstige zu nennen. Unter 33 näher beschriebenen Fällen, in denen die einfache Resection des Knochens gemacht wurde, finden sich nur fünf Fälle, die mit dem Tode oder unvollkommener Heilung endeten; drei Fälle, in denen die Operation mit Verletzung der Pleura complicirt war, waren von Genesung gefolgt; in dem Falle Richerands, wo ein Stück der krebsigen Pleura excidirt wurde, erfolgte der Tod drei Monate nach der Operation und fast geheilter Wunde durch Wiedereintritt des Krebses, und in dem bereits erwähnten etwas zweifelhaften Falle Antony's, wo sogar ein Theil der Lunge entfernt wurde, nach fünf Monaten, angeblich an einer andern Krankheit.

VIII. Resectionen des Brustbeines.

Als solche sind alle Operationen zu betrachten, bei denen wegen Verletzung oder Erkrankung des Knochen Stücke aus der Oberfläche oder der ganzen Dicke desselben ausgesägt werden.

Anatomische und pathologische Vorbemerkungen.

Die äussere Fläche des Brustbeins ist nur von der Haut und einer dichten, straffen Zellhaut, welche fest mit der Knochenhaut verwachsen ist, bedeckt. Das Sternum selbst ist ein länglich platter, oben breiterer, unten spitz zulaufender Knochen, der aus drei, durch Knorpelmasse miteinander verbundenen Stücken, dem Handgriffe, dem Körper und dem schwertförmigen Fortstaze besteht; es ist durch Gelenke mit den beiden Schlüsselbeinen und den Knorpeln der wahren Rippen verbunden. Die innere Fläche des Brustbeins ist von dem Perioste und dem Musculus triangularis Sterni überzogen; dann folgt der mit lockerem Zellgewebe und den Resten der Thymusdrüse ausgefüllte Raum des Mittelfells; zu beiden Seiten kommen die Pleurasäcke, unten und links der Herzbeutel in Betracht.

Die traumatischen Verletzungen des Brustbeins sind oberflächliche oder durchdringende Wunden, bisweilen mit eingekeilten fremden Körpern complicirt, Brüche desselben ohne oder mit Trennung der Weichtheile; bei der vorherrschend spongiösen Structur des Knochens sind beide gewöhnlich mit beträchtlicher Quetschung des Knochengewebs verbunden. Die organischen Krankheiten des Knochens beschränken sich auf die nur selten beobachtete Necrose und die häufigere Caries; Aftergebilde dieses Knochens werden ebenfalls selten beobachtet.

I. Resection oberflächlicher Stücke des Brustbeines.

Die Abtragung oberflächlicher dünnerer oder dickerer Schichten des Brustbeins ohne Unterbrechung seiner Continuität wurde nur selten verrichtet:

Velpeau[1]) machte die Operation wegen einer schon lange bestehenden Necrose; er bediente sich des Meisels und Hammers.

Rothmund verrichtete die Operation mittels der Martin'schen Glockensäge.

Als Indicationen können dieselben Zustände, wie die bei den Resectionen oberflächlicher Stücke der Schädelknochen namhaft gemachten gelten.

Die Operation selbst ist einfach:

Nach Trennung der Weichtheile und hinreichender Entblösung des Knochens wird die kranke Stelle mittels der Martin'schen Glockensäge oder des Heine'schen Osteotoms auf die bereits angegebene Weise ausgeschnitten; selbst die Anwendung des Hohlmeisels, welcher jedoch nicht mittels des Hammers, sondern nur durch den Druck der Hand in die Tiefe getrieben wird, ist bei der Weichheit des Knochens zulässig.

Die Vereinigung der Wunde, der Verband und die Nachbehandlung erfordern keine besonderen Regeln.

II. Resection eines Knochenstücks aus der ganzen Dicke des Brustbeins.

Die Ausschneidungen von Knochenstücken aus der ganzen Dicke des Brustbeins, wegen Verletzung oder Desorganisation dieses Knochens, welche gewöhnlich bei den Trepanationen abgehandelt werden, sind als eigentliche Resectionen hieher zu stellen.

Die Geschichte dieser Operation ist schwer von derjenigen der Trepanation zu trennen, da beide fast durchgehends mit demselben Instrumente, dem Trepane gemacht wurden.

Die Resection des Sternums scheint zuerst von Galen[2]) wegen Caries ausgeführt worden zu sein. Im Mittelalter finden sich einige wiewohl seltene Fälle, wo die Operation wegen traumatischer Verletzungen gemacht wurde. Erst in neuerer Zeit, namentlich von französischen Wundärzten

1) Méd. opérat. T. II. p. 634.
2) Op. L. VII. C. 13.

wurden analoge Operationen häufiger geübt; solche Fälle, wo bei complicirten Fracturen des Brustbeins Splitter und eingedrückte Bruchstücke entfernt worden sind, hat La-Martiniere[1]) mehrere zusammengestellt, sie können jedoch kaum als eigentliche Resectionen betrachtet werden. Mesnier[2]) machte die Resection wegen einer geheilten, aber dislocirt gebliebenen Fractur des Knochens, wodurch Functionsstörungen der Brustorgane bedingt waren. Wegen Caries wurde sie von Moreau[3]) gemacht; er entfernte eine Portion des Sternums sowie die Knorpel zweier Rippen; Cittadini[4]) übte sie unter ganz gleichen Umständen. Boyer[5]) entfernte mehr als das mittlere Drittel dieses Knochens, mittels des Meisels und kleiner Sägen; die erkrankten Knorpel durchschnitt er mit dem Linsenmesser. Genouville[6]) soll eine ähnliche Operation gemacht haben. Dietz[7]) exstirpirte fast das ganze Manubrium Sterni. Blandin[8]) entfernte ein fast zwei Zoll breites Stück des Brustbeins, mit zwei Rippenknorpeln.

Jäger machte die Operation einmal.

Bei einem 32jährigen Manne hatte sich in Folge einer Erkältung ein Abscess auf dem mittleren Theile des Brustbeins gebildet, der eingeschnitten eine fistulöse Oeffnung hinterliess. Nachdem die Fistel durch einen Längenschnitt nach oben und unten erweitert worden, fand man den linken Rand des Brustbeins, der Insertion des vierten Rippenknorpels entsprechend, entblöst und rauh und dieses Gelenk geöffnet. Durch einen nach dem Verlaufe des Rippenknorpels geführten einen Zoll langen Querschnitt wurde derselbe einen halben Zoll vom Brustbein entfernt mittels des Scalpels entfernt. Nach Anlegung eines zweiten Quer-

---

1) Mém. de l'Acad. de Chir. T. IV.
2) Blasius Handb. d. Akiurg. Bd. III. A. I. S. 89.
3) Velpeau Méd. opérat. T. II. S. 636.
4) Rusts Handb. der Chir. Bd. VI. S. 490.
5) Malad. chir. T. III. p. 526.
6) Dict. des sc. méd. T. LII. p. 563.
7) Jäger op. resect. p. 17.
8) Sedillot Méd. opérat. p. 385.

schnitts auf der entgegengesetzten Seite wurde die cariöse Stelle des Brustbeins mittels des Osteotoms durch einen fünfviertel Zoll langen bogenförmigen Schnitt entfernt. In die Wunde wurde ein Schwamm gelegt und kalte Umschläge gemacht. Die entzündliche Reaction war gering, die nachfolgende Eiterung aber stark. Die Caries machte weitere Fortschritte, so dass vier Wochen später eine zweite Operation nöthig wurde, wobei ebenfalls mittels des Osteotoms der ganze mittlere Theil des Brustbeins in einer Längenausdehnung von zwei Zoll entfernt wurde. Der Kranke starb einige Wochen später unter den Zeichen von Eiterresorption. Bei der Section fand man Lungentuberkeln im ersten Stadium und Abscesse an verschiedenen Theilen des Körpers.

Die Indicationen dieser Operation geben:

Verwundungen des Brustbeins in Folge von Stoss- oder Schusswaffen, namentlich wenn sie mit fremden Körpern complicirt sind.

Brüche des Sternums, mit Hautwunden, Splitterung, Lageveränderung der Bruchstücke complicirt, indiciren die Operation unter allen Umständen, während Brüche ohne gleichzeitige Trennung der Haut, die Operation nur dann nöthig machen, wenn sie die Functionen des Herzens oder der Lungen unmittelbar durch Druck auf diese Organe oder mittelbar durch Eiterbildung im Mittelfelle beeinträchtigen.

Auch Brüche und Verkrümmungen des Schwertfortsatzes, wenn sie Functionsstörungen des Magens u. s. w. bedingen, indiciren die Operation[1]).

Bereits geheilte Brüche mit Dislocation der Fragmente, welche Functionsstörungen der darunter liegenden Organe hervorrufen.

---

1) Es erscheint die Resection dieses Fortsatzes wenigstens zweckmässiger als das Verfahren Billards, welcher die Gastrotomie machte, um den gebrochenen und deprimirten Schwertfortsatz wieder einzurichten. Blandin Anat. topogr. p. 266.

Necrose, Caries und
Aftergebilde des Brustbeins.

Operation.

Der Kranke liegt mit sehr wenig erhöhtem Oberkörper (so dass das Brustbein eine horizontale Fläche bildet) an dem einen Rande des Operationstisches.

Die Trennung der Weichtheile geschieht entweder durch einen einfachen Längenschnitt oder durch einen T oder Kreuz-Schnitt; das Periost wird an der Grenze der kranken Stelle durchschnitten, eine Abschabung desselben mittels des Radireisens ist aber unnöthig.

Die Trennung des Knochens geschieht mittels des Osteotoms, da alle andern Sägen entweder unzureichend sind oder zu Nebenverletzungen Veranlassung geben.

Beschränkt sich die Krankheit des Knochens auf eine Stelle seines Randes, so kann dieselbe durch einen ∪ oder V Schnitt entfernt werden; meist muss in solchen Fällen wegen gleichzeitiger Entartung ein kleineres oder grösseres Stück eines oder mehrerer Rippenknorpel mit hinweggenommen werden, wobei man die Verletzung der Arteria mammaria interna zu vermeiden hat. Nimmt die Krankheit den mittleren Theil des Knochens ein, so kann man, wenn ihre Ausdehnung nur gering ist, beide Ränder des Knochens zu erhalten zu suchen, indem man die Stelle durch mehrere Schnitte des Osteotoms (und im Nothfalle selbst mittels des Trepans) umkreist. Hat die kranke Stelle aber eine grössere Ausdehnung, so dass ein freiwilliger Bruch der zurückbleibenden schmalen Ränder zu befürchten steht, so erscheint es zweckmässiger, sogleich ein der Längenausdehnung entsprechendes Stück aus der Breite des Brustbeins wegzunehmen. Dieses Verfahren ist auch bei Querbrüchen des Knochens mit Unterlagerung eines Bruchstücks indicirt; man entfernt von beiden Bruchrändern so viel, dass

eine Reibung derselben bei den Bewegungen des Thorax nicht stattfinden kann. Bei Comminutiv-Brüchen werden die Splitter und losen Bruchstücke weggenommen und die Fragmente mit der Säge geebnet. Fremde Körper, welche im Brustbeine eingekeilt sind, werden durch Abtragung der umgebenden gequetschten Knochenränder gelöst. In allen Fällen sucht man, wenn es anderweitige Zufälle nicht unmöglich machen, die Membranen, welche die innere Fläche des Knochens überziehen, zu erhalten, um Eitersenkungen im Mittelfelle zu verhüten.

Verband. Der Versuch eine Heilung per primam intentionen herbeiführen zu wollen, erscheint unzweckmässig, da der in der Wunde zurückgehaltene Eiter zu Eitersenkungen im Brustfelle und secundärer Entartung des Knochens Veranlassung geben könnte. Man vereinigt daher nur den oberen Theil der Wunde, während der abhängigere Theil derselben durch Einlegung von Charpie zum freien Abfluss des Eiters offen erhalten wird. Charpie, Compressen und eine Brustbinde vollenden den Verband. Während der Heilung beobachtet der Kranke am zweckmässigsten eine etwas erhöhte Seitenlage, wodurch der freie Abfluss des Eiters am meisten begünstigt wird.

Die Nachbehandlung hat entzündliche Affectionen der unterliegenden Organe zu bekämpfen.

Ungünstige Ereignisse, welche die Operation compliciren können, sind:

Blutungen aus der verletzten Arteria mammaria interna. Dieselbe kann bei einiger Vorsicht vermieden werden; sollte sie verletzt werden und ihre Unterbindung an der verletzten Stelle nicht gelingen, so muss sie in dem zunächst oberhalb gelegenen Zwischenknorpelraume aufgesucht und unterbunden werden.

Weiterverbreitung des Knochenleidens. Es können

ansehnliche Stücke des Brustbeins entfernt werden, wie vorliegende Fälle beweisen. Erstreckt sich die Zerstörung auf den einen oder den andern Rippenknorpel, so können dieselben durch Erweiterung der Wunde durch einen auf dem kranken Rippenknorpel geführten Schnitt leicht weggenommen werden.

Die Heilung nach Resectionen des Sternums erfolgt in derselben Weise wie die nach den Resectionen anderer platter Knochen, namenttich der Schädelknochen; doch scheint eine mehr oder minder vollständige Regeneration des Substanzverlustes hier leichter als dort zu erfolgen; wenigstens sah ich bei einem Manne, an dem gegen Ende des vorigen Jahrhunderts v. Siebold die Trepanation des Brustbeins verrichtet hatte, die Lücke vollkommen ausgefüllt, und nur eine leichte Vertiefung, so wie die mit dem Knochen fest verwachsene Hautnarbe bezeichnete die ursprüngliche Stelle der Operation.

IX. Resectionen des Schlüsselbeins.

Anatomische Vorbemerkungen.

Das Schlüsselbein ist ein Sförmig gebogener cylindrischer Knochen, welcher das Brustbein mit dem Schulterblatte vereinigt. Das Schlüsselbein verbindet sich mit dem Brustbeine durch ein Gelenk, das aus einem vordern und hintern Gelenkbande, einer doppelten Gelenkkapsel und einem Interarticularknorpel gebildet wird; zugleich steht dasselbe mit dem innern Theile der ersten Rippe durch das Ligamentum costo-claviculare oder rhomboideum in Zusammenhang. Mit dem Schulterblatte ist das Schlüsselbein durch das Lig. acromio-claviculare und coraco-claviculare verbunden. — Die vordere Fläche des Schlüsselbeins ist ausser dem Perioste nur von der Haut, dem Platysma myodes, und dazwischen liegenden Zellschichten bedeckt; der obere Rand des Knochen dient innen einer Portion des Musculus sterno-cleido-mastoideus, aussen einem Theile des Trapezius zum Ansatzpunkte; am untern Rande befindet sich nach innen die Insertion einer Portion des Musculus pectoralis major, nach aussen eines Theils des Deltoideus; tiefer nach innen findet sich der M. subclavius. — Hinter dem Schlüsselbeine verlaufen in schiefer Richtung von innen nach unten und aussen die für den Arm bestimmten Gefässe und Nerven in folgender Ordnung; am meisten nach vorne und innen die Vena subclavia, in der Mitte die Arterie gleichen Namens und nach aussen und hinten die Stränge des Plexus brachialis. Ausserdem kommen noch einige kleinere Gefässe z. B. die Art. transversa Scapulae, welche längs des hintern Rands der Clavicula verläuft, sowie die Vena jugularis und selbst der Ductus thoracicus in Betracht.

Die in Betracht kommenden pathologischen Zustände sind complicirte Fracturen und Luxationen, Necrosen, Caries, Exostosen und Afterbildungen des Schlüsselbeins.

Die hiehergehörigen Operationen zerfallen

in die totale Resection oder Exstirpation des Schlüsselbeins und

in die partiellen Resectionen desselben, welche wiederum in die Excision der Gelenkenden und der Diaphyse des Knochens getheilt werden; eine Einthei-

lung, die jedoch in der Praxis nicht streng eingehalten werden kann, da bei der Kürze des Knochens beide Operationen fast immer in einander übergreifen.

Ausserdem könnte man vielleicht auch noch die Resection eines oberflächlichen Stücks der Clavicula, ohne Unterbrechung ihrer Contimität, unterscheiden. Beispiele solcher Operationen sind mir aber nicht bekannt geworden, wenn man nicht etwa den hin und wieder citirten, gewöhnlich Kulmus zugeschriebenen Fall von Remmers[1]) hieher rechnen will, der eine beträchtliche Geschwulst, die mit knöcherner Basis von dem Schlüsselbeine entsprang, von diesem Knochen absägte.

I. Partielle Resectionen des Schlüsselbeins.

A. Resection des Brustbeinendes des Schlüsselbeins.

Hieher zähle ich alle Fälle, in welchen das innere Gelenkende allein oder in Verbindung mit einem kleineren oder grösseren Theile des Körpers des Schlüsselbeins entfernt wird.

Geschichte. Die Decapitation der Clavicula wurde zuerst von Davie[2]) wegen Luxation derselben in Folge von Verkrümmung des Rückgraths gemacht. Der hinter das Brustbein getretene Gelenkkopf, welcher durch Druck auf den Oesophagus Schlingbeschwerden verursachte, wurde ungefähr in der Ausdehnung eines Zolls mit günstigem Erfolge resecirt.

Wutzer[3]) machte die Operation bei einem 10jährigen Knaben wegen Caries; da später aber der übrige Theil des

---

1) Kulmus r. Möhring D. de Exostosi steatomat. clavic. ejusque felic. sect. Ged. 1732.
Halleri Disp. chir. T. V. p. 653
2) Cooper Vorles. der Chir. B. III. S. 234.
3) Orsbach D. d. res. clavic. Bonn 1833. p. 6.

Schlüsselbeins entfernt werden musste, so kann dieser Fall auch zu den Exstirpationen des Knochens gezählt werden.

V. Mott[1]) entfernte 1828 wegen eines beträchtlichen Osteosarcoms den grössern Theil des Schlüsselbeins, nur das äussere Gelenkende des Knochens blieb zurück. Diese höchst interessante Operation findet sich fast in allen Abhandlungen über Resectionen so ausführlich mitgetheilt, dass ich deren Beschreibung hier füglich übergehen zu können glaube.

Regnoli[2]) machte die Operation bei einem Manne wegen Necrose in Folge einer Fractur des Knochens. Die Diaphyse war bereits gelöst und konnte mittels einer Zange weggenommen werden; das Sternalende wurde exarticulirt und nur das gesunde Acromialende blieb zurück.

Die Indicationen werden ausser den seltenen Fällen von Luxation und complicirter Fractur, meist durch Necrose, Caries oder Geschwülste des Knochens gegeben.

Operation.

Die Trennung der Weichtheile geschieht durch einen einfachen Schnitt längs des Knochens oder durch die Bildung eines oder zweier viereckiger Lappen; grosse Volumszunahme des Knochens kann anderweitige Modificationen des Verfahrens erfordern, wie der Fall Mott's beweist. Nach Zurückpräparirung der Weichtheile werden die an dem obern und untern Rande des Knochens sich anheftenden Muskeln abgetrennt. Wenn nicht etwa in Folge der Eiterung das Gelenk bereits geöffnet ist, erleichtert man sich die Exarticulation des Gelenkendes dadurch, dass man den Knochen jenseits der Grenze der Zerstörung mittels eines stumpfen hak-

---

1) The americ. Journ. of med. sc. T. II. p. 482. v. Froriep's Not. Bd. XXIII. 7.

2) Hamb. Zeitschr. Bd. XIII. S. 114.

kenförmig gebogenen Instruments z. B. der Heine'schen Resectionsnadel umgeht und mit der Kettensäge oder dem Osteotome durchsägt; das Knochenstück wird nun nach aussen gezogen und unter allmählig verstärkter Luxation das Gelenk von unten und innen nach aussen durchschnitten. Findet sich nach der Entfernung der Clavicula, dass auch das Sternum an der Erkrankung Theil genommen habe, so muss die afficirte Stelle desselben mittels des Meisels oder besser mittels des Osteotoms weggenommen werden.

B. Resection des Schulterendes des Schlüsselbeins.

Hieher sind jene Fälle, in denen die äussere Apophyse allein oder mit einem kleineren oder grösseren Stücke der Diaphyse weggenommen wird, zu zählen.

Geschichte. Velpeau[1]) scheint die Operation zuerst gemacht zu haben; er entfernte 1828 bei einer Frau den äussern Theil des Schlüsselbeins wegen Necrose.

Wutzer[2]) machte 1833 dieselbe Operation bei einem 19jährigen Menschen wegen rheumatisch-scrofulöser Caries.

Roux[3]) entfernte 1834 ein anderthalb Zoll langes Stück des Acromialendes wegen Caries bei einem 40jährigen Manne.

Travers[4]) nahm 1837 bei einem 10jährigen Kinde wegen einer Geschwulst den grössern Theil der Clavicula weg; nur das Sternalende des Knochens wurde erhalten.

Malogo[5]) machte bei einem Kinde von 7 Jahren die Resection der zwei äusseren Drittel des Schlüsselbeins wegen Necrose.

---

1) Méd. opérat. T. II. p. 716.
2) Orsbach l. c. p. 6.
3) Gerdy de la resect. p. 19.
4) Med. surg. transact. V. XXI.
Hamb. Zeitschr. Bd. X. S. 82.
5) Giorn. per serv. ai progr. della pathol. 1840. Febr.
Gaz. méd. 1840. p. 541.

Blandin[1]) entfernte den grösseren Theil des Knochens, mit Ausnahme des inneren Gelenktheils wegen Necrose.

Die Indicationen werden durch Splitterbrüche, namentlich in Folge von Schusswunden, Necrose, Caries und Aftergebilde des Knochens gegeben.

Die Operation ist der vorhergegangenen analog.

Durch einen einfachen Längenschnitt, einen viereckigen oder halbmondförmigen Lappen, weniger zweckmässig durch einen Kreuzschnitt wird der Knochen freigelegt; nach Abtrennung der an dem äussern Theile derselben sich ansetzenden Muskeln wird der Knochen innerhalb der innern Grenze der Knochenaffection durchschnitten, nach aussen und oben gewälzt und zuletzt exarticulirt. Findet sich der entsprechende Theil des Acromions ebenfalls erkrankt, so wird derselbe in entsprechender Ausdehnung durchsägt, eine Operation, welche Velpeau[2]) ausgeführt hat.

C. Resection des Körpers des Schlüsselbeines.

Die Ausschneidung kleiner oder grösserer Stücke der Diaphyse der Clavicula mit Zurücklassung der beiden Gelenkenden derselben.

Geschichte. Diese Operation wurde nur selten ausgeführt. Cassebohm[3]) soll 1719 bei einem Soldaten mehr als drei Zoll der Continuität des Schlüsselbeins mit günstigem Erfolge entfernt haben. In neuerer Zeit wurde die Operation von Carus, Sadler und v. Welz[4]) mittels des Osteotoms ausgeführt; Rothmund machte sie mit demselben Instrumente, wegen Caries, die in Folge einer Fractur des Knochens entstanden war.

Indicationen.

Bei complicirten Fracturen des Schlüsselbeins, wo die scharfen Bruchenden die Haut durchbohrt haben,

1) Bullet. de la soc. anat. T. XIX. p. 332.
2) Gaz. des hôpit. T. V. Nr. 104.
3) Act. med. Berol. V. I. Dec. II. p. 98.
4) Nach Noodt a. a. O. S. 63.

wurde die Resection derselben bereits von Celsus[1]) vorgeschlagen; ebenso ist sie angezeigt, wenn durch dieselben eine Verletzung der Gefässe und Nerven zu befürchten ist oder bereits stattgefunden hat.

Pseudarthrosen machen die Resection, die hier allen andern Operationsmethoden des falschen Gelenks vorzuziehen sein dürfte, nur in jenen Fällen nöthig, wenn dadurch Unbrauchbarkeit des entsprechenden Armes bedingt ist.

Difforme Callusbildung kann die Ausschneidung erfordern, wenn durch dieselbe Druck auf die Gefässe und Nerven ausgeübt wird.

Ausserdem ist die Operation bei organischen Knochenkrankheiten, Necrose, Caries, Exostosen und anderen Geschwülsten, die sich auf die Diaphyse des Knochens beschränken, angezeigt.

Jäger[2]) hat diese Resection auch bei der Unterbindung der Arteria subclavia wegen Aneurysma zur Erleichterung der Operation vorgeschlagen; sie dürfte wenigstens in jenen Fällen, wo in Folge beträchtlicher Ausdehnung der Geschwulst eine mehr oder minder bedeutende Usur des Knochens stattgefunden hat, indicirt sein.

Operation.

Die Trennung der Weichtheile geschieht durch einen in der Richtung des Knochens geführten Schnitt, welche die kranke Stelle des Knochens beiderseits etwas überragt; durch Anfügung zweier kürzerer Verticalschnitte können ein oder zwei viereckige Lappen gebildet werden, wodurch die Operation wesentlich erleichtert wird. Bei Geschwülsten des Knochens hat man

---

1) De Méd. lib. VIII. c. 8.
2) Rust's Handb. d. Ch. Bd. VI. S. 487.

den Kreuzschnitt empfohlen; ist die Haut beträchtlich verdünnt oder krankhaft entartet, so muss ein Stück derselben durch zwei elliptische Schnitte entfernt werden. Durch Abtrennung der Weichtheile wird die leidende Stelle der Clavicula entblösst, wobei man nach Jäger's Vorschlag selbst die Beinhaut von dem Knochen abtrennen kann, wenn es ihr Zustand erlaubt.

Die Trennung des Knochens geschieht beiderseits ausserhalb der Grenzen des Knochenleidens, entweder mittels einer Hey'schen Säge von aussen nach innen, wobei die unterliegenden Gefässe und Nerven durch einen Lederspatel vor Verletzungen geschützt werden müssen oder mittels der Kettensäge von innen nach aussen oder endlich mittels des Osteotoms unter Anwendung eines Spitzendeckers. Wenn die Durchsägung auf beiden Seiten geschehen ist, fasst man das Stück und löst es, indem man dasselbe abwechselnd nach aussen, nach oben oder unten wendet, vorsichtig von den unterliegenden Weichtheilen. In denjenigen Fällen, wo bereits eine Zusammenhangstrennung des Knochens stattgefunden hat, fasst man das oberflächlichere Fragment mittels einer Zange und trennt dasselbe auf eine der angegebenen Weisen; mit dem tiefer liegenden Fragmente verfährt man auf dieselbe Art. Die Anwendung der schneidenden Knochenzange ist nicht zulässig, da bei der Härte des Knochens leicht beträchtliche Splitterung desselben entstehen dürfte. Nur etwaige Rauhigkeiten und Vorsprünge der Sägeflächen können mittels dieses Instruments oder einer Knochenfeile entfernt werden.

II. Totale Resection des Schlüsselbeins.

Die Fälle von gänzlicher Entfernung des Schlüsselbeins aus seinen beiden Gelenkverbindungen mit dem Brustbeine und Schulterblatte sind nicht so selten.

Meyer[1]) nahm 1823 bei einem 31jährigen Manne das ganze Schlüsselbein wegen rheumatischer Caries mit günstigem Erfolge weg.

Mazzoni[2]) verrichtete 1835 die Operation bei einem 4jährigen Kinde und Biagini[3]) bei einem 15jährigen Burschen 1838; in beiden Fällen gab Necrose die Veranlassung, der Ausgang war günstig.

Roux[4]) soll ein cariöses Schlüsselbein exstirpirt haben; der Kranke starb aber 3 Tage nach der Operation.

Warren[5]) entfernte das ganze Schlüsselbein wegen Osteosarcom. Der Tod erfolgte nach 13 Tagen.

Auch der Wutzer'sche Fall (S. 266) kann hieher gerechnet werden.

Ausserdem werden von mehreren Schriftstellern noch diejenigen Operationen, wo, wie in den Fällen von Larrey, Cuming, Gaetani, Mussei u. s. w. mit der Exarticulation des Arms aus dem Schultergelenke die Clavicula weggenommen wurde, hieher gezählt; Operationen, die aber meiner Ansicht nach nicht als Resectionen betrachtet werden können.

Die Indicationen werden durch organische Krankheiten, welche die ganze Ausdehnung des Knochens ergriffen haben gegeben.

Die Operation ist einfach, wenn es sich um Necrose oder Caries handelt, dagegen höchst schwierig bei Aftergebilden des Knochens.

---

1) v. Gräfe's u. v. Walther's Journ. Bd. XIX. S. 71. Meyer citirt daselbst noch zwei ältere Fälle von Extraction der Clavicula. Die erste von Moreau und Angerville verrichtete und in den Mém. de l'Acad. de chir. T. V. beschriebene Operation ist eine einfache Extraction der necrotischen Diaphyse des Schlüsselbeins, wie die Beschreibung des Praeparats (Musée Dupuytren p. 467) beweist; auch die zweite von Mezger ausgeführte Operation (Adv. med. P. II.) kann nicht als Resection betrachtet werden.

2) u. 3) Gaz. méd. 460.

4) Bull. gén. de Thérap. T. VI. S. 8.

5) Americ. Journ. of the med. sc. Vol. XIII. Novbr.

Die Trennung der Weichtheile geschieht ganz in derselben Weise, wie bei der vorigen Operation.

Die Trennung des Knochens geschieht bei totaler Necrose, wo der Knochen gewöhnlich bereits theilweise gelöst ist, durch Durchschneidung der noch bestehenden Verbindungen mittels der Schere oder des Knopfmessers und Ausziehung desselben. Bei Aftergebilden, namentlich wenn die Geschwulst eine umfängliche ist, wird man besten thun, zuerst das leichter zugängliche Acromialgelenk zu eröffnen, die Knochengeschwulst zu fassen und nach aussen zu ziehen, unter grösster Vorsicht von den unterliegenden Gebilden zu lösen und zuletzt aus dem Sternalgelenke zu exarticuliren. Chassaignac's[1]) Rath den Knochen in der Mitte zu isoliren und mittels der Kettensäge zu durchschneiden, um die beiden Hälften nach einander leichter entfernen zu können, möchte nur in den seltensten Fällen Anwendung finden können; als Operation am Cadaver ist sie vortrefflich.

Ueble Ereignisse, welche bei diesen verschiedenen Operationen eintreten können, sind:

Verletzung einer grösseren Arterie, namentlich der Subclavia; sie erfordert die sofortige Unterbindung; aber auch die Durchschneidung kleinerer, bei Geschwülsten dieses Knochens häufig stärker entwickelter Gefässe bedingt bisweilen bedeutende Blutungen; es gilt daher als Regel unter solchen Umständen jedes blutende Gefäss sogleich zu unterbinden. Mott war in seinem Falle genöthigt, gegen 60 Ligaturen anzulegen.

Verletzung einer Vene und Lufteintritt in den venösen Kreislauf. Die Heftigkeit und Gefahr der dadurch hervorgerufenen Symptome ist bekannt. Augenblickliche

1) Annal. de Chir. 1845. Mars.

Schliessung der Wunde, wenn das diesen Zufall gewöhnlich begleitende Geräusch vernommen wird, die Einleitung und Unterhaltung künstlicher Respiration und die stärksten Belebungsmittel sind angezeigt. Nach Beseitigung der Gefahr — aber leider bedingt das Ereigniss gewöhnlich fast augenblicklichen Tod — muss, wenn eine Vene durchschnitten war, deren Unterbindung oder Umstechung, wenn eine grössere Vene nur verwundet war, deren seitliche Ligatur (nach Jäger) mit grosser Vorsicht vorgenommen werden; bisweilen genügt aber schon die Tamponade mittels Charpie oder Feuerschwamm. Fällt während der Operation eine Vene in die Schnittlinie, so muss dieselbe zur Verhütung dieses Zufalls vor der Durchschneidung ober- und unterhalb unterbunden werden.

Die Vereinigung der Wunde nnd der Verband wird bei den verschiedenen aufgeführten Operationen in gleicher Weise bewerkstelligt. Ein Theil der Wunde kann durch Heftpflaster oder selbst die Naht geschlossen werden, während der abhängigere Theil durch Einlegung von Charpie für den Abfluss des Eiters offen erhalten werden muss. Als deckenden Verband benützt man Charpie und Compressen, die durch ein einfaches Tuch befestigt werden: durch ein zweites wird der entsprechende Arm an den Thorax gehalten. Complicirte Verbände, wie der von Mehreren empfohlene Desault'sche, gewähren keine Vorzüge.

Die Nachbehandlung erfordert keine besonderen Rücksichten.

Die Erfolge dieser Operationen sind sehr günstig. Unter neun theils partiellen, theils totalen Resectionen der Clavicula, deren Ausgänge mir bekannt wurden, trat nur in zwei Fällen der Tod ein; in den anderen erfolgte vollkommene Heilung.

Wenn man die Lage und den Zweck der Clavicula

betrachtet, so sollte man glauben, dass der theilweise oder gänzliche Verlust derselben bedeutende Nachtheile bedingen müsse, nicht allein für die Form der Schulter und der Brust, sondern namentlich für den Gebrauch des Armes. Die Erfahrung hat jedoch das Gegentheil bewiesen, die Schulter steht kaum merklich tiefer und dem Brustbeine nur wenig näher und die Brauchbarkeit des entsprechenden Armes ist unbeschränkt; der entfernte Knochen wird nämlich durch ein festes fibrösknorpliches Band oder selbst und zwar häufiger als bei jeder anderen Resection durch Knochenneubildung ersetzt. In dieser Beziehung sind die Fälle von Travers, Wutzer, Mazzoni, Biagini, namentlich aber der von Meyer, interessant. In letzterem war während des Lebens an der Stelle des entfernten ein neugebildeter schwächerer Knochen deutlich zu fühlen; nach dem fünf Jahre später erfolgten Tode fand man zwischen Brustbein und Schulterhöhe ein fibrös cartilaginöses, $4^1/_2$ Zoll langes Band (einen Zoll kürzer als die exstirpirte Clavicula) und unter demselben einen $3^3/_4$ Zoll langen dünnen, nach dem Brustbein hin abgeglätteten, gegen die Schulter zu mehr rundlichen Knochen, der sich mit dem Manubrium Sterni durch eine deutliche Gelenkfläche und mit dem Acromion durch ein einen Zoll langes und mit Knochenkernen besetztes Band vereinigte.

X. Resectionen des Schulterblatts.

Anatomische Vorbemerkungen.

Das Schulterblatt, welches an dem hintern obern Theile des Brustkastens zu jeder Seite der Wirbelsäule liegt, ist ein platter Knochen von unregelmässig dreieckiger Form, an dem man zwei Flächen, drei Ränder und ebenso viele Winkel unterscheidet. Die innere oder vordere concave Fläche ist der Brustseite des Thorax zugekehrt, und von dem Musculus subscapularis ausgefüllt. Die entgegengesetzte äussere oder hintere Fläche wird durch einen von Innen nach Aussen an Höhe zunehmenden schmalen Vorsprung, die Gräte, Spina, in zwei ungleiche Hälften, eine kleinere obere, die Fossa supraspinata und eine grössere untere Fläche, Fossa infraspinata, getheilt; beide sind durch die gleichnamigen Muskeln ausgefüllt. Die Gräte läuft nach vorne in einen vorspringenden breiten Fortsatz, das Acromion aus, dessen vorderer innerer Rand mit dem äusseren Ende des Schlüsselbeins articulirt. Von dem äusseren unteren Rande des Acromions und eines Theils der Spina entspringt der M. deltoideus, von dem oberen Rande der M. trapezius. Unter den Rändern des Schulterblatts, die einer grossen Anzahl von Muskeln als Insertionspunkte dienen, ist der hintere, innere, die Basis des von diesem Knochen gebildeten Dreiecks, welcher paralell mit der Wirbelsäule liegt, seiner Längenausdehnung nach der grösste; die beiden andern, der kürzere äussere und der kleinste obere Rand bilden die ungleichen Schenkel des Dreiecks. An dem äusseren Theile des letzteren befindet sich ein tiefer Einschnitt, die Incisura semilunaris, durch welchen die Arteria und Vena transversa Scapulae und der Nervus suprascapularis laufen. — Durch die Vereinigung des oberen und inneren Randes wird der stumpfe obere und durch das Zusammentreffen des äusseren mit dem inneren der spitze untere Winkel gebildet. An der Stelle des dritten, durch den oberen und äussern Rand zu bildenden Winkels erhebt sich auf einem kurzen Halse der Gelenkfortsatz mit der Gelenkgrube für den Oberarmkopf. Von dem oberen Theile des Halses dieses Fortsatzes entspringt der gerade nach Vorne gerichtete Proc. coracoideus, welcher mehreren Muskeln als Ansatzpunkt dient. Die ausser den bereits genannten

gewöhnlich in das Bereich der Operation fallenden Gefässe sind von untergeordnetem Range und können leicht unterbunden werden. Die äusseren Hüllen des Schulterblattes werden von einer ziemlich dicken Lage des Unterhautzellgewebes, welches mit dem fibrösen Ueberzuge des Acromion und der Spina fest, mit den die Schulterblattmuskeln überziehenden Fascien aber nur locker verbunden ist, und von der äusseren Haut gebildet.

Bei der grossen Flächenausdehnung des Schulterblatts sind Verletzungen durch Stich- und Schusswaffen, so wie Brüche desselben nicht selten; unter den organischen Affectionen beobachtet man beschränkte und ausgebreitete Necrosen und Caries, namentlich aber die verschiedensten Aftergebilde, die entweder von dem Gewebe des Knochens selbst ausgehen oder denselben wenigstens secundär ergreifen.

Die Resectionen des Schulterblattes zerfallen

in die totale Resection oder Exstirpation des Schulterblatts;

in die partiellen Resectionen, welche wieder

in die Wegnahme einzelner Fortsätze, Ränder und Winkel,

in die Ausschneidung eines kleineren oder grösseren Stücks aus der Fläche des Schulterblatts, die sogenannte Trepanatio Scapulae, und

in die Entfernung des ganzen Schulterblatts mit Ausnahme eines kleineren oder grösseren Stücks des Gelenktheils, die sogenannte Amputatio Scapulae, eingetheilt werden können.

I. Partielle Resectionen des Schulterblatts.

A. Resection des Acromions.

Geschichte. Das Acromion, welches durch seine Verbindungen mit dem Schlüsselbeine und dem Schultergelenke für die Functionen des Arms unentbehrlich scheint, kann wie die nachfolgenden Fälle beweisen, ohne Nachtheil entfernt werden, da das Schulterblatt durch die Verbindung der Clavicula mit dem Processus coracoideus in sei-

ner Lage erhalten wird. So entfernte Velpeau[1]) das necrosirte Acromion bei einem Manne ohne Nachtheil für die Kraft und die Bewegung des Arms. Die eigentliche Resection dieses Fortsatzes machten Fergusson[2]), Chassaignac[3]) und ein Assistent Textors, Götze[4]). Auch in diesem Falle waren nach der Heilung die Bewegungen des Arms nicht im mindesten beschränkt.

Complicirte Fracturen, Necrose, Caries, Aftergebilde des Acromions indiciren die Operation.

Operation.

Die Trennung der Weichtheile geschieht durch einen nach dem Verlaufe des untern Randes des Knochens geführten halbmondförmigen Schnitt; nach Abtrennung des Hautlappens und der an dem Knochenfortsatze sich anheftenden Muskeln wird derselbe an seinem dünneren Theile entweder mit der Knochenzange (Fergusson) oder der Kettensäge (Chassaignac) oder mittels des Osteotoms durchschnitten, nach aussen gezogen und aus seiner Verbindung mit dem Schlüsselbeine gelöst. Findet man die Gelenkfläche des letzteren Knochens oberflächlich erkrankt, so kann man dieselbe mittels der Knochenzange entfernen; bei grösserer Ausdehnung verfährt man in der bei den Resectionen der Clavicula angegebenen Weise.

B. Resection der Schultergräte.

Geschichte. Diese Operation wurde von Champion[5]) und Fergusson[6]) wegen Caries gemacht, Phil-

---

1) Méd. opérat. T. II. p. 571.
2) Lancet. 1842—43. Vol. I. p. 855.
3) Annal. de Chir. 1845. Mars.
4) Schierlinger Cas. der Resect. S. 6.
5) Velpeau Méd. op. T. II. p. 658.
6) Lancet. 1842—43. Vol. I. p. 917.

lips [1]) entfernte bei einem 35jährigenManne eine beträchtliche Knorpelgeschwulst, welche von der Spina Scapulae ihren Ursprung nahm, indem er die ganze Spina, mit Ausnahme eines kleinen Theils des Acromions, mittels einer Säge und der Seutin'schen Knochenschere abtrug; da die Geschwulst mit der Kapsel des Schultergelenks verwachsen war, musste dieselbe geöffnet und der Oberarmkopf, welcher schwärzlich und von seinem Knorpel theilweise entblösst war, mit dem Glüheisen cauterisirt werden. Der Rest der Geschwulst wurde aus der Achselhöhle durch vorsichtige Abtrennung von den Gefässen und Nerven entfernt. Der Erfolg war günstig und die Kraft und Beweglichkeit des Arms stellte sich später vollkommen wieder her.

Die Indicationen werden durch Necrose, Caries und Geschwülste, welche von der Spina ausgehen gegeben.

Operation.

In den meisten Fällen möchte ein Querschnitt nach dem Verlaufe der Gräte, der nach Bedürfniss durch Hinzufügung zweier kleinerer Vertical-Schnitte in einen oder zwei viereckige Lappen verwandelt wird, ausreichen. Bei Geschwülsten werden nach der Eigenthümlichkeit des Falles verschiedene Verfahren nothwendig. Nach Abtrennung der Muskeln wird die kranke Stelle der Gräte mittels der Velpeau'schen Knochenzange, der Martin'schen Glockensäge oder des Osteotoms entfernt. Muss die ganze Spina weggenommen werden, so durchschneidet man zuerst den Hals des Acromions und dann die Basis des Vorsprungs, am zweckmässigsten mit dem Osteotome.

C. Resection eines Winkels oder Randes des Schulterblatts.

Geschichte. Die Resection des untern Winkels ver-

---

1) Bullet. de l'acad. royal. de méd. belg. T. III. p. 19.

richtete Sommeiller[1]) und Beaumont[2]); letzterer wegen einer Exostose an der innern Fläche des untern Theils des Schulterblatts; er durchschnitt den äussern und innern Rand mit einer schneidenden Zange und durchbrach den mittleren Rest des hier ganz dünnen Knochens durch Aufbiegen des Winkels, wonach derselbe mit der an ihm haftenden Geschwulst entfernt werden konnte. Die Heilung erfolgte rasch.

Jäger machte diese Operation bei einem 17jährigen Burschen, welcher überfahren worden war und dadurch einen mehrfachen Bruch der Fossa infraspinata erlitten hatte. Die Weichtheile wurden durch einen H Schnitt getrennt, mehrere Bruchstücke mit der Zange weggenommen, und der grössere Theil der Fossa infraspinata mit der Knochenschere weggenommen. Der obere Theil der Wunde wurde durch die Naht vereinigt; der untere für den Abfluss des Eiters offen gelassen; die Eiterung war gering und die Vernarbung in 8 Wochen erfolgt.

Fälle von Resectionen des oberen Winkels sind mir nicht bekannt geworden.

Godard[3]) verrichtete die Excision eines Theils des hintern Randes; er bediente sich um die cariöse Parthie, welche der Ursprungsstelle der Spina entsprach, wegzunehmen, des Trepans und entfernte die zwischen der Trepanöffnung und dem Rande bleibende Brücke durch zwei convergirende Schnitte mittels der Knochenschere, wodurch ein ⊂ förmiger Ausschnitt aus dem Rande des Knochens entstand. Auch hier erfolgte vollständige Heilung.

Die Indicationen sind dieselben wie bei den bisher abgehandelten Operationen.

Operation.

Für die Resection eines kleineren oder grösseren Stücks des vordern oder hinteren Randes möchte ein Längenschnitt nach dem Verlaufe desselben, der nach

---

1) Velpeau Méd. opérat. T. II. p. 658.
2) Lond, med. Gaz. 1838. S. 162.
Hamb. Zeitschr. Bd. X. S. 431.
3) Gaz. méd. 1842. p. 487.

Bedürfniss durch Hinzufügung eines zweiten Schnitts in die L oder T Form verwandelt werden kann, ausreichen.

Für die Resection des oberen Winkels empfiehlt Velpeau einen Querschnitt oberhalb und für die des unteren einen Querschnitt unterhalb der Spina; in letzterem Falle würde ein Vförmiger Schnitt, in der Richtung der beiden Ränder geführt, dem Zwecke besser entsprechen.

Im Falle die ganze Fossa infraspinata entfernt werden muss, legt v. Walther[1]) die Stelle durch einen kreuzförmigen Hautschnitt und Lostrennung der Hautlappen mit Zurücklassung der Muskeln an der hintern Fläche des Knochens bloss und schneidet die Insertionen der Muskeln hart am äusseren und hinteren Rande des Knochens ab; die Lostrennung der Muskeln an der innern Fläche vollendet er erst nach der Durchsägung des Knochens.

Zur Trennung des Knochens können die verschiedenen Knochenscheren und Zangen oder zweckmässiger das Heine'sche Osteotom angewendet werden. Kleinere Stellen der Ränder werden durch winkliche oder bogenförmige Schnitte excidirt; die Winkel so wie der ganze, unterhalb der Spina gelegene Theil können durch einem Querschnitt ausserhalb der Grenze der Zerstörung entfernt werden. Nachdem der Knochen durchsägt ist, wird er von dem unterliegenden Muskel gelöst und entfernt.

D. Resection eines Stücks aus der Fläche des Schulterblatts.

Diese Operation begreift nur diejenigen Fälle in denen eine kleinere oder grössere Parthie des Körpers des Knochens aus der Fossa supra- und infraspinata, — jedoch ohne Einschneidung der Ränder — wegen mechanischer

1) v. Gräfe's und v. Walther's Journ. Bd. V. S. 269.

Zerstörung ausgeschnitten wird. Stich- und Schusswunden, besonders mit Einkeilung fremder Körper in dem Knochen, Brüche, Necrosen, Caries und Aftergebilde von geringem Umfange können die Operation, welche hereits hin und wieder ausgeführt wurde [1]) nöthig machen. Die Ausführung derselben ist so einfach, dass ich nur auf die im allgemeinen Theile gegebenen Regeln verweisen zu dürfen glaube.

Diejenigen Fälle, wo ein Stück aus der Fläche der Scapula (gewöhnlich mittels des Trepans) ausgeschnitten wird, um unter dem Schulterblatte gelegene Abscesse zu entleeren oder daselbst befindliche fremde Körper zu entfernen, sind als eigentliche Trepanationen zu betrachten und gehören nicht hieher.

E. Resection des Körpers des Schulterblatts.

Diese Operation, welche gewöhnlich als Amputation des Schulterblatts aufgeführt wird, besteht in der Entfernung des grösseren Theils des Körpers, mit Erhaltung des Gelenktheils der Scapula.

Geschichte. Eine Operation, welche Liston [2]) 1819 ausführte, scheint bereits in die Categorie dieser Resectionen zu gehören; er nahm bei der Operation eines Aneurysma der Arteria subscapularis den grössern Theil des zerstörten und entarteten Schulterblatts weg, und liess nur den vierten Theil, mit dem Gelenkfortsatze und der Hälfte der Spina zurück.

Haymann [3]) machte die Operation 1823 wegen eines grossen Osteosarcoms, welches von dem Schulterblatte entsprang. Die Scapula wurde in schiefer Richtung von oben und innen nach unten und aussen durchsägt, so dass nur der Gelenkfortsatz mit einem kleinen Theil der Fossa supraspinata erhalten, die ganze Fossa infraspinata, über die

---

1) Der bisweilen als eine solche Operation aufgeführte Fall von Else ist nach Richters Bibl. B. IV. S. 72 eine einfache Operation der Necrose des Humerus durch den Trepan.

2) Edinb. med. and surg. Journ. 1820. Jan.

3) v. Gräfe's und v. Walther's Journ. Bd. V. S. 572.

Hälfte der Spina und der Fossa supraspinata aber weggenommen wurde.

Unter ähnlichen Verhältnissen entfernten Janson[1]) wegen Osteosarcom und Luke[2]) wegen Markschwamm das Schulterblatt bis auf den oberen äussern Theil. Wutzer[3]) führte diese Operation in etwas geringerer Ausdehnung ebenfalls wegen Markschwamm aus.

Jäger machte die Resection wegen Caries des grössern Theils des Schulterblatts, welche sich bei einem 8jährigen Mädchen einige Zeit nach der Amputation des Oberarms im untern Drittel, wegen Caries des Ellbogengelenks, gebildet hatte. Drei vorhandene Fisteln wurden durch einen Schnitt, der von dem oberen Winkel schief nach aussen und unten gegen den äussern Rand sich erstreckte vereinigt; ein zweiter Schnitt wurde nach oben und aussen bis zum Acromion, nach innen bis zur Mitte des hintern Randes geführt. Die durch diesen verschobenen Kreuzschnitt gebildeten Lappen wurden vom Schulterblatte abgetrennt; nachdem mehrere bereits gelöste Knochenstücke mit der Zange weggenommen waren, wurde das ganze Schulterblatt, mit Ausnahme des noch knorplichen Acromions und des Gelenkfortsatzes, am Halse des letzteren mit einer Knochenzange durchschnitten und entfernt. Die Wunde wurde theilweise durch die Naht vereinigt, theilweise zum Abflusse des Eiters offen gelassen. Die folgende Reaction und Eiterung war mässig und die Vernarbung machte einige Zeit rasche Fortschritte; später bildete sich Caries an dem zurückgebliebenen Gelenkfortsatze und an mehrern anderen Stellen des Skeletts. Der Tod erfolgte etwa neun Monate nach der Operation. Bei der Section fand man tuberculöse Ablagerungen in den Lungen, auf der Arachnoidea und dem Bauchfelle.

Diese Operation wird durch Zersplitterung, Necrose, Caries und Geschwülste, wenn sie auf den grösseren Theil des Körpers ausgedehnt sind, indicirt.

---

1) Mém. de l'Acad. roy. de Méd. T. III. F. 3.
2) Lond. med. Gaz. 1829. Nr. 21.
3) Orsbach l. c. p. 16.

Operation.

Die Verfahren zur Trennung der Weichtheile variiren, jenachdem letztere gesund oder mit in die kranke Sphäre gezogen sind.

Im ersten Falle empfiehlt Velpeau drei Incisionen, eine nach dem Verlaufe der Gräte, die beiden andern von dem vordern Ende dieser einerseits nach oben gegen den Hals, andrerseits gegen die Achselhöhle herab, zu machen und die dadurch gebildeten dreieckigen Lappen, sammt den Weichtheilen, welche die Fossa supra- und infraspinata ausfüllen, nach oben und unten zurückzuschlagen. Zweckmässiger möchte folgendes Verfahren sein: Ein Längenschnitt wird in der Richtung des innern Randes des Schulterblatts von dem obern bis gegen den untern Winkel herabgeführt; ein zweiter paralleler aber bei weitem (um zwei Drittel) kürzerer Schnitt läuft vom Halse des Acromions gegen die Mitte des äusseren Randes des Schulterblatts herab, ohne die hier gelegenen Muskeln zu trennen; beide Schnitte werden durch einen dritten, auf der Höhe der Spina geführten Querschnitt vereinigt. Nach Abtrennung der an der Spina sich befestigenden Muskeln werden die M. supra- und infraspinati zugleich mit den vorgezeichneten Hautlappen von dem hinteren Rande und den entsprechenden Flächen des Schulterblatts abgelöst und mittels stumpfer Hacken nach oben und unten auseinander gehalten. Durch dieses Verfahren gewinnt man, ohne zu einer Trennung der genannten Muskeln genöthigt zu sein, mehr als hinreichenden Raum zur Durchsägung des Knochens.

Wenn die Weichtheile an der Entartung des Knochens Theil genommen haben, sind allgemeine Operationsregeln schwer zu geben. Am Besten wird man wie Haymann, Lucke, Wutzer gethan haben, die

ausgedehnte oder zerstörte Haut durch zwei elliptische in der Richtung von Oben nach Unten geführt Schnitte umschreiben, wodurch zugleich hinlänglicher Raum zur weiteren Verfolgung der Operation gegeben ist.

Die Trennung des Knochens geschieht ausserhalb der Grenze der Zerstörung desselben, entweder mittels einer schneidenden Zange, oder einer der verschiedenen Sägen, unter denen das Osteotom die grössten Vorzüge gewährt. Wenn nur ein Theil des Schulterblatts zerstört ist, kann die Durchsägung des Knochens schräg durch die Spina und die beiden Fossae stattfinden, wie diess in den Fällen von Haymann und Luke geschah. Ist der ganze Körper des Schulterblatts ergriffen, so muss die Trennung durch den Hals des Gelenkfortsatzes geschehen. In diesem Falle ist die vorherige Durchschneidung des Acromions unumgänglich nothwendig. Die von Wutzer ausgeführte Ablösung des Musculus subscapularis von der inneren Fläche der Durchsägungsstelle des Knochens mittels Durchführung eines zweischneidigen Messers und die nachherige Einziehung eines Leinwandstreifens, um die unterliegenden Weichtheile vor Verletzungen durch die Säge zu schützen, ist ein nicht ganz gefahrloses Unternehmen, welches überdiess beim Gebrauche des Osteotoms entbehrt werden kann. Nach vollendeter Trennung des Knochens wird derselbe in die Höhe gehoben und von Innen nach Aussen von dem unterliegenden und den an den Rändern sich inserirenden Muskeln gelöst und entfernt. —

II. Totale Resection des Schulterblattes.

Die Exstirpation des ganzen Schulterblatts wurde bis jetzt nur in Verbindung mit der Exarticulation des ganzen Arms und zwar wie u. A. die Fälle von Cuming, Gaetani, Rigaud, Mussei beweisen mit glücklichem Erfolge

ausgeführt. Unter solchen Verhältnissen ist die Operation jedoch weniger bei den Resectionen als vielmehr bei den Amputationen abzuhandeln.

Die Ausführbarkeit der gänzlichen Wegnahme des Schulterblatts in Verbindung mit der Decapitation des Oberarmkopfs und das dabei zu befolgende Verfahren, wird bei der Resection des Schultergelenks besprochen werden.

Vereinigung der Wunde und Verband.

Nach der Beendigung der partiellen oder totalen Resection des Knochens wird die Blutung, die gewöhnlich gering und nur bei Aftergebilden, namentlich wenn sie sich wie in den Fällen von Phillips und Luke bis in die Achselhöhle erstrecken, beträchtlicher ist, gestillt und die Wundlappen durch die Naht oder durch Heftpflaster vereinigt. Jäger hält die Ausfüllung der Wunde mit Charpie für unzweckmässig und den Versuch einer theilweisen ersten Vereinigung der Wunde für thunlich; nur der abhängigste Theil derselben bleibe zum Abflusse des Wundsecrets offen. Der Verband besteht in Charpie und Compressen, die durch ein Tuch in ihrer Lage erhalten werden; der Arm wird durch eine Mitella an den Körper befestigt. Complicirtere Verbände erscheinen unpassend. Erhöhte Lage auf der gesunden Seite.

Die Nachbehandlung richtet sich nach allgemeinen Regeln.

Die Erfolge der verschiedenen am Schulterblatte ausgeführten Resectionen zeigen ein höchst günstiges Verhältniss; in sämmtlichen angeführten Fällen fand Heilung statt und nur in wenigen derselben trat in Folge späterer Recidive der ursprünglichen Knochenkrankheit ein unglücklicher Ausgang ein; Störungen der Functionen des entsprechenden Armes wurden in keinem Falle beobachtet.

Zweite Abtheilung.

Resectionen der Knochen der Glieder.

Diese zerfallen in die Resectionen der Knochen der oberen und unteren Gliedmassen.

A. Resectionen der oberen Gliedmassen.

Die bisherige Eintheilung, nach welcher sämmtliche an einem Knochen ausführbare Resectionen nach einander abgehandelt werden, habe ich auch bei dieser Abtheilung beibehalten zu müssen geglaubt.

I. Resectionen des Schultergelenks.

Man versteht darunter die Ausschneidung des oberen Theils des Oberarmknochens ohne oder mit gleichzeitiger Wegnahme des entsprechenden Theils des Schulterblatts.

Anatomische und pathologische Vorbemerkungen.

Die Verbindung des Arms mit dem Rumpfe geschieht durch das Schultergelenk, welches von dem Gelenkfortsatze des Schulterblatts und dem Gelenkkopf des Oberarms gebildet wird. Die Gelenkfläche des Schulterblatts ist eine länglich ovale seichte, von einer Knorpelschichte überzogene Grube, deren Rand durch einen fibrös-knorpligen Fortsatz verstärkt wird; der ebenfalls überknorplte Gelenkkopf des Oberarms zeigt eine halbkuglige nach oben und innen gerichtete Gelenkfläche, welche fast um zwei Drittel grösser als die Gelenkfläche des Schulterblatts ist. Diese ist durch eine leichte Einschnürung, den anatomischen Hals, von zwei Erhöhungen geschieden; die vordere kleinere ist das Tuberculum minus, Trochin, die hintere voluminösere das Tuberculum majus oder Trochiter, welche durch eine Rinne für die Sehne des Biceps von einander getrennt werden. Das grösstentheils freie Gelenk wird nach oben durch den Vorsprung des Acromions und das äussere Ende des Schlüsselbeins, sowie durch den Processus coracoideus, der vom obern Rande der Gelenkfläche des Schulterblatts entspringt, gedeckt. Die beiden Gelenktheile werden durch die Gelenkkapsel mit einander verbunden; diese bildet einen geschlossenen fibrösen Sack (dessen innere Fläche von der Synovialmembran ausgekleidet ist) welcher vom Halse des Gelenkfortsatzes des Schulterblatts entspringt und sich an dem Halse des Oberarmkopfes befestigt. Die Gelenkkapsel wird durch mehrere ligamentöse Fortsätze, die vom Acromion und dem Processus coracoideus ausgehen, sowie durch die Sehnen des M. supra- und infra-spinatus, des M. teres minor, welche sich am Trochiter befestigen und die muskulöse Ausbreitung des M. subscapularis, welcher sich am Trochin ansetzt, verstärkt. Mehr als zwei Drittheile des Schultergelenks, die ganze äussere, sowie die vordere und

hintere Seite wird ausserdem noch von dem Musculus deltoideus bedeckt, welcher von dem untern Rande des äussern Drittels der Clavicula, des Acromion und der untern Hälfte der Spina Scapulae entspringt und sich an der äussern Kante des Humerus, im obern Drittheil desselben befestigt. Seine Form ist daher dreieckig mit oberer Basis und unterer Spitze; seine untere Fläche ist von einer Aponeurose überzogen, wodurch seine Adhärenz mit den unterliegenden Theilen verhindert wird. Das subcutane Zellgewebe, welches diesen Muskel bedeckt, besteht aus zellig-fettigem Gewebe und beigemischten fibrösen Lamellen, die von der Fascia superficialis kommen. Die Vena cephalica läuft in dieser Schichte, in der Furche zwischen dem M. deltoideus und pectoralis major, um sich entweder unterhalb oder oberhalb der Clavicula in die Vena subclavia zu ergiessen. Die äusserste Schichte wird von der Haut gebildet. Die Gefässe, welche in Betracht kommen, sind die Arteria circumflexa posterior und anterior; sie entspringen entweder mittels eines gemeinsamen Stammes, oder unmittelbar nebeneinander aus der A. axillaris; erstere geht gerade nach hinten, umgiebt den Humerus zu zwei Dritttheilen und endet im M. deltoideus und der Gelenkkapsel, die andere geht gerade nach vorne unter den M. coraco-brachialis und den kurzen Kopf des biceps, giebt Aeste an den subscapularis und die Kapsel und verliert sich ebenfalls im deltoideus. Der in Betracht kommende Nerve ist der circumflexus Humeri; er kommt aus dem Plexus brachialis, steigt nach hinten und aussen zwischen dem langen Kopf des triceps und dem Halse des Humerus an den hintern Rand und die hintere Fläche des deltoideus, in dem er sich verliert. Die Durchschneidung dieses Nerven bedingt Lähmung dieses Muskels.

Die pathologischen Zustände des Schultergelenks bestehen entweder in traumatischen oder organischen Zerstörungen desselben, welche ausführlicher bei den Indicationen aufgezählt werden.

Eintheilung.

Die Resectionen des Schultergelenks zerfallen

in die totale Resection, oder die Entfernung des Gelenktheils des Oberarms und des Schulterblatts,

bisweilen selbst noch mit Ausschneidung von Stücken des Schlüsselbeins und des Schulterblatts, welche keinen unmittelbaren Antheil an dem Schultergelenke haben:

in die partielle Resection und zwar wird darunter nur die Ausschneidung der Gelenktheils des Oberarms ohne oder mit einem Stücke der Diaphyse, die sogenannte Decapitatio Humeri verstanden, da die Resection des Gelenktheils des Schulterblatts für sich allein nicht wohl ausgeführt werden kann.

I. Partielle Resection des Schultergelenks.

(Decapitatio Humeri).

Geschichte. Vor der ersten Ausführung der partiellen Resection des Schultergelenks finden sich in der Geschichte der Chirurgie bereits hin und wieder Fälle aufgezeichnet, in denen zur Vermeidung der Amputation bei Splitterbrüchen, besonders in Folge von Schusswunden oder wegen Necrose und Caries der obere Theil des Humerus entfernt wurde; da diese Operationen aber nur in der Wegnahme der vorhandenen Splitter oder des bereits mehr oder weniger gelösten Oberarmkopfes bestanden, so können dieselben strenge genommen, nicht als eigentliche Resectionen des Schultergelenks betrachtet werden; ihre meist günstigen Resultate haben jedoch die Aufmerksamkeit erregt und zu der in Rede stehenden Operation aufgemuntert.

Die erste Decapitatio Humeri wurde von dem Engländer Ch. White[1]) 1768 wegen Caries (Necrose) des oberen Endes mit Zerstörung der Gelenkbänder verrichtet; des entfernte Stück war mehrere Zoll lang. Die Heilung erfolgte rasch mit theilweiser Regeneration des Substanzverlustes und daher nur unbedeutender etwa einen Zoll betragender Verkürzung des Arms. Bald nachdem die Operation bekannt

---

1) Cases of surgery. V. I.
Richter's Bibl. Bd. I. H. 3. S. 75.

geworden, wurde sie von Bent[1]) 1778 und Orred[2]) 1779 ebenfalls wegen Caries und mit glücklichem Erfolge nachgemacht.

In Deutschland machte Lentin[3]) 1771 die Operation zuerst. Er entfernte wegen Caries (Necrose) den Gelenkkopf zugleich mit dem grösseren Theile des Körpers des Humerus; das untre nur zwei Zoll lange Stück des Knochens wurde erhalten; auch in diesem Falle erfolgte Knochenneubildung; die Bewegung im Schultergelenke war beschränkt, der Arm übrigens sehr gut brauchbar.

In Frankreich machte Moreau der Vater[4]) die Decapitation des Humerus 1794 wegen Caries; grosse Verdienste um die Verbreitung dieser Operation erwarben sich Moreau der Sohn[5]), der die Decapitation dreimal verrichtete, Sabatier[6]), so wie Roux[7]).

Die Militärwundärzte Percy[8]), Villaume, Bottin, so wie Larrey[9]) und Coutry de la Pommerais[10]), Reynaud[11]), Guthrie[12]), Morel[13]), Roux de Brignolles[14]), Baudens[15]), Leriche[16]) u. A. übten sie häufig

1) Philos. Transact. V. 66.
Gerdy de la resect. p. 9.
2) Philos. Transact. V. 69.
Richter's Bibl. Bd. VI. p. 200.
3) Med. chir. Bemerk.
Böttcher Krankh. d. Knoch. T. III. S. 189.
4) Obs. prat. relat. à la resect. des artic. Paris 1803.
5) Essai sur l'empl. de la resect. P. 1815.
a. d. Franz. v. Krause.
6) Mém. de l'Institut. T. V. 1805.
7) De la resection. Paris 1812.
8) Dict. de sc. méd. T. XLVII. p. 546.
9) Rel. hist. et chir. de l'exp. de l'arm. de l'Orient. p. 312.
Gerdy de la resect. p. 83—85.
10) Arch. gén. 1827.
11) Rev. méd. 1827. T. IV.
Gerdy o. c. p. 86.
12) On gun-shots.
13) Med. chir. Transact. Vol. VII.
14) Gaz. méd. 1836.
15) Cliniq. des plaies d'arm. à feu.
16) Mém. de la soc. d'émul. de Lyon 1842.

wegen Zersplitterung des Oberarmkopfs in Folge von Schusswunden.

Die in England fast vergessene Operation wurde von Syme[1]) wieder wegen organischer Knochenkrankheiten geübt; seinem Beispiele folgten Babington[2]), Liston[3]), Baddely[4]) u. A. In Frankreich verrichteten sie Delpech, Velpeau, Laserre[5]), Hello[6]), Blandin[7]) u. A.; in Belgien Seutin[8]); in Italien Malogo[9]); Törnroth[10]), in Finnland: Clot in Egypten.

In Deutschland wurde sie von Wutzer[11]), Frike[12]), Blasius u. A.; am häufigsten aber (8mal) von Textor[13]) ausgeführt.

Jäger machte sie dreimal.

Der erste Fall Jäger's betrifft einen 24jährigen Menschen, bei dem sich ohne bekannte Veranlassung reissende Schmerzen im rechten Schultergelenke, Abscesse und Fisteln bei freier Bewegung des Armes bildeten. Verschiedene Behandlungsweisen, namentlich die Anwendung des Glüheisens blieben ohne Erfolg. Da die Untersuchung mittels der Sonde den Knochen nicht krank fand, so wurde eine zwischen dem M. deltoideus und dem coracobrachialis gelegene Fistel durch einen 3 Zoll langen Schnitt gespalten, hierauf erst entdeckte man eine Oeffnung im Knochen, die zu einer cariösen Höhle im Oberarmkopfe führte; da unter solchen

---

1) Abh. ü. d. Ausschneidung krank. Gel. Weimar 1832.
2) Lancet 1832. T. VI. p. 531.
Gerdy o. c. p. 19.
3) Lancet 1841. Febr.
4) Dublin med. Press. 1842. Nr. 206.
5) Gaz. méd. 1834. p. 233.
6) Annal. de la chir. 1841. Juli.
Hamb. Zeitschr. Bd. XIX. p. 549.
7) Gaz. méd. 1844. p. 327.
8) Gerdy o. c. p. 87. 149.
9) Gaz. méd. 1840. p. 541.
10) Ahlstubbe d. c. doctr. resect. Helsingf. 1840.
11) Wetzlar D. de art. resect. Bonn. 1832. p. 17.
12) Rust's Magaz. B. XXXIII. S. 147.
13) Wiedererzeugung d. Knoch. n. Resect. S. 13.

Umständen von einer Anwendung des Glüheisens nicht die Rede sein konnte, beschloss man die Decapitation des Humerus. An der hinteren Seite des Gelenks wurde eine gleichlange Incision gemacht und die untern Enden beider Schnitte durch einen Querschnitt vereinigt; der dadurch entstandene viereckige Lappen nach Oben zurückgeschlagen, das Kapselband und die Insertionen der Muskeln durchschnitten, und der Kopf am chirurgischen Halse durchsägt. Die Wunde wurde durch Heftpflaster vereinigt und eine Spica Humeri angelegt. Die Reaction war gering. Nach drei Monaten man die Heilung vollendet. Der Zustand des Gelenkes nach derselben wird weiter unten ausführlich angegeben werden. Etwa zwölf Jahre nach der Operation starb der Kranke an Wassersucht, die durch eine organische Leberkrankheit bedingt war.

In dem zweiten Falle wurde bei einem 33jährigen Manne die Resection des Schultergelenks wegen rheumatischer Omarthrocace mit Fisteln gemacht. Das Verfahren war dasselbe; da die Oberfläche des Schultergelenks ebenfalls von Caries zerstört war, wurde das Glüheisen auf dieselbe angewendet. Die vollständige Heilung erfolgte erst nach 5 Monaten; die Bewegungen des Armes waren anfangs beschränkt, wurden jedoch allmählig freier, so dass der Kranke sein Handwerk, das eines Böttigers wieder vollkommen versehen konnte. Etwa 6 Jahre nach der Operation starb der Kranke an Phthisis pulmonalis.

Dritter Fall. Eine 62jährige Frau fiel in der Trunkenheit im November 1834 in einen Strassengraben, woselbst sie die Nacht liegen blieb. Man fand über der vorderen linken Achselfalte eine 2 Zoll lange gerissene Wunde aus der eine beträchtliche Blutung, die im geringen Grade noch fortdauerte, Statt gefunden hatte. Es fanden sich die Zeichen eines Splitterbruches des Halses des Oberarmkopfs, wahrscheinlich mit Verletzung eines der grösseren Aeste der A. axillaris. Die angezeigte Resection wurde in der Weise ausgeführt, dass man die bereits vorhandene Wunde nach oben bis an die vordere Ecke des Acromions verlängerte, dann von der hinteren Ecke desselben einen paralellen Schnitt herabführte und die beiden Enden derselben durch einen Querschnitt vereinigte. Nach Zurücktrennung des Lappens fand man einen Bruch des eigentlichen Halses mit Splitterung des

oberen Endes des Humerus; nach Entfernung der Splitter wurde der Gelenktheil des Humerus exarticulirt und das obere Ende der Diaphyse des Knochens so weit dasselbe vom Perioste entblösst war (5/4 Zoll) resecirt.

Bereits am Abende stellten sich Respirationsbeschwerden und Schmerzen namentlich auf der rechten Seite des Thorax ein, das Fieber war ziemlich heftig; trotz entsprechender antiphlogistischer Behandlung erfolgte der Tod etwa 14 Tage nach d. O. Bei der Section fand man Verwachsung der Pleura costalis und pulmonalis und graue Hepatisation des oberen Lappens der rechten Lunge; bei der zufälligen Untersuchung des Beckens fand sich Blutextravasat in demselben und eine Fractur des queren und aufsteigenden Astes des Schambeins.

Die Indicationen der partiellen Resection des Schultergelenks sind folgende:

1) Complicirte Fracturen des oberen Endes des Oberarms mit Austritt der Diaphyse durch die Wunde der Weichtheile, mit Zersplitterung der Apophyse oder Zerreissung des Gelenks indiciren die Resection des Bruchstück der Diaphyse, soweit dasselbe vom Periost entblöst ist, und die nachträgliche Excision der Apophyse aus den noch bestehenden Gelenkverbindungen.

Wenn der Bruch unterhalb der Tuberkula, im chirurgischen Halse statt hat und die Apophyse ein ganzes Bruchstück bildet, so kann man dasselbe zurücklassen und sich auf die Resection in der Continutät des Humerus d. h. auf die Absägung des aus der Wunde vorstehenden Stücks der Diaphyse beschränken.

2) Abtrennungen der Diaphyse von der Epiphyse in Folge traumatischer Gewalt oder Eiterbildung erfordern unter analogen Umständen die Resection des oberen Endes der Diaphyse und die Exstirpation der Epiphyse, wenn dieselbe zerstört oder das Gelenk geöffnet ist; ausserdem beschränkt man sich ebenfalls auf die Resection der Diaphyse des Humerus.

3) Comminute Fracturen des Gelenkkopfs des Ober-

arms, namentlich in Folge von Schusswunden, machen die Entfernung der Splitter und die Resection des obern Endes der Diaphyse nothwendig.

Gleichzeitige Zerschmetterung oder Spaltbrüche eines Stücks der Diaphyse contraindiciren Operation nur dann, wenn dieselben weit herabreichen.

4) Einkeilung von Kugeln oder anderweitigen fremden Körpern in dem Oberarmkopfe erfordern die Resection, wenn gleichzeitig Zerstückung desselben und Zerreissung des Gelenks stattgefunden, oder Entzündung und Eiterung sowohl im Knochen als im Gelenke, und secundäre Necrose oder Caries hervorgerufen wurde.

Einfache Einkeilung fremder Körper ohne Bruch, ohne bedeutende Entzünduug und ihre Folgen, kann nach Ausziehung derselben der Natur überlassen werden; es erfolgt aber leicht Gelenksteifigkeit.

5) Complicirte Verrenkungen mit Austritt des Schulterkopfs aus der Wunde der Weichtheile, sowie

6) Veraltete nicht mehr einzurichtende Verrenkungen, wenn Unbrauchbarkeit des Arms oder durch den Druck des Gelenkkopfs auf die Gefässe und Nerven Lähmung, heftige Schmerzen und Brand drohende Geschwulst bedingt werden, erfordern die Excision des Gelenkkopfs.

7) Difforme Callusbildung, welche den Gebrauch des Gelenks aufhebt.

8) Wahre Ankylosen, in einer den Gebrauch des Gliedes ganz aufhebenden Richtung machen die Bildung eines neuen Gelenks durch Ausschneidung eines Stücks aus dem ankylotischen Gelenke nothwendig.

9) Centrale Caries des Gelenkkopfs, nach Jäger selbst, wenn die Bewegung des Armes noch frei ist.

10) Caries des Gelenkkopfs mit Necrose der Diaphyse erfordert die Resection des Gelenkkopfs und die Extraction der necrotischen Diaphyse. Selbst wenn der Se-

quester noch nicht gelöst, ist die Decapitation der Exarticulation des Armes vorzuziehen; die Gefahr, welche Jäger von der länger dauernden Eiterung u. s. w. fürchtet, ist nicht so bedeutend, um desswegen das ganze Glied zu opfern.

11) Aftergebilde des obern Endes des Humerus.

Operation.

Vorbereitung. Der Kranke wird dem Zustande seiner Kräfte entsprechend entweder an dem Rande eines Tisches liegend oder auf einem Stuhle sitzend operirt. Gehülfen sind 3 bis 4 nöthig; einer derselben besorgt die eigentliche Assistenz, ein zweiter übernimmt die Haltung des Arms, ein dritter die Fixirung des Rumpfes und hält sich bereit, im Nothfalle die Arteria subclavia auf die erste Rippe zu comprimiren u. s. w.

1. Akt Trennung der Weichtheile.

Die Anlegung der Schnitte durch die Haut und Muskeln hängt von dem Zustande dieser Organe ab. Es lassen sich daher zufällige und methodische Verfahren unterscheiden. Für die zufälligen Verfahren (Procedés de necessité) können allgemeine Regeln nicht gegeben werden; sie finden ihre Anwendung bei bestehenden Wunden oder grossen geschwürigen oder fistulösen Oeffnungen, welche in zweckmässiger Richtung und hinreichender Ausdehnung erweitert werden müssen. In den Fällen dagegen, wo die Weichtheile dergleichen Verletzungen nicht erlitten haben, kann unter den verschiedenen Operationsmethoden ein den Verhältnissen des gegebenen Falles entsprechendes Verfahren gewählt werden (Procede d'election).

Die zahlreichen vorgeschlagenen Schnittformen lassen sich unter zwei Hauptmethoden reihen, indem man den Operationszweck einerseits durch die Anlegung einer einfachen Längenwunde, andererseits durch die Bildung eines breiten Lappens zu erreichen strebt.

I. Einfacher Längenschnitt.

1. Schnitt an der äusseren Seite der Schulter.

Verfahren von White: Längenschnitt in der Mitte des M. deltoideus, der von der Spitze des Acromions bis zu der Insertion jenes Muskels herabgeführt wird.

Die Verfahren von Larrey, Kern, Chassaignac u. A. sind ganz analog.

Jäger bestimmt die Methode folgender Massen: Man spanne den mittleren Theil der Schulter und steche ein kleines Amputationsmesser oder starkes Bistouri unter dem Acromion bis auf den Kopf des Oberarmknochens ein und führe es, dessen Griff etwas senkend und die vordere äussere Knochenfläche nicht verlassend in einem Zuge nach unten, bis an die Insertionsstelle des M. deltoideus, so dass dieser in seiner Mitte gespalten wird.

Folgende Verfahren, die bisweilen unter die Lappenmethoden gestellt werden, sind als Modificationen des einfachen Längenschnitts zu betrachten:

Langenbeck hat den Vorschlag gemacht, wenn der einfache Längenschnitt zu der Entblössung des Gelenks und der Eröffnung der Kapsel nicht ausreichen sollte, an dem oberen Ende desselben einen kürzeren Querschnitt zu machen (T Schnitt).

Bouzairies Y Schnitt. Wenn der einfache Längenschnitt zur Vollendung der Operation nicht genügt, wird ein zweiter Schnitt vom oberen Ende des ersten nach hinten längs des unteren Randes der Spina Scapulae und wenn auch hiedurch hinlänglicher Raum noch nicht gewonnen ist, ein dritter Schnitt auf der entgegengesetzten Seite nach vorne längs des untern Randes der Clavicula geführt.

Die Verfahren Bromfield's und Syme's, wovon der erste mit dem White'schen Schnitte einen Quer-

schnitt durch den untern Theil des Deltamuskels verbindet, während der andere von dem untern Ende des Längenschnitts einen kurzen schiefen Schnitt nach hinten und oben gegen das Schulterblatt führt, sind unzweckmässig, da die Erweiterung der Längenwunde an einer Stelle stattfindet, wo sie deren am wenigsten bedarf.

Bent's Verfahren, welches ebenfalls aus einem Versuche die ursprüngliche Längenwunde zu vergrössern hervorging, indem nach hinten gerichtete kurze Querschnitte an das obere und untere Ende des Längenschnittes angefügt wurden, wodurch ein viereckiger Lappen mit hinterer Basis entstand, bildet den Uebergang zu der zweiten Reihe, den Lappenmethoden.

2. Schnitt an der vordern Seite der Schulter.

Einerseits um den Schwierigkeiten zu entgehen, die bei dem Einschnitte an der äussern Seite des Schulter in Beziehung auf die Trennung der Gelenkbänder stattfinden, andererseits um die Durchschneidung des Nervus circumflexus Humeri und die dadurch bedingte Lähmung des M. deltoideus zu vermeiden, haben Robert, Malgaigne und Baudens vorgeschlagen, einen Längenschnitt an der vordern zugänglicheren Seite des Gelenks zu führen.

Das Verfahren Robert's besteht in einem vier bis fünf Zoll langen Schnitte, welcher von dem untern Rande des Schlüsselbeins, zwei Finger breit von seinem äussern Ende, durch die Mitte des Raumes zwischen dem Acromion und dem Processus coracoideus, paralell mit der Axe des Humerus nach unten geführt wird.

Malgaigne's Verfahren ist nicht wesentlich verschieden.

Baudens macht in der Furche, welche den Musculus pectoralis magnus vom deltoideus trennt, einen fünf Zoll langen Schnitt, der gerade unter dem Proces-

sus coracoideus beginnt und bis in die Rinne für den M. biceps dringt. Wenn dieser Schnitt den nöthigen Raum zur Eröffnung der Gelenkkapsel und zur Luxation des Kopfes nach aussen nicht gewährt, so erweitert er die Wunde jederseits durch eine kleine transversale Incision, die jedoch nur die Muskeln, keineswegs aber die äusseren Bedeckungen betrifft.

II. Lappenbildung.

1. Dreieckiger Lappen.

Verfahren von Sabatier. Er bildet an der äussern Seite der Schulter einen schmalen dreieckigen Lappen mit der Spitze nach unten, den er durch einen an der obern Basis geführten Querschnitt wegnimmt. Anstatt der völlig überflüssigen Excision des Lappens erscheint die Bildung eines breiteren Lappens, wie v. Wattmann u. A. vorschlagen, zweckmässiger; er führt von dem hintern Rande des Acromions und aus dem Raume zwischen dem Acromion und dem Processus coracoideus zwei schiefe Schnitte nach dem Verlaufe der Fasern des Deltoideus herab, welche sich fast an der Insertion dieses Muskels unter einem spitzen Winkel vereinigen.

2. Viereckiger Lappen.

Moreau, der Vater, bildet einen viereckigen Lappen mit unterer Basis, indem er an der vorderen Seite der Schulter vom Processus coracoideus in der Furche für den Biceps und an der hintern Seite der Schulter vom unteren Rande des Acromion's paralelle Vertikalschnitte von etwa drei Zoll Länge herabführt und die oberen Enden derselben durch einen Querschnitt unterhalb des Acromion's vereinigt; der auf diese Weise umschriebene Lappen wird vom Knochen nach unten abgetrennt und zurückgeschlagen.

Das Verfahren von Manne, Percy, Moreau, dem Sohne, Roux, Textor, Jäger u. A., welches in der Bildung eines viereckigen Lappen mit oberer Basis, analog dem Verfahren von Lafaye für die Exarticulation des Arms im Schultergelenk, besteht, wird ganz in derselben Weise ausgeführt, nur werden die beiden Longitudinalschnitte an ihrem unteren Ende durch den Querschnitt vereinigt und der gebildete Lappen nach oben zurückgeschlagen.

3. Halbmondförmiger Lappen.

Bell's, Morel's, Hello's und Guepratte's Verfahren besteht in der Anlegung, eines halbmondförmigen Lappens aus dem Deltoideus, mit oberer Basis und der Convexität nach unten, welcher durch Einschneiden von aussen nach innen gebildet wird.

Die Uebertragung der Dupuytren'schen oder Lisfranc'schen Exartikulationsmethode durch Bildung eines ovalen äusseren oder hintern Lappens mittels Einstechung des Messers von innen nach aussen erscheint unzweckmässig, da bei mechanischen Zerstörungen oder durch organische Krankheiten bedingter Auftreibung des Schulterkopfes Hindernisse in der Ausführung des Schnittes, sowie Unregelmässigkeiten desselben stattfinden müssen.

Bei der Würdigung der verschiedenen zur Trennung der Weichtheile vorgeschlagenen Verfahrungsweisen kommen folgende Momente in Betracht. Die Schnitte müssen eine solche Richtung erhalten, dass die Eröffnung des Gelenks keine besonderen Schwierigkeiten bietet und eine genaue Untersuchung des zu entfernenden Knochens möglich wird, dass ferner, wenn wegen der Ausdehnung der Zerstörung des Knochens eine Resection nicht mehr zulässig erscheint, sogleich die Exarticulation des Arms mit hinreichender Bedeckung der Gelenkwunde ausgeführt werden kann. Der einfache Schnitt

an der äussern Seite des Gelenks gewährt die wenigsten Vorzüge; das Gelenk wird an einer Stelle blosgelegt, wo die Eröffnung desselben die meisten Schwierigkeiten bietet. Die verschiedenen Modificationen dieses Schnittes, wie der Schnitt von Langenbeck, von Bouzairies, das Verfahren von Bent gewähren zwar für diesen Theil der Operation den nöthigen Raum, compliciren aber die Wunde, wenn etwa die Exarticulation nöthig werden sollte. Die Bildung viereckiger oder halbrunder Lappen mit oberer Basis bietet zwar den nöthigen Raum, sie hat aber den Nachtheil, dass der M. deltoideus in mehrfacher Richtung durchschnitten und zugleich der Nervus circumflexus Humeri getrennt wird, wodurch die späteren Bewegungen des Arms beeinträchtigt werden. Allen diesen Vorwürfen entgehen die Verfahren, einen einfachen Schnitt an der vordern Seite des Gelenks zu bilden, unter denen die Methode von Robert und Malgaigne die zweckmässigste erscheint. Nur bei beträchtlicher Anschwellung der Gelenkbänder oder einer bedeutenderen Auftreibung des Knochens selbst könnte die Eröffnung des Gelenks Schwierigkeiten bieten; in diesem Falle kann durch Hinzufügung eines kürzeren etwa 2 Zoll langen Schnittes, welcher unter spitzem Winkel von dem oberen Ende des Längenschnittes nach aussen und unten abgeht, ein kleiner Lappen gebildet werden, wodurch hinlänglicher Raum gewonnen wird, ohne dass der Nervus circumflexus getrennt werden muss (S. Fig. 5.).

II. Akt. Trennung des Knochens.

Dieser Theil der Operation ist sehr einfach und leicht, wenn die Verbindungen des Knochens wie bei complicirter oder spontaner Luxation bereits gelöst sind. Man braucht nur den im Ellbogen gebeugten Arm dem Thorax zu nähern und von unten nach oben und vorne (aussen) zu drängen, um den Kopf aus der Gelenkpfanne

und der Wunde treten zu lassen. Der Gelenkkopf wird alsdann von einem Gehülfen fixirt und nachdem zum Schutze der Weichtheile eine Compresse oder ein Spatel zwischen beide gebracht wurde, an der Grenze der Zerstörung, die durch die Abtrennung des Periosts bezeichnet wird, mittels einer gewöhnlichen Säge getrennt. Analog und ebenfalls ohne Schwierigkeiten ist das Verfahren bei traumatischen oder spontanen Abtrennungen der Epiphyse, bei Brüchen des Halses und Splitterbrüchen. Nach Ausziehung vorhandener Bruchstücke und Splitter wird das obere Ende der Diaphyse aus der Wunde hervorgeschoben und in der bereits angegebenen Weise abgesägt. Den dadurch gewonnenen Raum benützt man, um den zurückgebliebenen Gelenktheil mit einer Hackenzange zu fassen und die noch bestehenden Verbindungen desselben mittels des Messers oder einer Schere zu trennen. Unter den bisher genannten Umständen reicht die Trennung der Weichtheile durch den einfachen Längenschnitt, namentlich an der vordern Seite des Gelenks, vollkommen aus.

Bei weitem schwieriger wird die Operation, wenn die Continuität des Knochens nicht unterbrochen und die Gelenkverbindung noch vorhanden ist, wenn namentlich in Folge lange dauernder organischer Krankheiten die Gelenkkapsel verdickt und der Gelenkkopf aufgetrieben oder durch Aftergebilde entartet ist. Unter solchen Umständen sind zwei Verfahrungsarten möglich, wovon die eine in vorheriger Durchsägung des Knochens und nachträglicher Exarticulation des Stücks, die andere in vorausgehender Trennung der Gelenkverbindungen und darauffolgender Durchsägung des Gelenkendes besteht; keine der beiden Methoden hat unbedingte Vorzüge, sondern ihre Anwendung ist durch die Eigenthümlichkeit des Falles bedingt; es wäre fehlerhaft, eine derselben in allen Fällen ausüben zu wollen.

Das erste Verfahren, welches in Verbindung mit dem einfachen Längenschnitte besonders von Chaissaignac empfohlen wird, passt nur in jenen Fällen, wo die Trennungsstelle des Knochens voraus genau bestimmt werden kann, z. B. bei veralteten Luxationen, bei fremden Körpern, welche in dem Knochen eingekeilt sind, und auf andre Weise nicht entfernt werden können. Die Durchsägung des Knochens geschieht mittels der Kettensäge, die durch eine krumme Nadel oder eine Oehrsonde um den Hals des Knochens geführt wird; nach Vollendung derselben fasst man den Gelenkkopf mit einer Zange und löst ihn auf die angegebene Weise aus seinen Verbindungen mit den Weichtheilen und dem Gelenke des Schulterblatts.

Die zweite Methode ist unbedingt in jenen Fällen indicirt, wo man sich über den Sitz und die Ausdehnung des die Operation erfordernden Knochenleidens völlige Gewissheit nicht verschaffen konnte. Unter solchen Umständen gewährt die einfache Längenincision nur selten den nöthigen Raum und es wird daher meist die Bildung eines Lappens nach der bereits angegebenen Weise nothwendig.

Im ersten Falle müssen die Ränder des Längenschnitts mittels stumpfer Hacken gehörig entfernt und die Gelenkkapsel, wenn sie nicht bereits durch den Schnitt durch die Weichtheile mit eröffnet wurde, eingeschnitten werden; mittels eines schmalen, nach Larrey's Angabe stumpfspitzigen Messers, unter Rotation des Arms trennt man (wo möglich unter Schonung der Sehne des Biceps, die Insertionen der am Trochin und Trochiter sich ansetzenden Muskeln, drängt die Apophyse aus dem Gelenke und der Wunde, indem man den gebeugten Arm von hinten und nach oben und vorn (aussen) schiebt, und durchsägt die Diaphyse an der Grenze ihrer Erkrankung auf die bereits erwähnte Weise.

Im zweiten Falle wird der gebildete Lappen zurückgeschlagen und die entblöste Gelenkkapsel, möglichst nahe am Schulterblatt unter abwechselnder Rotation des Arms nach hinten und vorn durchschnitten; von den den Schulterkopf umgebenden Sehnen und Muskeln werden nur die, welche sich am Trochin und Trochiter ansetzen, getrennt, die übrigen durch Fassen mittels stumpfer Hacken vor Verletzungen geschützt und erhalten; zuletzt werden, indem man den Arm dem Stamme nähert und nach oben und aussen schiebt, die Verbindungen an der innern Seite des Kopfs getrennt, wobei die Scheide des Messers immer gegen den Oberarmknochen gerichtet sein muss, um eine Verletzung der Achselgefässe und Nerven zu vermeiden. Das auf diese Weise isolirte obere Ende des Humerus wird an der Grenze der Erkrankung kreisförmig umschnitten und unter zweckmässigen Schutze der Weichtheile mit einer gewöhnlichen Säge getrennt. Die nachträgliche Abrundung der zurückbleibenden Diaphyse, wie sie Moreau d. V. einmal und in neuerer Zeit Baudens u. A. wieder geübt haben, ist unzweckmässig, da sie nachträgliche Necrose veranlassen muss. Man beschränke sich auf die Entfernung unregelmässiger Knochensplitter und Spitzen, mittels der Kneipzange, so wie vorstehender Stücke der Gelenkkapsel oder der Sehnen durch die Schere.

Findet sich nach Auslösung des oberen Endes des Humerus aus dem Gelenke, dass wegen beträchtlicher Ausdehnung der Knochenaffection die Decapitation nicht mehr ausführbar, dagegen die Exarticulation des Arms angezeigt ist, so kann diese Operation bei dem ersten Verfahren (dem einfachen Längenschnitte) durch Hinzufügung eines Zirkelschnitts, bei dem zweiten Verfahren (der Bildung eines Lappens) durch Trennung der Weichtheile an der innern Seite des Knochens und Bildung eines

inneren Lappens, nach der von Lafaye angegebenen Methode leicht ausgeführt werden [1]). Hat man das von mir vorgeschlagene Verfahren gewählt, so muss der äussere schiefe Schnitt nach hinten und abwärts verlängert werden, bis er die gleiche Ausdehnung wie der vordere erhalten; die Weichtheile an der innern Seite des Knochens werden durch einen halben Zirkelschnitt getrennt. Es entsteht dadurch eine ganz analoge Wunde wie bei der Ovalärmethode, nur ist die lineäre Narbe nach vorne anstatt nach aussen gelagert.

II. Totale Resection des Schultergelenks.

Geschichte. Die Entfernung der beiden, das Schultergelenk bildenden Knochenenden, des oberen Theils des Oberarmknochens und des Gelenkfortsatzes des Schulterblatts wurde zuerst 1786 von Moreau d. V. [2]) wegen Ca-

---

1) Jäger verrichtete diese Operation an einem 16jährigen Burschen, welcher an Caries centralis des Kopfes und Necrose des Körpers des Humerus litt. Da sich die Ausdehnung der Necrose und der Zustand des Sequesters mit Sicherheit nicht ermitteln liess, so glaubte man die Resection versuchen zu dürfen. Es wurde ein äusserer viereckiger Lappen mit oberer Basis gebildet, das Gelenk geöffnet und der Gelenkkopf abgesägt. Wegen der Ausdehnung der Necrose, welche fast die ganze Diaphyse des Humerus einnahm, und der Unmöglichkeit einer Extraction des Sequesters, der noch keineswegs gelöst war, beschloss Jäger die Exarticulation, welche durch die Bildung eines innern Lappens ausgeführt wurde.

Es könnte die Frage aufgeworfen werden, ob in diesem Falle die Resection des cariösen Gelenkkopfes nicht genügt hatte, da die Abstossung des Sequesters der Natur hätte überlassen werden können.

2) Moreau d. S. a. a. O. Beob. I. S. 20.

ries, 1826 von Syme[1]), von Brodie[2]), von Dietz[3]) 1834 ausgeführt; wegen Zerschmetterung des Schultergelenks in Folge von Schusswunden wurde diese Operation von Larrey[4]), Velpeau[5]), Baudens[6]), Mayer[7]) u. A. ausgeführt.

Indicationen.

1) Zerschmetterungen der verschiedenen Gelenktheile — des Oberarmkopfes, des Gelenks des Schulterblatts so wie des Processus coracoideus, des äussern Endes des Schlüsselbeins und der Scapula oder selbst grösserer Parthien beider Knochen, namentlich in Folge von Schusswunden, wenn die Gefässe und Nerven des Arms nicht verletzt und die Weichtheile nicht in zu grosser Ausdehnung zerstört sind.

2) Caries des Schultergelenks mit Zerstörung beider Gelenkflächen.

3) Aftergebilde — welche gleichzeitig den Schulterkopf und einen kleineren oder grösseren Theil des Schulterblattes oder des Schlüsselbeines befallen haben. Selbst wenn das ganze Schulterblatt ergriffen, kann die Exstirpation dieses Knochens mit der Resection des Schulterkopfes verbunden werden.

Operation.

I. Akt. Trennung der Weichtheile.

Bei der Unmöglichkeit, vor der Eröffnung des Schul-

---

1) Syme a. a. O. S. 39.
2) Lancet. 1832. V. VI. p. 531.
Gerdy o. c. p. 19.
3) Hamb. Zeitschr. Bd. V. S. 446.
4) Chir. Klin. übers. v. Sachs T. III. S. 349.
5) Méd. opérat. T. II. p. 571.
6) Gaz. des Hôp. 1834.
Schmidt's Jahrb. Bd. V. S. 325.
7) Med. Corresp. Bl. bayer. Aerzte 1845. Nr. 23.

tergelenks über die Gegenwart und Ausdehnung der Zerstörung beider Gelenktheile, namentlich des Gelenkfortsatzes des Schulterblattes Gewissheit zu erhalten, möchte folgendes Verfahren sich als das zweckmässigste bewähren. Man führt zuerst den angegebenen Längenschnitt an der vordern Seite der Schulter durch die Weichtheile, öffnet das Gelenk und sucht sich durch sorgfältige Untersuchung von dem Zustande der verschiedenen Theile desselben zu überzeugen; findet sich dass die Gelenkpfanne sowie andere Theile des Schulterblatts in geringerer oder grösserer Ausdehnung an der Affection Theil genommen haben, so wird ein zweiter entsprechend kürzerer oder längerer horizontaler Schnitt auf dem Acromion nach hinten geführt und der auf diese Weise gebildete dreieckige Lappen nach hinten und unten abgelöst und zurückgeschlagen. Bei gleichzeitiger Zerstörung des Processus coracoideus oder des äussern Endes der Clavicula wird ein dritter Schnitt, der von der Vereinigung der beiden vorigen Schnitte nach innen, auf dem untern Rande des Schlüsselbeines geführt wird, nothwendig, der dadurch gebildete Lappen wird ebenfalls zurückgelegt. Es braucht wohl kaum bemerkt zu werden, dass man sich, ehe diese beiden Schnitte hinzugefügt werden, sorgfältig von der Ausdehnung der Knochenkrankheit am oberen Theile des Humerus überzeugt haben muss, um zu wissen, ob die Resection noch ausführbar oder die Exarticulation des Arms nothwendig sei.

Unter den übrigen bei der partiellen Resection des Schultergelenks in Anwendung gekommen Verfahren sind nur wenige bei der totalen Resection zulässig: der einfache Längenschnitt gewährt zu wenig Raum, selbst bei der Anwendung des Osteotoms; die Bildung eines oberen Lappens ist wenigstens in jenen Fällen, wo zugleich das Acromion entfernt werden muss, un-

statthaft, weil die Basis desselben eine zu geringe Dicke erhält und daher Brand desselben zu befürchten steht; in diesem Falle wäre das von Moreau d. V. geübte Verfahren anwendbar; es besteht darin, dass dem untern aus dem M. deltoideus gebildeten viereckigen Lappen durch Verlängerung der Längenschnitte (H Schnitt) ein zweiter von gleicher Form, aus den Bedeckungen der Schulter gebildeter gegenüber angelegt wird.

II. Akt. Trennung der Knochen.

Die Resection des Gelenktheils des Humerus geschieht in der bei der partiellen Resection des Schultergelenks angegebenen Weise.

Oberflächliche Erkrankung der Gelenkfläche des Schulterblatts wurde bisher durch die Cauterisation mit dem Glüheisen zu beseitigen gesucht; von Malgaigne u. A. wurde die Anwendung der Rugine oder des Meisels vorgeschlagen. Bei tieferer Zerstörung des Gelenkfortsatzes musste, um die gewöhnlich in Gebrauch gezogenen Sägeinstrumente anwenden zu können, vorerst das Acromion, auch wenn es vollkommen gesund war, weggenommen werden, wornach erst der Fortsatz an seiner Basis zugleich mit dem Processus coracoideus durchsägt werden konnte.

Zweckmässiger ist die Anwendung des Osteotoms sowohl bei oberflächlicher als tieferer Zerstörung des Knochens. Im ersten Falle wird nur eine dünne Schichte des Gelenkfortsatzes weggenommen, im zweiten Falle wird derselbe an seinem Halse durchsägt, wobei der Processus coracoideus, je nachdem er an der Erkrankung Theil genommen hat oder nicht, entfernt oder erhalten werden kann. Sollte die geringe Breite der Wunde der Weichtheile eine Anwendung des Instruments in rechtwinkliger Richtung zur Achse des Gelenkfortsatzes nicht zulassen, so durchsägt man den-

selben mittels eines oder mehrerer, der Tiefe der Erkrankung entsprechender Schnitte, die in der Richtung seiner Achse geführt werden, entfernt die einzelnen Segmente mit der Zange und ebnet zuletzt die Knochenwunde. Weniger schwierig ist die Operation, wenn das ebenfalls erkrankte Acromion oder selbst noch ein grösserer Theil des Schulterblatts mit hinweggenommen werden muss[1]).

Bei Zerschmetterungen der des Schultergelenk zusammensetzenden Theile, in Folge von Schusswunden, beschränkt sich die Operation auf die Entfernung der losen Splitter und Bruchstücke und die Resection der ungleichen Bruchenden durch die Knochenzange oder das Osteotom.

Vereinigung der Wunde und Verband.

Noch Vollendung der partiellen oder totalen Resection wird die Wunde gereinigt, wobei etwa noch zurückgelassene entartete Weichtheile weggenommen

---

1) Es könnte selbst, wie bereits bei den Resectionen des Schulterblatts erwähnt wurde, die Wegnahme der ganzen Scapula mit der Decapitation des Humerus verbunden werden. Ausser dem Längenschnitte an der vordern Seite des Schultergelenks, wird wie bei der Amputatio Scapulae ein Schnitt längs des hintern Rands dieses Knochens geführt und beide durch einen auf der Spina und dem Acromion geführten Querschnitt vereinigt. Die Exstirpation des Knochens geschieht nach den bei der Amputation dieses Knochens gegebenen Regeln. Fälle, die Gelegenheit zu dieser Operation gegeben hätten, sind bereits beobachtet worden, nur wurde bisher die Exarticulation des Arms vorgezogen, eine Operation, die wenn auch nicht schwieriger, doch gewiss zerstörender genannt werden muss. Jedenfalls erscheint die Operation im passenden Falle eines Versuches werth.

und bestehende Blutungen gestillt werden. Indem man das obere Ende des Humerus dem Schultergelenke oder dem zurückgebliebenen Reste des Schulterblatts nähern und in dieser Lage ruhig fixiren lässt, wird die Wunde der Weichtheile vereinigt; einfache Längenschnitte können durch Heftpflaster verbunden werden; im Allgemeinen ist aber die Naht vorzuziehen und bei Querschnitten ist sie unentbehrlich; die Lappen müssen in ihrer ganzen Dicke gefasst werden, um eine vollständige Vereinigung derselben zu erhalten. Die abhängigsten Stellen der Längenschnitte werden durch Einlegung von Leinwandstreifen oder Charpie zum freien Abflusse des Wundsecrets offen erhalten. Die Wunde wird mit Charpie und Compressen bedeckt, welche durch eine Longuette, die mit ihrem mittleren Theile auf der Schulterhöhe angelegt, in der Achselhöhle gekreuzt und an der äussern Seite des Arms befestigt wird, in ihrer Lage erhalten werden. Der Operirte erhält eine nur wenig erhöhte Rückenlage, der Oberarm wird in seiner natürlichen Richtung auf einem Spreukissen gelagert, zwischen denselben und den Thorax wird eine schmales keilförmiges Kissen (mit dem stärkeren Theile nach unten) oder eine gepolsterte Schiene gebracht und leicht befestigt; der Vorderarm wird im rechten Winkel gebeugt, auf die Brust gelegt und durch eine Mitella in der angegebenen Richtung erhalten. Dieser einfache Verband kann leicht, ohne dass der Kranke seine Lage zu verändern genöthigt wäre, gewechselt werden und ist daher wenigstens in der ersten Zeit nach der Operation zweckmässig; später kann derselbe mit dem Scultet'schen Verbande oder einer Spica Humeri vertauscht werden. v. Wattmann's Verband, wobei der gestreckte Arm auf eine gepolsterte lange Schiene mittels einer Cirkelbinde befestigt und horizontal so gelagert wird, dass seine Achse der der Gelenkhöhle

entspricht ist unzweckmässig. Velpeau empfiehlt den Kleisterverband.

Die Nachbehandlung richtet sich nach der allgemeinen und örtlichen Reaction. Der Verband wird am 4. oder 5. Tage abgenommen, die Nähte entfernt und durch Heftpflaster ersetzt; von da an wird der Verband täglich einmal, bei stärkerer Eiterung selbst zweimal erneuert. Besondere Aufmerksamkeit erfordert die Sorge für den freien Abfluss des Eiters; bei Eitersenkungen baldige Incisionen an der entsprechenden Stelle des Glieds. Die durchschnittliche Dauer der Heilung ist zwei bis vier Monate; bisweilen bestehen noch längere Zeit Fisteln, die entweder durch Necrose der Sägeränder oder häufiger durch die bei organischen Krankheiten der Gelenke gewöhnliche speckige Entartung der Weichtheile unterhalten werden, sie erfordern nur selten wundärztliche Behandlung.

Die Behauptung Marjolin's, dass die Resection des Schultergelenks gefährlicher sei, als die entsprechende Exarticulation wird durch die Erfahrung nicht bestättigt. Aus einer unpartheiischen Vergleichung der Resultate beider Operationen ergiebt sich, dass die Resection, wenn nicht günstigere, doch jedenfalls ebenso günstige Verhältnisse zeige als die Exarticulation. Unter 53 Fällen der ersten Operation, welche Jäger zusammengestellt hat, befinden sich nur 2, in denen ein tödtlicher Ausgang erfolgte; da aber derartigen Verzeichnissen immer der Vorwurf gemacht werden kann, dass sie nur die glücklich verlaufenen und desswegen veröffentlichten Fälle enthalten, so unterlasse ich es diese Tabelle bis in die neuste Zeit fortzuführen und beschränke mich auf die Zusammenstellung der in den Kliniken zu Würzburg und Erlangen verrichteten derartigen Operationen: Unter 12 Fällen, wovon Textor 8, Jäger 3, Dietz 1 angehören, erfolgte in 3 Fällen der Tod, aber nur in 1 Falle,

wo er durch Phlebitis herbeigeführt wurde, kann derselbe als unmittelbare Folge der Operation betrachtet werden, in den beiden andern Fällen erfolgte derselbe durch Pleuropneumonie; 4 Exarticulationen des Arms, welche in diesen Kliniken (von Textor 3, von Jäger 1) verrichtet wurden, verliefen glücklich, während unter 13 Exarticulationen, welche nach Malgaigne's Zusammenstellung von 1836 bis 1841 in den Pariser Hospitälern vorkamen, 10 einen unglücklichen Ausgang nahmen.

In Beziehung auf die Brauchbarkeit des Arms sind die Erfolge der Resectionen des Schultergelenks ebenfalls sehr günstig. Folgende Verhältnisse haben auf die spätere, geringere oder grössere Beweglichkeit des Arms Einfluss:

1. Das Verfahren, welches bei der Trennung der Weichtheile angewendet wird, ist keineswegs gleichgültig. Nach der Anlegung eines einfachen Längenschnitts in der Richtung der Faserung des M. deltoideus bleibt die Bewegung eine freiere als nach der Bildung eines der verschiedenen Lappen; die dadurch bedingte Trennung der Muskelfasern in mehrfacher Richtung, besonders aber die unmittelbare Verbindung der Haut- und Muskelnarbe mit dem Narbengewebe, welches die Knochenenden vereinigt, hindert das freie Spiel dieses Muskels; dazu kommt noch, dass bei sämmtlichen Lappenbildungen und selbst bei dem Längenschnitte an der äussern Seite eine Trennung der den Muskel versorgenden Gefässe und Nerven stattfindet, wodurch Paralyse und Atrophie desselben bedingt wird. Alle diese Vorwürfe treffen den Längenschnitt an der vordern Seite des Gelenks oder die von mir vorgeschlagene Modification desselben nicht.

2. Je geringer der Substanzverlust des Knochens, um so freier bleibt die Bewegung des Arms; denn je näher der Knochen an den Ansatzpunkten der ihn nach aussen, vorn und hinten bewegenden Muskeln getrennt

wird, desto beschränkter müssen nach den Gesetzen des Hebels die Wirkungen dieser Muskeln werden; geschieht die Trennung unterhalb derselben, so sind diese Bewegungen ganz unmöglich, wobei jedoch die Gebrauchsfähigkeit des Vorderarms und der Hand noch keineswegs ganz aufgehoben wird. — Es reiht sich hier die Frage an, wie viel überhaupt von dem oberen Ende des Humerus weggenommen werden dürfe, eine Frage, die in so allgemeiner Fassung kaum beantwortet werden kann. Vor allem kommt die Natur der die Resection indicirenden Knochenkrankheit in Betracht. Unter Umständen, die eine Regeneration des Knochens erwarten lassen, kann ein grosser Theil desselben weggenommen werden; so entfernte Lentin fast zwei Drittel des Körpers des Humerus und der Operirte behielt bei beschränkter Bewegung des Arms im Schultergelenke vollkommenen Gebrauch des Vorderarms und der Hand; in andern Fällen wurden fünf Zoll und darüber mit gleichem Erfolge weggenommen. Im entgegengesetzten Falle, wenn eine Knochenneubildung nicht stattfinden kann, muss die Trennung des Knochens noch innerhalb der Ansätze der für die Bewegungen des Humerus unumgänglich nöthigen Muskeln geschehen; die äusserste Grenze möchte somit durch die Insertionsstelle des M. deltoideus gegeben sein. Ausserdem verdienen das Alter, die Beschäftigungsweise und der Stand des Kranken einige Berücksichtigung. Es giebt nemlich eine grosse Anzahl von Arbeiten, wo nur der untere Theil des Arms allein in Thätigkeit ist; unter solchen Umständen ist daher, selbst wenn der grössere Theil des Knochens weggenommen wird, die Erhaltung des Arms von wesentlichem Vortheile; nöthigen Falls kann dem obern Theile desselben durch eine passende Vorrichtung einige Festigkeit gegeben werden. Bei jugendlichen Subjecten, denen die Wahl oder die Aenderung der Be-

schäftigungsweise noch frei steht, wäre dies Moment besonders zu beachten. Endlich kann bei einzelnen Kranken nur zur Vermeidung der durch den gänzlichen Verlust des Arms bedingten Verstümmelung die Resection, auch wenn ein wenig brauchbares Glied zu erwarten steht, vorzuziehen sein.

3. Die wesentlichste Bedingung für die spätere Beweglichkeit des Arms bildet die grössere oder geringere Vollkommenheit des neugebildeten Gelenks.

Der günstigste Fall ist gegeben, wenn nur der Gelenkkopf des Humerus entfernt und die Gelenkpfanne des Schulterblatts erhalten oder wenigstens nur diese allein ohne die anderen Fortsätze desselben weggenommen wurde. Unter solchen Umständen wird das obere Ende des Humerus gegen die Pfanne oder die untere Fläche des Acromions gezogen und articulirt mit derselben; der Arm zeigt eine dem Substanzverluste des Humerus entsprechende Verkürzung, aber wenn nicht bereits erwähnte Momente beeinträchtigend wirken, eine freie Bewegung nach allen Seiten. Als Beispiele können u. A. die beiden von Jäger verrichteten Operationen dienen. Das obere abgerundete und etwas kolbige Ende des Humerus war der Pfanne gegenüber fühlbar, der Arm zeigte mit Ausnahme des geschwundenen M. deltoideus die natürliche Stärke und Dicke, seine Verkürzung entsprach genau dem Substanzverluste des Knochens; seine Bewegungen nach vorne und hinten waren kaum beschränkt und wurden noch durch die grössere Beweglichkeit des Schulterlatts unterstützt; am meisten war die Abduction des Arms von Thorax gehindert, was zum Theil durch die Narben an der vordern und hintern Seite des Gelenks, zum grössern Theil aber durch die Atrophie des M. deltoideus in Folge der Durchschneidung seiner Gefässe und Nerven bedingt war.

Bei Wegnahme eines grösseren Theils des Humerus und der Scapula bildet sich ein neues, unvollkommeneres Gelenk an einer Stelle des Thorax, ein Erfolg, welcher u. A. in den von Moreau d. V. und Dietz verrichteten totalen Resectionen des Schultergelenks eintrat. Die Bewegungen nach vorn und hinten, besonders aber nach aussen sind beschränkter, der Arm besitzt übrigens volle Kraft und ist zu allen Verrichtungen brauchbar.

Der ungünstigste Fall ist gegeben, wenn nach beträchtlichem Substanzverluste des Humerus derselbe mit den naheliegenden Knochen in keine Berührung tritt, sondern isolirt und von den an sein oberes Ende sich ansetzenden Muskeln getragen hängen bleibt. Unter solchen Umständen gehen die Bewegungen des Oberarms verloren, derselbe kann nur durch schleuderartige Schwingungen bewegt werden; nichtsdestoweniger ist der Vorderarm und die Hand noch zu allerlei Verrichtungen tauglich, wie der erste und dritte Fall von Moreau d. S. beweisen.

Der bei anderen Gelenkresectionen bisweilen beobachtete Ausgang in Ankylose ist meines Wissens am Schultergelenke noch nicht vorgekommen, auch bei der geringen Ausdehnung der beiderseitigen Berührungsflächen unwahrscheinlich.

Anatomische Untersuchungen solcher nach früheren Resectionen neugebildeter Gelenke sind nur wenige bekannt geworden. Die Beobachtung Chaussiers[1]), welche hin und wieder als solche angeführt wird, gehört nicht hieher, da sie in Folge einer spontanen Abtrennung des Oberarmkopfs gemacht wurde. Weil man aber dergleichen Fälle als Fingerzeige der Naturheilung ansehen muss, welche die

1) Mém. de la soc. méd. d'emul. T. III. p. 400.

Kunst wohl zu beachten hat, so möge sie hier Platz finden. Die neue Articulation fand zwischen einer Hervorragung, in die sich der Gelenkfortsatz des Schulterblatts umgebildet hatte und einer entsprechenden Vertiefung im oberen Theile des Humerus statt. Textor[1]) hat drei hiehergehörige Beobachtungen mitgetheilt; aus denselben geht hervor, dass eine Regeneration des Humerus ebenso wenig wie die Neubildung einer Gelenkkapsel stattfinde. Das Schulterende des Humerus rundet sich mehr oder weniger ab, ist aber auch bisweilen mit unregelmässigen und die Bewegung beeinträchtigenden Fortsätzen versehen; ebenso verliert die Gelenkfläche des Schulterblatts durch Schwinden ihrer Ränder ihre normale Form. Beide Knochenenden sind durch eine längere oder kürzere fibröszellige Bandmasse unter sich und mit den naheliegenden Knochen, dem Processus coracoideus, dem Acromion u. s. w. verbunden, in welcher bisweilen Ablagerungen von Knorpelmasse stattfinden, die Textor Meniscen oder Interarticularknorpel nennt, mit denen sie aber, da eine Kapselhöhle fehlt, keine Aehnlichkeit haben.

1) Wiedererz. d. Knoch.

II. Resectionen des Körpers des Oberarmknochens.

Anatomische Vorbemerkungen.

Der Oberarm, mit Ausnahme der beiden Gelenkgegenden, stellt einen Cylinder dar, dessen Achse von dem Körper des Humerus gebildet wird; dieser ist ringsum von einer ziemlich gleichdicken Muskellage, die vorne vom M. biceps, coracobrachialis, brachialis internus, hinten vom M. triceps gebildet wird, umgeben; beide Parthieen sind durch die Ligamenta intermuscularia von einander getrennt. Die äusseren Bedeckungen werden von der Fascia brachialis, dem Unterhautzellgewebe und der äusseren Haut gebildet. Die Arteria brachialis, von zwei Venen und dem Nervus medianus begleitet, verläuft am innern Rande des biceps und gelangt unten an die vordere Fläche des Ellbogengelenks; unter ihren Aesten kommt nur die A. profunda in Betracht, die in Begleitung des N. radialis an der hintern Seite des Humerus unter dem M. triceps herabläuft. Der N. ulnaris verläuft am innern Rande des Triceps, entfernt sich nach unten immer weiter von der A. brachialis, um durch die Rinne hinter dem Condylus internus zum Vorderarm zu gelangen. Unter den oberflächlichern Gefässen und Nerven verdient die Vena cephalica, welche an der äussern Seite des Biceps und weiter oben in der Rinne zwischen M. pectoralis maior und deltoideus liegt, so wie die V. basilica, die vom N. cutaneus internus begleitet ist und an der innern Seite des Biceps liegt berücksichtigt zu werden.

Die pathologischen Zustände des Humerus sind entweder solche, welche nur die Oberfläche oder einen Theil der Dicke des Knochens oder aber solche, welche den ganzen Durchmesser desselben betheiligen; hiernach zerfallen die Resectionen des Oberarmknochens in zwei Abtheilungen:

1. Resection des Oberarmknochens (ohne Unterbrechung seiner Continuität).

Diese Abtheilung kann je nachdem nur eine oberflächliche Schichte oder ein Stück einer Wandung des Knochens entfernt wird, wieder in zwei Unterabtheilungen gebracht werden.

A. Resection einer oberflächlichen Schichte.

Die Operation wurde bis jetzt nur wegen Exostosen des Knochen gemacht.

A. Dubois[1]) entfernte eine hühnereigrosse Exostose, welche sich zwei Zoll unterhalb des Schultergelenks vom M. deltoideus bedeckt befand, durch Spaltung dieses Muskels und Abtragung durch eine gewöhnliche Säge unter Nachhülfe des Meisels und Hammers.

Roux[2]) bediente sich bei einer Exostose von fast gleicher Grösse und an derselben Stelle sitzend, angeblich um den M. deltoideus zu schonen, des folgenden Verfahrens mit glücklichem Erfolge: er machte auf jeder Seite der Geschwulst einen Längenschnitt, und durchsägte die Basis der Geschwulst mittels einer gewöhnlichen Säge, deren Blatt aus dem Sägebogen ausgeschraubt, unter der fleischigen Brücke durchgeführt und wieder in demselben befestigt wurde; nachträglich mussten die zurückgebliebenen Reste durch eine Feile weggenommen werden. Einfacher wäre die Anwendung einer schmalen Messersäge oder der Kettensäge gewesen.

Velpeau empfiehlt unter solchen Umständen einen einfachen Längenschnitt oder die Bildung eines Vförmigen Lappens mit oberer Basis. Bei beiden Verfahren ist eine Verletzung der A. und des N. circumflexus zu vermeiden.

Oberflächliche Necrose oder Caries des Humerus könnten die Operation ebenfalls indiciren; die Abtragung der kranken Knochenschichte geschieht mittels der Martin'schen Glockensäge oder des Heine'schen Osteotoms.

B. Resection eines Stücks einer Wand des Knochens.

Diese Operation, bei welcher die Markhöhle geöffnet wird, umfasst die gewöhnlich als Trepanation und Operation der Necrose bezeichneten Operationen.

Die Operation wurde wegen Necrosis interna so häufig gemacht, dass ich mich einer Aufzählung der bekanntgemachten Fälle überheben zu können glaube; ausser in den

---

1) Velpeau Méd. opérat. T. III. p. 205.

genannten Leiden ist sie noch bei Abscessen in der Markhöhle indicirt.

Zur Trennung der Weichtheile wird gewöhnlich ein Schnitt in der Furche der äussern Seite des Oberarms angegeben; Petrequin[1]) macht mit Recht darauf aufmerksam, dass bei der mit dem necrotischen Processe verbundenen Auftreibung des Knochens diese anatomischen Anhaltspunkte im Stich lassen. Er empfiehlt beim Sitze der Necrose in obern Theile Spaltung des M. deltoideus an der äussern Seite, wobei jedoch der Schnitt nicht so weit nach oben geführt werden darf, dass die A. und der N. circumflexus verletzt werden; bei Necrose im mittlern und untern Theile des Knochens Spaltung des M. brachialis internus, wodurch eine Verletzung des N. radialis oder des cutaneus externus am sichersten vermieden wird. In beiden Fällen dient die Insertion des M. deltoideus als sicherer Ausgangspunkt. Velpeau empfiehlt weniger zweckmässig bei Erkrankung des obern oder untern Theils einen schmalen halbmondförmigen Lappen, im ersten Falle mit oberer Basis aus dem Deltoideus, im zweiten mit unterer Basis aus dem Triceps zu bilden.

Die Excision der Knochenwand geschieht nach den im allgemeinen Theile (S. 56) gegebenen Regeln.

2. Resection eines Stücks aus der ganzen Dicke des Oberarmknochens.

Nach den die Operation veranlassenden pathologischen Zuständen zerfällt sie in zwei Abtheilungen:

A. Wegen traumatischen Verletzungen.

a) Wegen frischer Knochenbrüche

wurde die Operation, wie bereits bemerkt, seit den ältesten Zeiten der Chirurgie häufig verrichtet; es wird daher genügen, nur einige der wichtigeren Fälle anzuführen.

Fr. Vogel[2]) erzählt einen Fall von Splitterbruch des mittleren Theils des Oberarms mit bedeutender Zerstörung

---

1) Anat. méd. chir. p. 569.

2) D. quasd. obs. chir. compl. Kel. 1773.

der Weichtheile; da die Amputation verweigert wurde, beschränkte man sich auf die Resection der beiden ungleichen Bruchenden (11/2 Zoll im Ganzen); bei einfachem Verbande erfolgte die Heilung in 8 Wochen, mit Gebrauchsfähigkeit des Arms. Textor[1]) machte die Operation bei einer Magd, die in Folge eines Sprunges aus dem Fenster eine complicirte Fractur erlitten hatte; es wurde 11/2 Zoll des oberen Bruchstücks entfernt; der Erfolg war günstig. Mehrere Wochen nach der Entlassung stürzte sich die Person abermals von einer beträchtlichen Höhe herab und erlitt einen einfachen Bruch oberhalb des Callus. In zwei anderen von Textor[2]) operirten Fällen war der Ausgang durch Eintritt von Brand und Phlebitis tödtlich. Jäger machte die Operation bei einem 33jährigen Manne, welcher durch eine herabstürzende Masse von Erde und Steinen verschüttet worden war. Ausser mehreren unbedeutenden Wunden fand sich ein Bruch der sechsten linken Rippe und ein Bruch des mittleren Theils des linken Oberarms, complicirt mit einer Wunde an der innern Seite, aus der eine ziemlich lebhafte arterielle Blutung stattfand. Um sich zu überzeugen, ob die Arteria brachialis selbst oder nur ein Muskelast derselben verletzt sei, wurde die Wunde nach oben und unten erweitert, worauf die Blutung aufhörte; die Bruchstücke des Knochens fand man ungleich und namentlich das untere, nach hinten und oben dislocirte mit scharfen Spitzen versehen; da die Versuche, dasselbe aus der Wunde hervortreten zu lassen, missglückten, so machte man an der entgegengesetzten Seite eine zwei Zoll lange Incision, worauf dasselbe nach nach aussen gebracht und mittels Liston's Zange resecirt wurde, ebenso wurde das obere Bruchende durch die innere Wunde hervorgezogen und resecirt. Nach der Reposition des Bruches wurden an der vordern und hintern Seite des Arms concave Schienen angelegt und durch eine Circelbinde befestigt, wobei jedoch die beiden Wunden freigelassen wurden. Die Heilung erfolgte unter nächträglicher Exfoliation necrotischer Knochenstückchen im vierten Monate. Nach dem Tode des Individuums, welcher

---

1) Briefl. Mitth. Textor's d. S.

2) Kreitmair. D. ü. Resect. F. VI. u. XXX.

eilf Jahre später durch Erfrierung statt hatte, fand man den Bruch vollkommen jedoch unter leichter seitlicher Verschiebung der beiden Bruchenden vereinigt.

Bei Brüchen in der Nähe der Gelenkenden oder bei Abtrennungen der Epiphysen wurde die Resection des obern Theils der Diaphyse u. A. von Champion[1]), v. Gräfe[2]), Fricke[3]), Leriche[4]), die des untern Endes der Diaphyse von Diebold[5]), Vial[6]), Charpentier[7]), gemacht; der interessanteste Fall ist der von Heriot[8]) beobachtete, da trotz der gleichzeitig verrichteten Unterbindung der Arterie brachialis der Erfolg wie bei den vorher aufgezählten Fällen günstig war.

6) Wegen unvereinigt gebliebener Knochenbrüche (Pseudarthrosen) wurde die Resection in der Continuität des Humerus seit der ersten derartigen Operation, welche C. White[9]) 1760 ausführte, von J. Bell[10]), Long[11]) Herson[12]), Rodger[13]), Syme[14]), Kirkbride[15]), Keate[16]), Macfailaue[17]) u. A. in England, von Dupuytren[18]), Boyer[19]), Roux[20]) u. A. in Frankreich, von Hy-

---

1) Velpeau Méd. opérat. T. II. p. 569.
2) v. Gräfe's u. v. Walther's Journ. Bd. vj. S. 156.
3) Hamb. Zeitschr. Bd. III. S. 453.
4) Mém. de la soc. d'emul. de Lyon, 1842.
5) Velpeau Méd. opérat. T. II. p. 566.
6) ibid. p. 567.
7) ibid. p. 567.
8) ibid. p. 568.
9) Cas. in surg. Lond. 1770.
10) Allan Syst. of surg. T. II. p. 88.
11) S. Cooper's Handb. d. Chir. Bd. II. S. 85.
12) Gibson Jnst. and pract. of surg. V. I. p. 311.
13) New York med. and. phys. Journ. V. vj. p. 521.
14) Edinb. med. and. surg. Journ. 1835. Jul. p. 24.
15) Americ. Journ. of med. sc. 1835. Novbr.
16) Lancet. 1835. Jan. 3.
17) Edinb. med. and surg. Journ. 1837.
18) Journ. hebd. de méd. 1833. Juillet.
19) Abh. ü. chir. Krankh. Bd. III. S. 102.
20) Bérard de causes qui empechent la consolidation des fractures.

seru [1]) in Spanien, von Langenbeck [2]), Beck [3]), Textor [4]) u. A. in Teutschland verrichtet.

c) Wegen schlecht geheilter Knochenbrüche des Oberarms wurden Resectionen nur höchst selten verrichtet. Es ist mir nur ein Fall von Schönf [5]) bekannt geworden, welcher die Aussägung eines keilförmigen Stücks bei einem 2j. Kinde unternahm, dessen schlecht vereinigter Oberarm einen grossen Callushöcker hatte und unter rechtem Winkel nach aussen abstand.

Das Operationsverfahren ist bei den bisher aufgezählten Arten im Allgemeinen ganz ähnlich. In Beziehung auf die Anlegung der Schnitte in den Weichtheilen gelten, wenn nicht etwa bereits bestehende Wunden eine Abweichung von dem methodischen Verfahren erfordern, die bereits bei der Operation der Necrose des Oberarms angeführten Normen. Die Trennung der Knochen, welche nach den die Operation indicirenden pathologischen Zuständen einige Modification verlangt, geschieht nach den im allgemeinen Theile (S. 61) angegebenen Regeln; einzelne speciellere Momente werden bei den Resectionen in der Continuität des Femur erwähnt werden.

Die Resultate der Resectionen in der Continuität des Humerus sind nicht bei allen Arten gleich günstig.

Bei den complicirten Fracturen gibt die Resection ein werthvolles Mittel an die Hand, die Amputation des Gliedes zu umgehen, wenn man sich nicht scheut, die Bruchstelle in hinlänglicher Ausdehnung blos zu legen, alle beweglichen Splitter zu entfernen und die Spitzen der unregelmässigen Bruchenden wegzunehmen — somit die complicirte Wunde in eine möglichst einfache zu verwandeln. Baudens versichert unter 10 auf diese Weise behandelten Kranken nur einen verloren zu haben.

Weniger günstig sind die Resultate der Resectionen des

---

1) Velpeau méd. opérat. V. I. p. XXVII.
2) N. Biblioth. Bd. I. S. 97.
3) Schwörer D. d. pseudarthros. caus. p. 37.
4) Wiedererzeugung d. Knoch. S. 25.
5) Jahresbeitrag z. pract. Med. u. Chir. in d. Pesther Kinderspitale. 1841.

Humerus wegen Pseudarthrose. Unter den oben angeführten 16 Operationen hatten nur 9 vollständigen Erfolg; 5 dagegen waren ohne Erfolg und wurden andere Behandlungsweisen, darunter einmal selbst die Amputation erfordert; in 2 Fällen erfolgte der Tod.

B. Wegen organischer Knochenkrankheiten wurden Resectionen in der Continuität des Humerus nur selten geübt. Ausser den Fällen von Le Cat und Moreau d. V., welche Jäger [1]) mittheilt, fand ich nur noch eine hieher gehörige Operation, welche Malogo in Ferrara wegen Caries und Necrose des Humerus, als Folge einer complicirten Fractur, nicht weit von seinen untern Ende ausführte.

In Beziehung auf die Anlegung der Schnitte in den Weichtheilen gelten die bereits angegebenen Regeln; zur Trennung des Knochens bedient man sich am besten der Kettensäge oder des Osteotoms.

Bei der geringen Anzahl der vorliegenden Beobachtungen kann man über das Resultat dieser Operationen noch zu keinem sichern Schlusse gelangen; jedenfalls verdient aber die Operation noch weiter versucht zu werden.

Bei sämmtlichen Operationen, wo eine gänzliche Unterbrechung der Continuität des Knochens nöthig wird, ist der Verband und die Nachbehandlung derjenigen complicirter Brüche ganz analog.

---

1) Rust's Handb. d. Chir. Bd. VI. S. 532.

III. Resectionen des Ellbogengelenks.

Man begreift darunter die Ausschneidung einzelner oder sämmtlicher das Ellbogengelenk zusammen setzenden Knochenenden des Oberarms und Vorderarms.

Anatomische und pathologische Vorbemerkungen.

Das Ellbogengelenk, welches von dem untern Ende des Humerus und den beiden obern Enden der Vorderarmknochen gebildet wlrd, zerfällt in das Gelenk zwischen dem Oberarm und den Vorderarm-Knochen, wodurch die Beugung und Streckung des Vorderarms geschieht, und in das Gelenk zwischen den beiden Vorderarmknochen, wodurch eine theilweise Drehung des Vorderarms bewerkstelligt wird. Das untere Ende des Humerus, welches breit und von vorn nach hinten flach gedrückt erscheint, bildet einen Gelenkfortsatz, welcher mit seiner äusseren etwas kleineren Hälfte eine rundliche Hervorragung, Condylus, darstellt, welche mit der entsprechenden Vertiefung des Köpfchens des Radius articulirt; die innere etwas breitere Hälfte, Trochlea, wird von dem rundlichen Ausschnitte des obern Endes der Ulna umfasst. Unmittelbar oberhalb des Gelenkfortsatzes finden sich nach beiden Seiten hin Fortsätze, (Tuberositas externa oder Epicondylus, und T. interna oder Epitrochlea) welche mehreren Muskeln zum Ansatzpunkte dienen. Zwischen beiden liegen an der vordern und hintern Fläche des Humerus Vertiefungen, wovon erstere zur Aufnahme des kleineren Fortsatzes der Ulna bei der Beugung, letztere zur Aufnahme des hinteren, die Gelenklinie weit überragenden Fortsatzes derselben (Olecranum) bei der Streckung dient. — Das Gelenk zwischen Radius und Ulna wird gebildet, in dem der innere halbrunde Rand des tellerförmigen Köpfchens des Radius mit einer entsprechenden halbmondförmigen Vertiefung der äussern Seite der Ulna articulirt. Die Befestigung geschieht durch das Ligamentum annulare, welches das Gelenkende des Radius umgiebt und sich an den vordern und hintern Rand der Cavitas sigmoidea der Ulna

festsetzt. Die Verbindung zwischen den beiden Vorderarmknochen und dem Oberarmknochen ist durch ein vorderes und zwei seitliche Bänder hergestellt, welche letztere von dem Umfange der beiden Tuberositäten entspringen und sich an die beiden Seiten des Olecranum ansetzen; das äussere verstärkt ausserdem noch das Lig. annulare Radii. Beide Gelenke werden von einer gemeinsamen Synovial-Haut ausgekleidet. — Die Vertheilung der Weichtheile am Ellbogengelenke ist sehr ungleich; während auf der vordern Fläche eine dicke Lage zahlreicher Muskeln sammt der wichtigsten Gefässe und Nerven sich befindet, begegnet man auf der hintern Seite nur den M. triceps, der sich an dem Olecranum ansetzt, sowie dem N. ulnaris, der von einer eigenen Scheide umgeben, in der Vertiefung zwischen Olecranum und Epitrochlea verläuft. Die Gefässe (Art. recurrentes) sind von keinem Belange. — Die allgemeinen Bedeckungen werden von der Haut, dem subcutanen Zellgewebe, der Fascia superficialis und einer Aponeurose, die sich an beiden Tuberositäten und dem Olecranum ansetzt, gebildet.

Die pathologischen Zustände, welche die Ausschneidung des Ellbogengelenks nothwendig machen, sind entweder traumatische Affectionen, wie complicirte Verrenkuugen und Brüche, oder organische Krankheiten wie Caries, bisweilen Ankylose u. s. w.

Eintheilung.

Die Resectionen des Ellbogengelenkes sind

entweder totale, bei denen gleichzeitig sämmtliche Gelenkenden der das Ellbogengelenk bildenden Knochen weggenommen werden,

oder partielle; als welche alle Operationen zu betrachten sind, bei denen nur ein oder zwei Gelenkenden entfernt werden und daher ein kleinerer oder grösserer Theil des Gelenkes erhalten zurück bleibt.

Es entstehen auf diese Weise zahlreiche Modificationen der Resection des Ellbogengelenks, die wir in folgender Weise geordnet haben.

I. Partielle Resectionen des Ellbogengelenks.

1. Resection des Gelenkendes des Oberarms.

Es liegen Fälle vollständiger und theilweiser Entfernung des unteren Gelenkendes des Humerus vor.

A. Man hat es versucht bei partiellen Zerstörungen oder Erkrankungen des Gelenktheiles des Humerus nur die entsprechende innere oder äussere Hälfte desselben zu entfernen [1]). So exstirpirte Hey [2]) **1801** den Condylus internus Humeri wegen eines complicirten Bruches desselben. Moreau d. S. [3]) machte **1806** die Resection des Condylus externus wegen Caries desselben; ebenso **1829** Jaeger [4]).

In allen drei Fällen erfolgte Heilung; im zweiten Falle mit Beweglichkeit des Gelenks, im letzten mit rechtwinklicher Ankylose, aber vollständiger Brauchbarkeit des Arms.

Ein einfacher Längenschnitt an der äussern oder innern Seite des Oberarmknochens, dem im Nothfalle noch ein kleiner Querschnitt angefügt werden kann, reicht zur Entblösung des einen oder des anderen Condylus hin; die Entfernung desselben bietet grosse Schwierigkeiten; unter den sägeartigen Instrumenten möchte die Martin'sche Glockensäge noch die meisten Vortheile gewähren. — Die Opera-

---

1) Die Fälle von Resection der Tuberositas externa oder interna Humeri ohne Eröffnung der Gelenkkapsel, eine Operation, welche u. A. Velpeau (Méd. opérat. Vol. II. 653) ausgeführt hat, gehören in die I. Abth. der Resectionen des Körpers des Humerus (ohne Unterbrechung seiner Continuität).

2) Edinb. med. and. surg. Journ. **1830**. April.

3) Vers. u. s. w S. 57.

4) Dieser Fall ist in Rust's Hndb. d. Chir. Bd. V. S. 634 bereits ausführlich genug beschrieben. Die vollständige Heilung der bei seiner Entlassung noch bestehenden Fisteln erfolgte 2 Monate später. Der Operirte arbeitet wie früher als Schneider.

tion verdient aber keine Nachahmung und es ist derselben die Resection des ganzen Processus cubitalis Humeri vorzuziehen, indem, wie Jaeger richtig bemerkt, meistens durch die der Operation folgende Entzündung und Eiterung entweder Verwachsung (Ankylose) oder Entblösung und Caries der zurückgelassenen Gelenkflächen entstehen wird.

B. Die Resection des ganzen Gelenkfortsatzes des Humerus wurde zuerst 1783 von Wainmann [1]) und später von Hey [2]), Evans [3]), Champion [4]), Hublier [5]), Metz [6]) u. A. theils wegen complicirter Luxationen und Frakturen theils wegen Caries ausgeführt.

Die Operation ist bei complicirten Verrenkungen und Brüchen gewöhnlich einfach, denn bisweilen reicht schon eine zweckmässige Erweiterung der bestehenden Wunde zur Vollendung derselben aus. Schwieriger ist die Operation, wenn Caries die Veranlassung giebt. Immer aber müssen, wenn anders der Sitz der Zerstörung bereits vor der Operation mit einiger Sicherheit ermittelt werden kann, diejenigen Methoden, die einen Querschnitt an der hinteren Seite des Gelenks und somit die Trennung der Sehne des Triceps erfordern, vermieden, dagegen jene Verfahren, welche die Erhaltung dieser Sehne zulassen, (am besten mittels zweier Längenschnitte an der äussern und innern Seite des Gelenkes) vorgezogen werden. Die Trennung des Gelenkfortsatzes des Humerus geschieht unter solchen Umständen mittels einer schmalen Messersäge oder der einfachen Kettensäge.

Die Erfolge dieser Operation sind sehr günstige; sämtliche aufgeführte Fälle hatten Heilung, ohne Beschränkung der Beweglichkeit, sowie Brauchbarkeit des Arms zur Folge.

---

1) H. Park, letter to Mr. P. Pott. p. 11.
2) a. a. O.
3) Obs. on cataract, compound dislocat. p. 101.
4) Velpeau Méd. op. T. II. p. 702.
5) Gaz. des hôp. 1836. Sept.
6) Generalber. d. rhein. Med. Colleg. 1838. S. 132.

Hier geschieht am besten der Operation der Ankylose des Ellbogengelenks Erwähnung. Sie ist bei allen Ankylosen des Arms in gerader Richtung oder derselben sich nähernden stumpfen Winkeln, welche die Unbrauchbarkeit desselben bedingen, angezeigt. Die einfache Durchsägung des Gelenktheils des Humerus, selbst mit der von v. Wattmann angegebenen Säge [1]), erscheint unpassend, da bei der fortbestehenden unmittelbaren Berührung der Knochenflächen meist wieder Ankylose eintreten muss. Es ist daher zu rathen, ein Stück des untersten Theils des Humerus, von ¼ — ½ Zoll Länge und nach dem Grade der Ankylose von mehr oder weniger conischer Form, zu excidiren. Auch hier ist die Anlegung eines Querschnittes an der hintern Seite des Gelenks unzulässig, und dafür das oben angegebene Verfahren (zwei Längenschnitte zu beiden Seiten des Gelenks) anzuwenden.

2. Die Resection des Gelenkendes des Radius ist entweder auf die Abtragung des Köpfchens beschränkt oder besteht in der Entfernung eines kleineren oder grösseren Theils des Körpers zugleich mit dem Köpfchen.

A. Die Decapitatio Radii machte Textor [2]) 1823 wegen veralteter Luxation des Radius nach hinten bei einem 45j. Manne. Es entstand heftige Entzündung und Eiterung im Ellbogengelenke, welche Ankylose des Arms in gestreckter Richtung herbeiführte, wodurch der Arm, nach der Operation weniger brauchbar, als vorher wurde.

---

1) v. Frorieps. N. Not. Bd. XX.

Die Säge besteht aus einer halben Trepankrone, die mittels einer eigenthümlichen Vorrichtung in halben Drehungen bewegt wird. Mittels derselben soll die Bildung eines halbrunden Ausschnittes zu einer neuen Gelenkhöhle und eines entsprechenden halbrunden Gelenkkopfes bezweckt werden. Es erscheint diess aber völlig überflüssig, da eine solche Abrundung des untern Endes des Humerus im Verlaufe der Heilung von selbst stattfindet. V. Wattmann hat übrigens mittels des angegebenen Verfahrens eine Ankylose mit glücklichem Erfolge operirt.

2) Operationslehre S. 337.

Roux soll dieselbe Operation mit ganz ähnlichem Erfolge gemacht haben.

B. Von der Resection eines grösseren Theils des oberen Gelenkendes des Radius ist nur der Fall von Warmuth[1]) bekannt, wobei ein etwas mehr als 2 Zoll langes Stück wegen veralteter Luxation desselben entfernt und zugleich die überknorpelten Ende eines geheilten Bruches der Ulna abgetragen wurden. Velpeau[2]) erwähnt zwar zwei Fälle von Salmon und einem ungenannten Chirurgen, welche bei complicirten Verwundungen Theile des Radius aus dem Ellbogengelenke mit Erfolg excidirten; die unvollständige Beschreibung der Fälle lässt aber im Zweifel, ob dieselben zu den Resectionen zu zählen seien.

Beide Operationen können mittels eines kürzeren oder längeren Schnittes nach dem Verlaufe des Radius unter Anwendung der Kettensäge ausgeführt werden; sie sind aber aus gleichen Gründen wie die sogleich zu beschreibende Excision des Olecranum nicht zur Nachahmung zu empfehlen.

3. Die Resection des Gelenkendes der Ulna zerfällt entweder in die Wegnahme des Olecranum oder des ganzen Gelenktheiles, selbst mit einem kleineren oder grösseren Theile des Körpers der Ulna.

A. Die Resection des Olecranum wurde verhältnissmässig häufig verrichtet. In den Schriften der Militärchirurgen von Bilguer bis Larrey und Baudens finden sich hin und wieder Beispiele von Extraktion des Olecranum bei complicirten Brüchen, namentlich in Folge von Schusswunden. Auch in der Civilpraxis kommen ähnliche Fälle vor. Textor[3]), Jaeger, Lehmann[4]) entfernten das Olecranum bei complicirtem Bruche desselben. B. Bell[5]) sah die Resection wegen uneinrichtbarer Luxation des durch eine

---

1) Ausführlich mitgetheilt von Jaeger in Rust's Hndb. d. Chir. Bd. V. S. 644. Anm.
2) Méd. opérat. T. II. p. 701.
3) Wiedererz. d. Knoch. S. 21.
4) Casper's Wochenschr. 1839. Nro. 39.
5) Velpeau Méd. opérat. T. II. p. 702.

Hautwunde herausstehenden Fortsatzes ausüben. Buk [1]) machte die Resection des Olecranum's wegen Gelenksteifigkeit, die durch partielle Verwachsung dieses Fortsatzes mit dem Humerus bedingt war. Textor d. V. [2]) machte sie (3mal), Textor d. S. [3]) (2mal) wegen Caries; letztere sowie B. Heine übten sie mittels des Osteotoms.

Jaegers Fall betrifft eine 70j. Frau. Sie erlitt durch einen Sturz einen Bruch des Olecranums, welcher aber verkannt und unzweckmässig behandelt wurde. Bei der 8 Tage später erfolgten Aufnahme der Kranken war bereits Eitrung in dem Gelenk und zwischen den Bruchenden eingetreten. Der Abscess wurde durch einen Längenschnitt an der hintern Seite des Gelenks geöffnet, das abgebrochene Olecranum weggenommen und die Bruchstelle der Ulna resecirt. Die Kranke starb 6 Wochen nach der Operation an einer durch die starke Eiterung herbeigeführten Erschöpfung.

Für die Entfernung des Olecranums gewährt die Anlegung eines einfachen Längenschnittes an der hintern Seite des Gelenks nur schwer den nöthigen Raum; T oder Kreuzschnitte würden diesen Vortheil haben, sind jedoch bei etwa nöthig werdender Ausdehnung der Operation auf die übrigen Knochen des Gelenks — ein Fall, auf den man bei unsicherer Diagnose immer gefasst sein muss — aus später anzugebenden Gründen unpassend. Am zweckmässigsten erscheint daher die Bildung eines 3 oder 4 eckigen Lappens, mit unterer Basis. Nach erfolgter Durchschneidung der Sehne der Triceps und der Gelenkkapsel bietet die Trennung des Knochens keine Schwierigkeit, namentlich wenn man sich des Osteotoms bedient.

Die Exstirpation des Olecranums verdient aber keine besondere Empfehlung, da bei derselben, wie bei allen jenen partiellen Resectionen, wo der grössere Theil des Gelenks zurückbleibt, die Ausbreitung der Entzündung auf das ganze Gelenk und ihre Folgen, im günstigeren Falle Verwachsung,

---

1) Gaz. méd. 1844. p. 291.
2) Wiedererz. d. Knoch. S. 21.
3) Briefliche Mittheilung.
4) Noodt d. Osteotom. S. 60.

ausserdem Eiterung, Caries und selbst der Tod zu befürchten sind. Unter 9 Fällen, deren Resultate bekannt geworden sind, erfolgte nur in 3 Fällen Heilung, in einem Falle Ankylose, in einem Falle lange dauernde Eiterung und in 4 Fällen tödtlicher Ausgang.

B. Von der Resection eines grösseren Theils des oberen Endes der Ulna sind aus früherer Zeit, ausser dem Falle von Görcke[1]), welcher wegen eines Splitterbruches in Folge einer Schusswunde, 4 Zoll derselben (mit dem Ausgange in Ankylose) wegnahm, keine weiteren Beispiele bekannt geworden. Erst in neuester Zeit wurde von Heyfelder eine Resection des Gelenkendes der Ulna wegen Caries gemacht, deren Erfolg aber noch nicht bekannt ist.

Das Operationsverfahren ist im Allgemeinen dem so eben beschriebenen analog, nur muss die Trennung der Weichtheile von dem ganzen Umfange der Ulna weiter nach unten fortgesetzt, daher die Gelenkverbindung mit dem Humerus und dem Radius getrennt werden; an der inneren Seite ist grosse Vorsicht nöthig, um eine Verletzung des Nervus ulnaris zu vermeiden. — Uebrigens möchte, wenn die Trennung des Knochens nicht zu weit unten statt haben muss, eine Resection des Radius und der Ulna auf gleicher Höhe der isolirten Resection des lezteren Knochens vorzuziehen sein, wodurch das neue Gelenk an Festigkeit nur gewinnen kann.

4. Die Resection der Gelenkenden beider Vorderarmknochen wurde zuerst von Iustamond[2]), später (1834) von Textor[3]) und Blasius[4]) (1836) wegen Caries, von Emmert[5]) (1844) wegen veralteter Luxation des Radius, die Gelenksteifigkeit in gestreckter Lage des Arms bedingte, ausgeführt.

Auch hier möchte die Bildung eines 3- oder 4eckigen Lappens mit unterer Basis die zweckmässigste Operationsweise sein. Das Verfahren zur Trennung der Knochen wird

---

1) Rust's Magaz. Bd. XV. S. 372.
2) Journ. de méd. T. LXXXIV. p. 402.
3) Wiedererz. d. Knoch. S. 22.
4) Klingebiehl de res. cubit. p. 19.
5) Beitr. z. Pathol. Heft II. S. 232.

bei der Beschreibung der totalen Resection näher angegeben werden.

Die Erfolge dieser Operationen sind günstige zu nennen; in allen Fällen erfolgte Heilung und mehr oder wenige vollständige Gebrauchsfähigkeit des Armes, in dem Falle von Blasius bei Ankylose im rechten Winkel.

5. Die Resection der Gelenkfortsätze des Humerus und Radius führte Moreau d. V.[1]) 1794 aus; er entfernte aber nur den äussern Gelenkhöcker des Humerus und den äussern Theil des Kopfes des Radius; die Heilung erfolgte mit freier Bewegung des Gelenks in 6 Wochen. Jäger[2]) resecirte 1829 bei einem 37j. Knechte wegen Caries das Gelenkende des Humerus (1 Z. 11 L.) und des Radius (2½ Z. nach 2 Monaten hatte sich der vollkommene Gebrauch des Armes wieder hergestellt. Textor[3]) entfernte 1846 den Gelenktheil des Humerus und Radius; der Tod erfolgte 8 Tage nach der Operation an Erschöpfung.

Zur Ausführung der Operation reicht der 3 oder 4-eckige Lappen, mit Vorlängerung des Schnitts an der äussern Seite, entsprechend der Ausdehnung der Erkrankung des Radius vollkommen aus.

6. Die Resection der Gelenkfortsätze des Humerus und der Ulna wurde zuerst von Park[4]) ausgeführt; er entfernte wegen complicirter Fractur den abgebrochenen Gelenktheil des Humerus und resecirte das obere Bruchende desselben, sowie einen Theil des Olecranums. Champion[5]) machte dieselbe Operation wegen complicirter Luxation; Crampton[6]), Textor[7]) und Key[8]) verrichteten sie wegen Caries. Zur Ausführung der Operation reicht die Bildung des bereits mehrfach erwähnten 3 oder 4eckigen Lappens aus. Bei der Trennung der Knochen gelten die später zu erwäh-

---

1) Versuche S. 56.
2) Rust's Handb. d. Chir. Bd. V. S. 634.
3) Wiedererz. d. Kn. S. 22.
4) Ieffray cas. of the excis. p. 68.
5) Velpeau Méd. opérat. T. II. p. 703.
6) Dublin hosp. reports V. IV. 1827.
7) Lond. and. Edinb. monthly Journ. of med. Sc. 1841.
8) Guy Hosp. Rep. I. p. 268.

nenden Regeln. In den angegebenen Fällen wurde ausser einem kleineren oder grössern Theile des Humerus nur das Olecranum weggenommen; müsste der ganze Gelenkfortsatz der Ulna entfernt werden, so möchte die Durchsägung des Radius auf gleicher Höhe oder mit anderen Worten die totale Resection des Ellbogengelenks vorzuziehen sein. — Die Resultate dieser Varietät der partiellen Resection waren unter den angegebenen Umständen günstig sowohl in Beziehung auf den Erfolg der Operation als die Brauchbarkeit des Gliedes.

II. Totale Resection des Ellbogengelenks.

Geschichte. Die Resection sämmtlicher das Ellbogengelenk bildender Knochenfortsätze wurde zuerst 1794 von Moreau d. V.[1]) ausgeübt und 1797 2mal wiederholt. Mehrere Decennien verliefen, ehe die Operation allgemeinere Geltung erhielt. Dupuytren und Roux in Frankreich, Textor und Jäger in Deutschland, Syme in England trugen vorzugsweise zu ihrer Verbreitung bei. Seitdem wurde die Operation von der Mehrzahl der Chirurgen ausgeübt, wesswegen ich eine Aufzählung der veröffentlichten Fälle übergehen zu können glaube; sie wurde unter allen Gelenkresectionen der Extremitäten am häufigsten gemacht. Eine nicht sehr sorgfältige Zusammenstellung ergab über 100 Operationsfälle.

Jäger machte die totale Resection des Ellbogengelenks 4mal. — Der erste Fall (1833) betrifft einen 15j. Knaben von scrophulösem Habitus, bei dem sich in Folge eines Schlags Entzündung und Caries des Ellbogengelenks ausgebildet hatte. Da die Jugend des Kranken eine rasche Ausführung der Operation wünschenswerth machte, wurde das Verfahren Moreau's (mit Durchschneidung des Nervus ulnaris) angewendet. Der Kranke konnte 3 Monate nach der Operation entlassen werden; es bestand noch Schmerz und oberflächliche Eiterung der Wunden, die Knochenenden aber waren bedeckt und unter sich durch eine fibröse Masse beweglich verbunden. — In einem zweiten Falle (1834) bei

1) Vers. S. 55.

einem 17j. Menschen, ebenfalls wegen scrophulöser Caries, wurde die Operation in gleicher Weise ausgeführt. Der Kranke starb 2 Jahre später an Tuberculose der Lungen. — Ein dritter Fall (1834) bei einem 17j. Menschen, wo die Operation nach der von Jäger angegebenen Weise ausgeführt wurde, endete 4 Monate später tödtlich durch Tuberculose der Lunge. — In dem vierten Falle [1]) wurde die Operation wegen einer aus rheumatischer Gelenkentzündung hervorgegangenen Caries ebenfalls nach der von Jäger angegebenen Methode gemacht. Der Operirte wurde nach 8 Monaten entlassen, wo noch einige oberflächliche Fisteln bestanden. Als man denselben zwei Jahre später wieder sah, waren die Fisteln geschlossen und die Beweglichkeit des neuen Gelenkes ziemlich frei.

Operation.

Vorbereitung: Der Kranke liegt auf einem hohohen schmalen Tische, entweder auf dem Bauche oder auf dem Rücken; der zu operirende Arm wird so gelagert, dass die äussere und hintere Seite desselben zugänglich wird. Gehülfen sind mindestens drei nöthig, wovon der erste die eigentliche Assistenz, der zweite die Fixirung des Arms, sowie nöthigenfalls die Compression der Arteria brachialis übernimmt, während der dritte die übrigen etwa nöthigen Hülfsleistungen besorgt.

I. Akt. Trennung der Weichtheile.

Auch bei dieser Resection können zufällige oder methodische Verfahren unterschieden werden; letztere zerfallen in folgende zwei Hauptmethoden:

---

1) Es war diess die letzte Operation, welche Jäger unternahm; seine Kräfte waren aber schon so geschwunden, dass er kaum den ersten Akt der Operation vollenden konnte, die Ausführung des zweiten aber dem Verfasser überlassen musste.

I. Längenschnitt.

1. Einfacher Längenschnitt.

Park's Verfahren: Einfacher Längenschnitt an der hintern Seite des Gelenks, der zwei Zoll oberhalb des Olecranum beginnt und ebenso weit unterhalb desselben endet. Die Weichtheile werden nach beiden Seiten hin von den Knochen abgetrennt, auseinander gezogen und die Gelenkbänder unter allmähliger Beugung des Vorderarms eingeschnitten.

Chassaignac's Verfahren: Einfacher Längenschnitt an der äusseren hinteren Seite des Gelenks, in dem Zwischenraume zwischen Radius und Ulna.

Als Modificationen des Längenschnittes sind zu betrachten:

Park's Kreuzschnitt: Zu dem angegebenen Längenschnitte wird ein kürzerer Querschnitt, unmittelbar oberhalb des Gelenks gefügt. Lizars[1]) empfiehlt dieses Verfahren ebenfalls, welches u. A. von Syme in einem Falle in Ausführung gebracht wurde.

Simson's Verfahren besteht in der Anlegung eines Längenschnittes an der hintern Seite des Gelenks, an dessen oberes und unteres Ende zwei kleine Querschnitte gefügt werden.

Thore's[2]) T Schnitt besteht in einem Längenschnitte an der hintern Seite des Gelenks, von dessen Mitte ein Querschnitt nach aussen bis in das Radio-Humeral Gelenk geführt wird.

Liston's[3]) Verfahren weicht hievon nur wenig ab;

---

1) Anleitung z. pr. Chir. I. Abth. S. 180.
2 De la resect. du coude. p. 98.
3) Lancet. 1842. Septbr.
Thore wirft mit diesem Verfahren das Jäger'sche zusammen, was offenbar unrichtig ist, da letzterer

er führt nur den Längenschnitt weiter nach innen längs der Radial-Seite des Ulnanrerven, den Querschnitt aber in derselben Richtung wie Thore.

Roux's[1]) T Schnitt unterscheidet sich von Thore's Verfahren nur dadurch, dass der Längenschnitt an der äusseren Seite des Gelenks geführt wird, von dessen Mitte der Querschnitt nach innen bis an den innern Rand des Olecranum geführt wird.

2. Doppelter Längenschnitt.

Jeffray's Verfahren besteht in der Anlegung zweier Längenschnitte, wovon der eine an der äusseren, der andere an der innern Seite des Gelenks geführt wird.

II. Lappenschnitt.

1. Einfacher Lappen.

Textor's[2]) Verfahren besteht in der Bildung eines dreieckigen Lappens mit unterer Basis. Der erste Schnitt beginnt an der äusseren Seite etwas unterhalb der Stelle, wo sich der Radius mit dem Humerus verbindet und wird in schiefer Richtung nach oben und innen bis über die Spitze des Olecranum geführt; hier verbindet sich ein zweiter Schnitt mit demselben, welcher auf der innern Seite an der Verbindungsstelle des Humerus mit der Ulna beginnt; dieser zweite Schnitt ist etwas kürzer, als der erste, und muss, um den Ulnarnerven nicht zu verletzen, besonders in der Nähe des innern Condylus sehr vorsichtig geführt werden, während der äussere Schnitt sogleich bis auf den Knochen dringen darf.

---

auch an der äusseren Seite des Gelenks einen Längenschnitt führt, wodurch ein vollständiger H Schnitt entsteht.

1) Thore de resect. du coude. p. 94.

2) Operationsl. S. 334.

Guepratte [1]) empfiehlt die Bildung eines länglich-runden Lappens mit oberer Basis.

2. Doppelter Lappen.

Moreau's d. V. Verfahren. Man macht an jeder Seite des untern Endes des Oberarms einen Längenschnitt (nach Moreau's Angabe von 3 Zoll, was aber offenbar zu viel ist), und vereinigt die untern Enden beider durch einen Querschnitt oberhalb des Olecranum. Die Schnitte werden sogleich bis auf den Knochen geführt. Der auf diese Weise umschriebene viereckige Lappen wird von der hintern Fläche des Humerus abgelöst und nach oben umgeschlagen. Nach erfolgter Resection des Gelenkendes des Humerus bildet man durch Verlängerung der beiden seitlichen Längenschnitte nach unten einen zweiten viereckigen Lappen, der von der hintern Fläche beider Vorderarmknochen getrennt und nach unten zurückgeschlagen wird, worauf die Resection des Radius und der Ulna statt findet. Die ganze Wunde erhält somit die Form eines H.

Jäger hat, um die Durchschneidung des Nervus ulnaris zu vermeiden, das angegebene Verfahren in folgender Weise modificirt: Er macht nach dem Verlaufe dieses Nerven einen 2 bis $2^1/_2$ Zoll langen Schnitt durch die Haut, legt denselben durch Eröffnung seiner Scheide frei und lässt ihn mittels eines stumpfen Hackens nach innen zurück halten. Dann macht er oberhalb des Olecranum einen Querschnitt durch die Haut, die Sehne des Triceps und die Gelenkbänder, der bis zu dem Condylus Humeri reicht, wodurch das Gelenk geöffnet und der Zustand desselben untersucht werden kann. Findet sich, dass wegen Erkrankung sämmtlicher Gelenkenden die totale Resection nöthig ist, so wird an der äus-

1) Gaz. méd. de Montpellier 1844. p. 45.

seren Seite des Gelenks ein 2 bis $2^1/_2$ Zoll langer Längenschnitt geführt, die beiden dadurch gebildeten viereckigen Lappen von den Knochen abgetrennt nnd zurückgeschlagen und zur Resection der Gelenkenden geschritten.

Velpeau's Verfahren weicht hievon nicht wesentlich ab.

Bei der Würdigung der verschiedenen zur Trennung der Weichtheile vorgeschlagenen Methoden kommt folgendes in Betracht. Bei der Anlegung eines einfachen Längenschnittes wird die Entfernung der Knochen unverhältnissmässig erschwert. Bei dem Verfahren von Chassaignac kommt ausserdem noch in Betracht, dass bei demselben der freie Abfluss des Eiters und des Wundsecrets sehr gehindert ist. Das Verfahren von Jeffray hat bei der totalen Resection, wo die Sehne des Triceps doch getrennt werden muss, gar keinen Werth. Im Allgemeinen verdienen daher die Verfahren mit einem Querschnitte an der hintern Seite des Gelenks den Vorzug; aber auch hier ist die Exartikulation bei den meisten Verfahren noch Schwierigkeiten unterworfen. Am meisten Raum gewähren die Methoden, wobei ein oder zwei Lappen aus den Weichtheilen der hintern Fläche des Gelenks gebildet werden. Hiebei ist zweierlei zu bemerken. Einmal die Durchschneidung der Sehne des Triceps und die des Nervus ulnaris. Erstere ist bei allen totalen Resectionen des Ellbogengelenks von keinem Belang, da der Ansatzpunkt derselben ohnehin verloren geht; wichtiger ist eine Verletzung des Nervus ulnaris. Obwohl einige Fälle vorliegen, in denen sich nach Durchschneidung des Nervus ulnaris das Gefühl in der äusseren Hälfte der Hand wieder hergestellt hat, so sind doch andrerseits auch Fälle vorhanden, wo die Lähmung eine bleibende war; es ist daher jedenfalls die Schonung des Nerven zum Gesetz zu erheben.

Unter sämmtlichen Methoden gewährt die von Jäger empfohlene Modifikation des Moreau'schen Verfahrens in dieser Beziehung die meiste Sicherheit.

II. Akt. Trennung der Knochen.

Die Reihenfolge, in welcher die Trennung der drei das Ellbogengelenk zusammensetzenden Kochen statt findet, ist nach mehreren Verfahrungsweisen des ersten Aktes eine verschiedene.

Park war bei der Anlegung eines einfachen Längenschnittes genöthigt, zuerst das Olecranum zu durchsägen, um das untere Ende des Humerus aus der Wunde bringen und absägen zu können; später wurden dann Radius und Ulna weggenommen.

Chassaignac muss bei seinem Verfahren zuerst das obere Ende des Radius, dann das untere des Humerus und das obere der Ulna zuletzt entfernen; er bedient sich hiezu ausschliesslich der Kettensäge.

Bei den Verfahrungsweisen durch Bildung eines oder zweier Lappen, wird nachdem die Gelenkbänder zu beiden Seiten von den Tuberositäten des Humerus getrennt sind, unter Beugung des Arms im Gelenke das untere Ende des Humerus, der Ausdehnung seiner Erkrankung entsprechend, auch an der vordern Seite von den Weichtheilen gelöst, durchsägt und entfernt. Nachdem die Weichtheile von der vordern Seite der beiden oberen Enden der Vorderarmknochen in hinreichender Ausdehnung abgetrennt sind, können dieselben entweder miteinander auf gleicher Höhe durchsägt werden oder aber einzeln, namentlich dann wenn die Zerstörung des einen Knochen sich weiter abwärts erstreckt als an dem andern. Von grossem Werthe ist es, wenn die Ansatzpunkte der Beugesehnen der Vorderarmknochen entweder beide oder wenigstens eine derselben erhalten wer-

den können. Zur Durchsägung der Knochen kann man sich, da der Raum keineswegs beschränkt ist, einer kleineren oder grösseren Amputationssäge bedienen. Dieses Verfahren gewährt im Gegensatze zu demjenigen, wo die Knochen vor der Eröffnung des Gelenks durchschnitten werden, den grossen Vorzug, dass es sogleich eine genaue Orientirung über den Zustand des Gelenks zulässt, wodurch die Knochen, genau der Ausbreitung ihrer Zerstörung oder Erkrankung entsprechend, entfernt werden können. Sollte sich ergeben, dass die Knochenaffection sich zu weit ausgebreitet hat, als dass eine Resection noch ein günstiges Resultat geben könnte, so darf nur der Durchsägungsstelle des Humerus gegenüber ein halber Zirkelschnitt durch die Weichtheile der vordern Hälfte des Oberarms gemacht und mittels des Lappens, dessen Ecken mit der Schere wegzunehmen sind, die Amputationswunde gedeckt werden.

III. Akt. Vereinigung der Wunde und Verband.

Nachdem entartete, besonders sehr callöse Parthien ausgeschnitten, sowie etwa noch blutende Arterien unterbunden sind, werden die Wundränder mit einander in Berührung gebracht; bei denjenigen Methoden, wo nur ein Längenschnitt in den Weichtheilen gebildet wurde, reicht schon die Vereinigung durch Heftpflaster aus, wobei die abhängigste Stelle der Wunde durch Einlegung von Charpie zum Abflusse des Eiters offen erhalten wird; bei denjenigen Methoden aber, wo an der hintern Seite des Gelenks ein Querschnitt angelegt wurde, wird dieser durch die blutige Naht vereinigt, wobei darauf zu sehen ist, dass gleichzeitig mit dem obern Hautlappen die Sehne des Triceps in die Naht gefasst werde, um sie mit dem obern Ende der Vorderarmknochen verwach-

sen zu lassen, weil ausserdem in Folge der Zurückziehung des Muskels die freie Bewegung des Armes beeinträchtigt wird. Die Wunde kann bis zum Eintritte der Eiterung entweder ohne weiteren Verband bleiben oder sie wird mit Charpie und Compressen bedeckt, die mittels einiger Bindentouren lose befestigt werden. Der Arm wird auf einem Spreukissen, welches mit Wachstuch und Compressen überdeckt ist, so gelagert, dass die Resectionswunde die tiefste Stelle einnimmt, um auf diese Weise die Bildung von Eitersenkungen zu verhindern.

Die Nachbehandlung richtet sich nach der allgemeinen und örtlichen Reaktion. Jäger empfiehlt kalte Umschläge, die jedoch nur in jenen Fällen, wo die Resection wegen traumatischer Verletzungen geübt wurde, zweckmässig erscheinen. In den übrigen Fällen bleibt der angegebene trockne Verband bis zum vierten, fünften Tage liegen, wo zu gleicher Zeit die Nähte entfernt und durch Heftpflaster ersetzt werden. Der zweckmässigste Verband nach dem Eintritte der Eiterung besteht in der Scultet'schen Binde und einer oder zweier Pappschienen an den Seiten des Glieds, die auf die gewöhnliche Weise befestigt werden; erst wenn das Gelenk einige Stärke zeigt, darf zur Befestigung derselben die Zirkelbinde benützt werden. Anfangs liegt der Arm im stumpfen Winkel gebogen auf einem Spreukissen neben dem Kranken, später wird die Beugung allmählich bis zum rechten Winkel verstärkt und der Vorderarm auf einem Kissen über dem Körper des Kranken gelagert. Wenn der Kranke aufsteht, wird der Arm in einer Schärpe oder der Bell'schen Kapsel getragen. Bewegungsversuche können von da an, wo die Sägefläche der Knochen bedeckt erscheinen, angestellt werden.

Die Erfolge der totalen Resectionen des Ellbogengelenks sind im Allgemeinen günstige zu nennen. Wegen der unsicheren Verhältnisse, welche allgemeine Zu-

sammenstellungen veröffentlichter Fälle geben, beschränke ich mich hier ebenfalls wieder nur auf die Angabe der Resultate der in den Kliniken von Würzburg und Erlangen ausgeführten Resectionen; es sind deren 17, wovon Textor 12, Jäger 4, Diez 1 angehören. Auf 12 Erfolge kommen 4 Todesfäile, nnter denen jedoch nur 1 durch Phlebitis als unmittelbare Folge der Operation zu betrachten ist, die 3 übrigen starben an Tuberculose der Lunge kürzere oder längere Zeit nach der Operation; in einem Falle wurde nachträglich die Amputation des Oberarms nothwendig.

In Beziehung auf die spätere Brauchbarkeit des Arms stehen die Erfolge der Resectionen des Ellbogengelenks unter allen Gelenkresectionen oben an; diess hängt aber besonders davon ab, ob sich eine bewegliche oder feste Verbindung zwischen den resecirten Knochenenden bilde. Nach der totalen Resection, so wie nach jenen partiellen Resectionen, wo der grössere Theil der Gelenkenden entfernt wurde, kommt es gewöhnlich zu der Bildung eines neuen Gelenkes. Die geringere oder grössere Beweglichkeit desselben ist weniger von dem Verfahren bedingt, welches bei der Trennung der Weichtheile in Anwendung kam, als von der Erhaltung der die Bewegung des Vorderarms vermittelnden Muskeln. Bei allen totalen und einem Theil der partiellen Resectionen geht mit dem Olecranun der Ansatzpunkt des Triceps verloren; es hat dieser Muskel für die spätere Beweglichkeit des Gelenkes jedoch nur geringe Bedeutung, da, selbst wenn eine Wiederherstellung seiner Thätigkeit durch dessen Wiederanheftung an das obere Ende der Ulna nicht stattfindet, eine Streckung des Arms durch mechanisches Sinkenlassen des Vorderarms möglich ist. Bei weitem wichtiger ist die Erhaltung der Flexion des Vorderarms. Können die Ansatzpunkte des Triceps und Brachialis (beide oder we-

nigstens einer derselben) geschont werden, so wird das Beugungsvermögen vollkommen wieder hergestellt; aber selbst nach der Trennung beider hat man eine theilweise Wiederherstellung desselben beachtet, indem ihre Funktion von dem Supinator longus übernommen wurde. Die Pronation und Supination findet meistens ebenfalls wieder statt, besonders wenn der Triceps erhalten werden konnte. — Ebenso zeigt der Substanzverlust der Knochen an und für sich grossen Einfluss auf die spätere Brauchbarkeit des Gliedes. Das neue Gelenk zeigt um so grössere Stärke und Festigkeit je breiter die beiden Berührungspunkte der Knochen geblieben sind. In dieser Beziehung gewähren diejenigen Resectionen, wo nur die eigentlichen Gelenkenden, so weit sie vom Knorpel überzogen sind, entfernt wurden, die beste Prognose, während im Gegentheil diejenigen, wo grössere Parthien, z. B. des Humerus oberhalb der Tuberositäten weggenommen wurden, zu der Bildung eines schlaffen nach allen Richtungen hin beweglichen Gelenkes, Veranlassung geben. — Die anatomischen Untersuchungen solcher neu gebildeter Gelenke, welche von Syme, Textor, Heyfelder u. A. angestellt wurden, haben ergeben, dass die resecirten Knochenenden etwas anschwellen, sich abrunden und bisweilen selbst wieder eine der normalen Form des Gelenkendes analoge Gestalt annehmen. Es findet sich jedoch zwischen den Knochenenden keine Gelenkhöhle, sondern die neuen Gelenkenden sind unter sich durch eine fibrös zellige Masse, die von den Sägeflächen der Knochen ausgeht, verbunden. Die Bewegungsfähigkeit ist zum Theil durch die grössere Länge oder Kürze dieser Zwischensubstanz bedingt; sie ist beschränkt und nähert sich der Gelenksteifigkeit, wenn die Zwischenmasse sehr kurz ist, umgekehrt frei, wenn sie eine Länge von $^1/_2$ Zoll und darüber hat. Bisweilen setzen sich in denselben knorpliche oder knöcherne Concretionen ab.

Unter gewissen Umständen lässt sich die Bildung eines neuen Gelenkes nicht erhalten; dies geschieht nur selten nach totalen Resectionen, häufig aber nach jenen partiellen, wo der grössere Theil des Gelenkes zurückgelassen wurde, indem die sich berührenden Gelenkflächen unmittelbar mit einander verwachsen. In solchen Fällen muss das Streben des Chirurgen dahin gehen, dass die Ankylose unter rechtem oder dem rechten sich nähernden Winkel erfolge. Ebenso muss dafür Sorge getragen werden, dass die Hand in der Richtung zwischen Pronation und Supination sich befinde. Hat die Ankylose in sehr stumpfem Winkel oder bei gerader Richtung des Arms statt gefunden, so ist der Arm gänzlich unbrauchbar und es wird eine Wiederholung der Resection nöthig.

IV. Resectionen der Diaphysen der Vorderarmknochen.

Anatomische Vorbemerkuugen.

Der Vorderarm, welcher eine verkehrt kegelförmige, von 2 Seiten etwas plattgedrückte Form hat, lässt zwei Flächen unterscheiden, wovon diejenige, welche dem Handrücken entspricht, die äussere oder hintere, die andere, der Hohlhand entsprechende, die innere oder vordere genannt wird; die dazwischen liegenden schmaleren Seiten werden nach den, das Skelett des Vorderarms bildenden Knochen, der Ulna und dem Radius bezeichnet. Diese Knochen, welche durch die Membrana interossea miteinander verbunden sind, liegen oberflächlich; namentlich ist die eine Kante der Ulna ihrer ganzen Länge nach nur von der Haut, dem subcutanen Zellgewebe und der Aponeurose', welche sich an dieselbe anheftet, bedeckt; der Radius zeigt nur in seiner unteren Hälfte dieselben Bedeckungen, während die obere Hälfte ausserdem noch von einer mehrfachen Muskelschichte überlagert wird. Doch kann man hier in dem Zwischenraume des M. supinator longus und und extensor carpi radialis leicht zu demselben gelangen. Die Hauptgefässe verlaufen an der Volarfläche in der Richtung der beiden Knochen, sind jedoch nur in dem untern Drittel so nahe an dieselben gerückt, dass eine Verletzung derselben möglich wird. Unter den Nerven ist der Ulnarnerve vorzugsweise zu berücksichtigen welcher nachdem er am obern Theile des Radius die Arterie begleitete, im untern Theile über den Knochen hinweg auf die Dorsalfläche der Hand sich begiebt.

Die Eintheilung der Resectionen der Knochen des Vorderarms ist wie bei den analogen Operationen am Oberarm durch oberflächlichere oder mehr in die Tiefe gehende Zerstörung des Knochens bedingt.

1. Resectionen der Vorderarmknochen (ohne Unterbrechung der Continuität).

Diese Operationen, es mag nun eine oberflächliche Schichte oder ein Stück der Wandung eines Knochens weggenommen werden, sind nach den bei den entsprechenden

Operationen am Oberarme angegebenen Normen auszuführen. Besondere Erwähnung verdient nur die oberflächliche Abtragung von kranken Stellen des Olecranums ohne Eröffnung des Ellbogengelenks, eine Operation, die von Velpeau[1]) und Jäger ausgeführt wurde. Zur Bloslegung der kranken Stelle bedient man sich eines einfachen Längenschnittes (Jäger) oder eines Kreuzschnittes (Velpeau); in letzterem Falle muss eine Verletzung des Nervus ulnaris vermieden werden. Die Entfernung der kranken Stelle geschieht mittels der Bugine oder des Hohlmeisels (Jäger), mittels der Martin'schen Glocken-Säge oder des Heine'schen Osteotoms; Velpeau bediente sich selbst einer gewöhnlichen Säge, indem er bei gebeugtem Arme durch zwei Schnitte ein keilförmiges Stück, welches die kranke Stelle enthielt, ausschnitt. In beiden Fällen erfolgte Heilung ohne Beeinträchtigung der Beweglichkeit des Ellbogengelenks.

2. Resection eines Stücks aus der ganzen Dicke der Vorderarmknochen.

A) Wegen traumatischer Verletzungen.

a) Wegen frischer Knochenbrüche.

Beobachtungen, wo die Resection entweder an dem Radius oder an der Ulna ausgeübt wurde, sind nicht gerade selten; ich begnüge mich daher nur einige der wichtigeren Fälle anzuführen.

Radius. Champion[2]) machte wegen eines Splitterbruches in Folge eines Schusses aus unmittelbarer Nähe die Resection desselben. Er entfernte die Schrote und Knochensplitter, und 2 Zoll von dem obern, 1½ Zoll von dem untern Bruchstücke, so dass der Substanzverlust des Knochens im Ganzen 5 Zoll betrug. Die Wunde heilte in 3 Monaten, ohne Verkrümmung oder Beeinträchtigung der Kraft des Gliedes, so dass der Mann wie früher als Maurer arbeiten konnte. Eine Regeneration des Substanzverlustes fand nicht statt. Baudens[3]) entfernte ebenfalls wegen einer

---

1) Méd. opérat. T. II. p. 650.
2) Velpeau Méd. opérat. T. II. p. 564.
3) Gaz. méd. 1838. p. 415.

Schussverletzung das mittlere Drittel des Radius. — In einem Falle von Bruch des Radius an seinem untern Ende, der in der Jäger'schen Klinik vorkam, wo das Bruchende von der Knochenhaut entblöst und porös war, und nicht mit der Epiphyse zusammenhielt, wurde dasselbe von dem damaligen Assistenten Zahner durch die Wunde an der Palmarseite 1/2 Zoll lang resecirt; die Hand fiel etwas gegen die Ulna, krümmte sich daher nach aussen, die Supination wurde aufgehoben und die Hand etwas schwächer; das obere resecirte Bruchende hatte sich mit der Epiphyse durch Callus vereinigt.

Ulna. Marville[1]) machte bei einem 32j. Officier wegen eines Splitterbruches in Folge eines Schusses, nach Entfernung der Kugel und einer Anzahl von 20 Splittern, die Resection der unregelmässigen Bruchenden. Die Wunde heilte nach mancherlei Zwischenfällen in 7 Wochen mit vollkommener Gebrauchsfähigkeit des Glieds. Baudens[2]) entfernte ein 4 Zoll langes Stück der Ulna ebenfalls in Folge einer Schusswunde. — Textor machte die Resection in der Continuität der Ulna 2 mal, Rothmund 1 mal mit Erfolg; die Veranlassungen waren complicirte Brüche.

Bei weitem seltener sind die Beobachtungen, wo die Resection an beiden Knochen des Vorderarms zugleich ausgeführt wurde. Bereits bei Bilguer[3]) findet sich eine Beobachtung, deren unvollständige Beschreibung jedoch Zweifel übrig lässt, ob sie als eigentliche Resection zu betrachten sei. Ebenso zweifelhaft ist der von Velpeau[4]) angeführte Fall von de Saint Hilaire. Fricke[5]) aber machte die Operation bei einem Bleidecker, der durch einen Sturz aus beträchtlicher Höhe auf die Erde herab einen Splitterbruch beider Vorderarmknochen ungefähr in der Mitte er-

---

1) Annal. de Chir. 1842. p. 181.
2) Gaz. méd. 1838. p. 415.
3) Chir. Wahrn. u. Beob. 99.
4) Méd. opérat. T. II. p. 564.
Velpeau erwähnt denselben Fall (mit demselben Citate) wieder bei den Resectionen des Handgelenks. Hier soll Abtrennung der Epiphysen, dort Luxation beider Vorderarmknochen die Veranlassung gewesen sein.
5) Hamb. Zeitschr. Bd. III. S. 458.

litten hatte; von jedem wurden ungefähr 2 Zoll entfernt. Der Erfolg war günstig.

b) Wegen unvereinigt gebliebener Knochenbrüche (Pseudarthrosen) wurde die Resection meist mit glücklichem Erfolge ausgeführt.

Radius. Fahnestock[1]) machte bei einem 23j. Menschen, (bei welchem in Folge eines Comminutiv-Bruches durch einen Schuss an beiden Vorderarmknochen ein 1½ zölliger Substanzverlust nur durch fibröse Masse, die Bewegungen der Knochenenden zuliess, ersetzt war) die Resection der beiden Bruchenden des Radius, indem er von dem oberen ¾, von dem unteren 1¼ Zoll abtrug. Die Consolidation erfolgte in 50 Tagen. Das falsche Gelenk der Ulna wurde durch die Anwendung des Haarseils in 4 Monaten gehoben. — Tripler[2]) führte bei einem 30j. Lieutenant, ebenfalls wegen einer unvereint gebliebenen Fractur beider Vorderarmknochen, nachdem durch die Anwendung der Compression während 11 Wochen nur die Ulna sich vereinigt hatte, die Operation am Radius aus. Die Vernarbung der Knochenenden erfolgte in 6 Wochen, die der Weichtheile 17 Tage später. Die Bewegungen des 10 Zoll verkürzten Armes sind frei.

Ulna. Cittadini[3]) machte wegen eines nicht consolidirten Bruches beider Vorderarmknochen die Resection der Bruchenden der Ulna; die gleichfalls beabsichtigte Resection am Radius wurde von dem Kranken verweigert. In Folge der der Operation folgenden Entzündung und Eiterung wurde nicht allein das falsche Gelenk der Ulna, sondern zugleich auch das des Radius beseitigt. — Die von Warmuth ohne Erfolg ausgeführte Operation wurde bereits bei der Decapitation des Radius erwähnt.

An beiden Vorderarmknochen zugleich wurde die Resetio Pseudarthroseos zuerst 1826 von Fricke[4]) ausgeführt. Die beiden Enden des Radius, sowie das obere Ende der Ulna wurden mittels der Säge, das untere Ende

---

1) Hamb. Zeitschr. Bd. XV. S. 268.
2) ibid. Bd. XXII. S. 545.
3) Fricke's Annal. Bd. I. S. 285.
4) Annalen Bd. I. S. 389.

des letzterrn aber mittels der Knochenzange entfernt. Nach 10 Wochen waren beide Knochen vollkommen fest und ohne fühlbare Ungleichheiten zusammen geheilt; 14 Tage später war auch die Wunde vernarbt. Der Kranke hatte den Gebrauch des Armes wieder erhalten und arbeitete kurz darauf, nach wie vor als Hufschmidt. — Holscher hat der Angabe Jägers zufolge dieselbe Operation 1830 ebenfalls mit Erfolg gemacht.

Norris [1]) zählt in seiner Zusammenstellung der Operationen des falschen Gelenkes 4 Fälle auf, wo sie an beiden Vorderarmknochen gemacht wurde, wovon 3 Heilung 1 Besserung zur Folge hatten. Diese Fälle sind mir nicht bekannt geworden.

c. Wegen schlecht geheilter Knochenbrüche scheint die Resection noch nicht ausgeführt worden zu sein.

B. Wegen organischer Knochenkrankheiten wurden wiederholt kleinere oder grössere Parthien der Diaphyse, ja selbst die ganze Diaphyse des einen oder des anderen Vorderamknochens entfernt.

An der Ulna wurde die Operation von Withusen [2]) und von Malagodi [3]) verrichtet. Der erstgenannte Fall ist bereis von Jäger (Rust's Handb. d. Chir. Bd. vj S. 535.) ansführlich mitgetheilt. Letztere Beobachtung betrifft einen jungen Bauern, bei dem sich in Folge eines Schlags eine beträchtliche Anschwellung (Osteosarcom) der ganzen Ulna entwickelte. Malagodi entblöste den Kuochen durch eine Incision, die vom Haud- bis zum Ellbogengelenke reichte, löste die Ulna unten aus ihren Verbindungen mit dem Radius und Carpus und durchsägte sie oben etwas unterhalb ihrer Articulation mit dem Humerus. Die Wunde war am 35. Tage vernarbt. Zwei Monate später hatte der Mensch seine ländlichen Arbeiten wieder übernommen und konnte sich seines Armes ebenso wie vor der Erkrankung bedienen.

An dem Radius wurde die Resection eines Theils der Diaphyse von Hameny [4]) wegen Necrose mittels der Ket-

---

1) Hamb. Zeitsch. Bd. XX. S. 242.
2) Act. nov. r. soc. med. Havn. V. III.
3) Gerdy de la resect. p. 173.
4 Velpeau méd. opérat. T. II. p. 652.

tensäge verrichtet. Den Substanzverlust ersetzte ein fibröscartilaginöses Gewebe. — Die Resection der Diaphyse des Radius in einer Länge von 5 Zoll 4 Linien wurde 1837 von B. Heine [1]) in dem Hospitale zu Kronstadt ausgeführt. Der Erfolg der Operation ist nicht angegeben. — In demselben Jahre verrichtete Rklitzky [2]) in Petersburg eine gleiche Operation, ebenfalls unter Anwendung des Osteotoms. Es wurde unter Schonung des Periosts der ganze Radius nur mit Ausnahme der Gelenkenden entfernt. Der Erfolg war vollkommen, indem sich der Knochen mit Ausnahme einer Stelle, wo das Periost durch ein Geschwür zerstört gewesen war, wieder erzeugte; in 3 Monaten war die Wunde vollkommen vernarbt und der Kranke behielt den Gebrauch seines Arms.

Die Ausführung der verschiedenen Resectionen in der Continuität der Vorderarmknochen zeigt keine besonderen Schwierigkeiten. Man bedient sich zur Trennung der Weichtheile einfacher Incisionen längs des Verlaufes der Knochen wobei die blosgelegten Muskeln und Sehnen durch Zurückhaltung mittels stumpfer Hacken möglichst geschont werden. Die Trennung geschieht mittels der Kettensäge oder des Osteotoms.

Die Resultate dieser Operationen sind im Allgemeinen viel günstiger, als nach den analogen Operationen des Humerus.

Eine Operation, welche sich hier am besten anschliesst, ist die

Exstirpatio Radii,

von Butt [3]) 1825 mit vollständigem Erfolge ausgeführt. Velpeau [4]) giebt folgendes Verfahren für die Ausführung der Operation an: Bei halbgebogener Lage des Vorderarms macht man einen Längenschnitt in der Richtung des Radius;

---

1) Velpeau Méd. operat. T. II. p. 653.
2) Noodt d. Osteotom S. 64.
3) Gaz. méd. 1840 p. 218 aus den Akten der Societ d. Med. z. Petersburg. Nach Noodt (a. a. O.) soll Rédlitzki (?) diese Operation 2mal gemacht haben; eine Angabe, der ein Irrthum zu Grunde zu liegen scheint.

nachdem man denselben, besonders in seiner mittleren Parthie freigelegt hat, führt man eine Kettensäge um denselben und durchschneidet ihn, worauf eine Hälfte nach der andern aus dem Gelenke exstirpirt wird. Bei Auftreibungen des Knochens, welche die Anwendung der Kettensäge verhindern beginnt man mit der Exarticulation des oberen Endes, löst ihn allmählich von oben nach unten aus seinen Verbindungen und zuletzt aus dem Handgelenk.

V. Resectionen des Handgelenks.

Anatomische Vorbemerkungen.

Das Handgelenk, welches von den untern Enden der Vorderarmknochen und der oberen Reihe der Handwurzelknochen gebildet wird, zerfällt in das Gelenk zwischen der Ulna und dem Radius, durch welches (in Verbindung mit dem analogen Gelenke zwischen den obern Ende dieser Knochen) Pronation und Supination vermittelt wird, sowie in das Gelenk zwischen dem Radius und den Handwurzelknochen, wodurch Beugung und Streckung der Hand ausgeführt wird. Beide Gelenke sind durch die Cartilago triangularis von einander getrennt. Das Gelenkende des Radius, welches nach unten an Breite zunimmt, bildet mit dem erwähnten Knorpel eine halbmondförmige concave Gelenkfläche, welche die von den drei obersten Carpalknochen (dem Os naviculare, semilunare und pyramidale) gemeinsam gebildete Hervorragung aufnimmt. Vier Ligamente an den vier Seiten des Gelenks bilden die Verbindungen desselben. Das Gelenk zwischen beiden Vorderarmknochen wird gebildet, indem sich der Rand des Köpfchens der Ulna in einer seitlichen Aushöhlung des Radius dreht. Beide Gelenke hängen nicht mit einander zusammen und werden von eigenen Synovialkapseln ausgekleidet. Die zahlreichen Sehnen, die sich vorzugsweise auf der Volar u. Dorsalfläche in den Vertiefungen befinden, welche beide Vorderarmknochen zwischen sich lassen, erlauben nicht, das Gelenk von diesen Seiten her anzugreifen. Man ist auf die seitlichen Gegenden beschränkt, wo beide Knochen oberflächlich, nur von der Haut, dem subcutanen Zellgewebe und der Aponeurose bedeckt liegen. Die wenigen Sehnen, welche hier in die Operationslinie fallen, können geschont und zur Seite gelegt werden. Ebenso können bei einiger Vorsicht die an der Volarseite der Knochen verlaufenden Art. radialis und ulnaris, sowie die gleichnamigen Nerven vermieden werden.

Eintheilung.

Die Resectionen des Handgelenkes zerfallen:

in die totale Resection, worunter man die gleich-

zeitige Entfernung der Gelenkenden beider Vorderarmknochen und der entsprechenden Handwurzelknochen zu verstehen hat, und

in die partiellen Resectionen, welche in der alleinigen Entfernung der Gelenkenden der Vorderarmknochen (zusammen oder einzeln) bestehen.

I. Partielle Resectionen des Handgelenks.

1. Resectionen der Ulna.

Hieher werden alle Fälle gezählt, in denen das Gelenkende der Ulna, ohne oder mit einem kleineren oder grösseren Theile des Diaphyse entfernt wird.

Geschichte. Wegen traumatischer Affectionen mag die Operation bereits frühe gemacht worden sein. Der erste mir bekannt gewordene Fall ist von M. A. Severinus[1]), welcher das luxirte und aus einer Hautwunde vorstehende untere Ende der Ulna resecirte. Breschet[2]) soll die Operation unter gleichen Umständen gemacht haben. Jäger machte die Operation 1834 bei einem 48jährigen Manne in Folge einer Schusswunde durch den untern Theil des Vorderarms. Bei der Untersuchung wurde der untere Theil der Ulna durch die Kugel zersplittert gefunden; die vorhandene arterielle Blutung und die Lähmung der äussern Finger liessen auf eine Verletzung der Arterie und des Nervus ulnaris schliessen. Einige Tage nach der Verletzung wurden wegen beträchtlicher Eiterung die Schusswunden an der Dorsal- und Volarseite durch einen Querschnitt vereinigt und durch Längenschnitte nach oben und unten erweitert, wodurcd eine Hförmige Wunde an der Ulnarseite des Vorderarms entstand. Das zersplitterte Gelenkende der Ulna wurde mit der Kornzange entfernt und das mehrfach gesprengte unregelmässige obere Bruchende mittels des Osteotoms abgesägt. Der Substanzverlust betrug im Ganzen 2 Zoll. Das Carpo-Radialgelenk war unverletzt. Wegen sich einstellender Eitersenkungen und ¡ober-

1) Chirurg. effic. P. II. c. X. p. 142.
2) Velpeau Méd. opérat. T. II. p. 690.

flächlichen Brandes, wozu sich Zeichen von Eiterresorption gesellten, wurde 10 Tage später die Amputation des Vorderarms gemacht, ohne dass dadurch der tödtliche Ausgang aufzuhalten gewesen wäre. Bei der Section fand man Eiterablagerungen zwischen den Muskeln des Oberarms und in der hypertrophischen Prostata. — Boyer und Roux[1]) entfernten bei einem 42j. Manne 21/2 Zoll der Ulna wegen mit Fractur complicirter Luxation mit Erfolg. — Jobert[2]) resecirte das untere Drittel der Ulna bei einem 21j. Manne, welches in Folge einer Maschinenverletzung zerbrochen war und aus einer Wunde der Weichtheile hervorstand; gleichzeitig bestand eine einfache Fractur des Radius und des Humerus, sowie eine Quetschwunde des Ellbogengelenks. Der Erfolg war günstig. — Der Verfasser machte die Operation bei einem 17j. Jünglinge, welcher durch eigene Unvorsichtigkeit eine Schusswunde durch den linken Vorderarm, etwa 1 Zoll oberhalb des Handgelenks erhalten hatte. Die Ulna war von der Kugel getroffen und ein Splitter derselben abgelöst, welcher mittels einer Incision entfernt wurde. Zwei Monate nach der Verletzung musste das necrotische Ende der Ulna in einer Ausdehnung von 1 1/2 Zoll durch eine Incision längs derselben weggenommen werden; die Operation war leicht, denn da die Gelenkverbindungen bereits gelöst waren, so hatte man den Knochen nur an der Grenze der Abtrenung der Beinhaut zu durchsägen. Die Heilung erfolgte rasch und mit vollem Gebrauche des Glieds, aber leichter Beugung der Hand nach der Ulnarseite hin.

Wegen organischer Knochenkrankheiten wurde die Resection der Ulna ebenfalls mehrmals gemacht. So soll die Operation nach Orred's[3]) Angabe von einem englischen Chirurgen 1779 wegen Caries ausgeführt worden sein; das entfernte Stück mass 3 Zoll und soll sich vollständig regenirt haben. — Textor[4]) entfernte das untere Ende der Ulna bei einer 34j. Magd (1839) ebenfalls wegen Caries; der Tod erfolgte einige Zeit nach Heilung der Wunde durch

---

1) Arch. gén. de méd. 1834. Juillet. Aout.
2) Ibid. 1839. Octob.
3) Philos. Transact. V. LXIX. p. 10.
4) Wiedererz. d. Kn. S. 22.

Pneumophthise. — Fergusson[1]) machte die Operation bei einem 20j. Subjecte mit Erfolg. — Blandin[2]) nahm das untere Ende der Ulna in einer Ausdehnung von fast 2 Zoll weg; nach dem Tode, welcher 3 Monate nach der Operation statt hatte, fand man den Substanzverlust des Knochens durch eine fibröse Masse ersetzt, in welcher mehrere Knochenkerne abgelagert waren. Zuletzt muss noch der bereits oben angeführte Fall Malagodi's, wo mit dem untern Gelenkende die ganze Diaphyse der Ulna (mit alleiniger Ausnahme des Processus cubitalis, entfernt wurde) erwähnt werden.

Die Operation ist einfach. Meist wird ein Längenschnitt an der Ulnarseite des Vorderarms ausreichen; im Nothfalle kann ein kleiner Querschnitt am untern Ende desselben zugefügt werden. Ein schmaler viereckiger Lappen, mit oberer Basis, wie ihn Gerdy vorschlägt, oder ein doppelter viereckiger Lappen (H), wie er von Jäger, bedingt durch die Eigenthümlichkeit des Falles gebildet wurde, möchte im Allgemeinen entbehrt werden können. Die Trennung des Knochens geschieht, entsprechend der die Operation bedingenden Veranlassung, nach allgemeinen Regeln. Bei noch bestehender Continuität der Ulna und Unversehrtheit der Gelenkverbindungen möchte zuerst die Durchsägung des Knochens an der obern Grenze des Leidens, mittels der Kettensäge oder des Osteotoms und zuletzt die Exarticulation vorzunehmen sein. Die Operation wird auf diese Weise sehr erleichtert.

Von der Ulna können zugleich mit dem Gelenkende kleinere oder grössere Stücke der Diaphyse, ja die ganze Diaphyse (wie der Fall Malagodi's beweist) entfernt wer-

---

1) Lancet. 1842—43. Vol. II. p. 856.

2) Gaz. méd. de Paris. 1843. p. 51.

Der hin und wieder als Resection des untern Endes der Ulna aufgeführte Fall von Sully ist als solche nicht zu betrachten sondern zu den Amputationen zu stellen, da mit dem untern Ende der Ulna zugleich die äussere Hälfte der Hand (das Os lunatum, triquetrum, hamatum, die 3 äusseren Metacarpen und die von denselben getragenen Finger) entfernt wurde.

den, ohne dass der Gebrauch des Arms und der Hand wesentlich beeinträchtigt wird. Das Handgelenk behält meist seine freie Beweglichkeit, da die Ulna zu der Bildung desselben nicht unmittelbar beiträgt; Pronation und Supination sind freilich mehr oder weniger beschränkt oder gänzlich unmögiich. Eine seitliche Abweichung der Hand scheint durch zweckmässigen Verband grösstentheils oder gänzlich verhütet werden zu können.

Unter den aufgezählten 10 Fällen erfolgte in 5 Fällen Heilung, in 3 Fällen aber tödlicher Ausgang; jedoch nur in einem Falle als unmittelbare Folge der Operation; in 2 Fällen ist das Resultat unbekannt.

2 Resection des Radius.

Sie umfasst diejenigen Operationen, bei denen das Gelenkende des Radius ohne oder mit einem Theile seines Körpers entfernt wird.

Geschichte. Der erste mir bekannt gewordene Fall, wo die genannte Resection wegen traumatischer Zerstörung vorgenommen wurde, ist der von Verbeeck[1]) mitgetheilte. Er machte bei einem 14j. Knaben, welcher in Folge eines Falles ausser einer einfachen Fractur des oberen Drittels der Ulna eine complicirte Luxation des untern Endes des Radius erlitten hatte, die Resection des aus der Wunde vorstehenden Knochens in einer Ausdehnung von 15 Linien. Im Verlaufe von 6 Wochen kam die Heilung zu Stande und war so vollständig, dass der Bursche einige Jahre später zum Militärdienste tauglich erfunden wurde. Von Beck[2]) wurde 1833/34 bei einem 58j. Taglöhner wegen Fractura comminuta und Luxatio Radii das aus der Wunde getretene und nicht reponibare untre Ende des Radius abgesägt. Der Operirte starb. — Der Verfasser machte die Operation 1837 bei einem 25j. Burschen, der durch einen Fall auf dem Eise eine comminute Fractur des untern Endes des Radius erlitten hatte. Nach eingetretener Eiterung wurde die verlezte Stelle eingeschnitten und einzelne lose Splitter weggenommen. Etwas später wurde eine etwa Hförmige Er-

---

1) Bull. de l'acad. roy. de méd. de Belg. T. III. Nr. 1. p. 29.

2) Schwörer Ber. d. Klin. z. Freiburg. S. 26 u. 71.

weiterung der Wunde nöthig, wobei die einzelnen Bruchstücke der Apophyse entfernt und das ungleiche untre Bruchende der Diaphyse resecirt wurde. Der Substanzverlust mag etwa 11/2 Zoll betragen haben. Nach 5 Monaten, nachdem sich noch einzelne necrotische Knochenstückchen exfoliirt hatten, war die Wunde mit Ankylose im Handgelenke geheilt. An der Operationsstelle befindet sich eine leichte Vertiefung und die Hand hat eine geringe Neigung nach dieser Seite hin, das untre Ende der Ulna steht etwas stärker hervor. Die Finger sind beweglich und die Hand zu vielen Verrichtungen brauchbar. — Besonders interessant ist der Fall Kuhl's [1] (1838). Ein 15j. Maurer hatte in Folge eines Falles aus beträchtlicher Höhe complicirte Luxationen der Gelenkenden der Speichen beider Arme erlitten. Da die Reposition nicht gelang, liess Kuhl durch Just auf beiden Seiten die Resection der vorstehenden Gelenkköpfe, etwa in der Ausdehnung eines Zolls verrichten. Beide Wunden waren in Zeit von 3 Monaten geheilt; auf einer Seite scheint eine fast vollständige Regeneration des Substanzverlustes des Knochens stattgefunden zu haben. Die Bewegungen der Handgelenke sind vollkommen frei und selbst die Pronation und Supination nicht aufgehoben.

Auch wegen organischer Zerstörungen wurde die Decapitatio Radii verrichtet. Die erste Operation wurde von Moreau d. S. [2] an einer jungen Näherin wegen Caries mit glücklichem Erfolge geübt; die Operirte behielt die Beweglichkeit der Finger und selbst der Faust, so dass sie ihre frühere Beschäftigung wieder ergreifen konnte. — Roux [3] und Textor [4] machten dieselbe Operation aus gleicher Ursache; in beiden Fällen war der Ausgang tödlich. — Ricord [5] entfernte das ganze untere Drittel des Radius wegen Caries bei einem 23j. Taglöhner 1841. Zur Bloslegung des Knochens diente ein einfacher Längenschnitt,

---

1) Just D. de resect. epiphysium c. decapitationis utriusq. radii exemplo.
2) Versuche S. 116.
3) Gerdy de la resect. p. 43.
4) Wiedererz. d. Kn. S. 22.
5) Gaz. méd. de Paris 1842. p. 603.

der Knochen wurde mittels der Kettensäge getrennt und dann exarticulirt. Die Heilung erfolgte innerhalb 6 Monaten. Die ursprüngliche Richtung der Hand nach der operirten Seite hin verlor sich in der genannten Zeit, dagegen entstand eine geringe Neigung nach der Volarseite. Pronation und Supination, sowie Extension und Flexion sind nur beschränkt gestattet, doch bedient sich das Subjekt seiner Hand in allen Bedürfnissen des Lebens.

Ausserdem wurde die Decapitatio Radii von Blandin und von Angelstein verrichtet. Die Veranlassungen dieser Operationen sind mir nicht bekannt geworden; ebenso wenig die Erfolge derselben.

Unter den angeführten 11 Operationsfällen erfolgte in 6 Fällen Heilung, in 3 Fällen der Tod, in 2 Fällen sind die Erfolge nicht bekannt geworden.

Die Operation unterliegt wegen des grösseren Umfangs und der stärkeren Befestigung des Gelenkendes des Radius bedeutenderen Schwierigkeiten, als die entsprechende Resection der Ulna. Doch reicht auch hier ein einfacher Längenschnitt an der Radialseite des Vorderarms zur Entfernung des Knochens aus, vorzugsweise wenn ein Bruch oder eine Luxation die Veranlassung zur Operation gibt; ausserdem kann die Zugabe eines Querschnitts von dem untern Ende des ersteren nach dem Handrücken hin (L) nöthig werden. Weniger zweckmässig erscheint die Bildung eines einfachen oder doppelten Lappens. Die bei der vorigen Operation in Beziehung auf die Trennung des Knochens gemachten Bemerkungen gelten auch hier.

Die aufgezählten Fälle, bei welchen entweder eine fast vollständige Wiederherstellung aller Functionen des Arms und der Hand oder — bei eingetretener Gelenksteifigkeit — wenigstens eine Brauchbarkeit der Finger statt hatte, beurkunden den Werth der Operation zur Genüge. Die Befürchtung Moreau's d. S., dass bei Resectionen des Radius allein die Hand nach dieser Seite hinneigen müsse, und die darauf gestützte Vorschrift, dass die Resection beider Vorderarmknochen auf gleicher Höhe — auch wenn die Ulna nicht erkrankt ist — vorzuziehen sei, wird durch die vorliegenden Erfahrungen widerlegt. Durch zweckmässige Verbände — z. B. eine winklige Schiene — kann der Hand während der Heilung eine Richtung nach der entgegenge-

setzten Seite gegeben und dadurch eine Krümmung derselben verhütet werden.

3. Resection der Ulna und des Radius.

Hieher gehören alle Fälle, in denen die Gelenkenden beider Vorderarmknochen gleichzeitig weggenommen werden.

Geschichte. Wegen traumatischer Verletzungen soll die Operation nach Velpeau[1]) bereits in der Mitte des vorigen Jahrhunderts von Cooper mit Erfolg gemacht worden sein. Die weitere Angabe Velpeau's, dass Clemot dieselbe 1800 wegen complicirter Luxation beider Vorderarmknochen mit vollständigem Erfolge ausgeführt habe, wird auch von Guepratte[2]) bestättigt. Letzterer war Zeuge des gleichen Erfolges einer wegen complicirter Fractur beider Vorderarmknochen verrichteten Resection. — Hublier[3]) machte die Decapitation beider Knochen 1828 bei einem 23j. Mädchen wegen complicirter Luxation der Ulna und comminuter Fractur des Radius; von jedem Knochen wurden 15 Linien entfernt. Die Heilung erfolgte in zwei Monaten mit freier Beweglichkeit der Finger, und Festigkeit im Handgelenke.

Wegen organischer Knochenkrankheiten wurde zuerst die Operation nach Champion[4]) von Moreau d. V. 1794 bei einem 71j. Notar (wegen Entblösung der Knochen) verrichtet. Der Tod erfolgte durch Erschöpfung in Folge der vorausgegangenen heftigen Entzündung und Eiterung. — Roux[5]) machte die Operation bei einer 42j. Frau wegen Caries des Radius; von jedem Knochen wurde ein 5 bis 8 Linien langes Stück entfernt. Der Erfolg war günstig. — Adelmann[6]) führte die Decapitation der Epiphysen beider Vorderarmknochen bei einem 19j. Mädchen wegen Caries beider Knochenenden mit Erfolg aus.

---

1) Méd. opérat. S. II. p. 689.
2) Gaz. de Montpellier. A. V. p. 57.
3) Gerdy de la resect. p. 66.
4) Velpeau Méd. opérat. T. II. p. 690.
5) Gerdy de la resect. p. 41.
6) Bericht üb. d. chir. Klin. z. Dorpat. S. 17.

Operation.

Vorbereitung. Der Kranke sitzt, sein Vorderarm wird auf einem kleinen, mit einem Spreukissen bedeckten Tische gelagert. Gehülfen sind 1 bis 2 nothwendig.

I. Akt. Trennung der Weichtheile.

I. Längenschnitt.

1. Einfacher Längenschnitt.

Chassaignac's Verfahren: Einfacher Längenschnitt an der Ulnarseite des Handgelenks.

2. Doppelter Längenschnitt.

Dubled's Verfahren: Einfache Längenschnitte an der Ulnar- und Radial-Seite der Handgelenks.

Eine Modification des letzteren ist

Roux's Verfahren: es besteht aus den beiden Längenschnitten nach dem Verlaufe des Gelenkstheils der Ulna und des Radius, von deren unteren Enden zwei kleinere Schnitte gegen den Handrücken bis an die Grenze der Sehnen der Flexoren geführt werden. Es entstehen dadurch zwei gegenüberliegende L Schnitte.

Jäger hat dieses Verfahren folgendermassen genauer bestimmt: Um das Gelenkende der Ulna zu entfernen, wird der Arm auf die Radialseite gelegt und die Hand nach dieser Richtung hin abducirt. Der Längenschnitt beginnt an dem Processus styloideus und wird längs der Ulna zwei Zoll nach oben geführt; vom untern Ende desselben wird gegen die Dorsalfläche des Gelenks ein etwa ein Zoll langer Querschnitt (blos durch die Haut) gemacht; der dadurch gebildete Hautlappen wird abgetrennt und das untre Ende der Ulna freigelegt. — Zur Entfernung des Radius wird der Arm auf die entgegengesetzte Seite gelagert ein 2 Zoll langer Schnitt längs des untern Theils des Knochens bis über

den Processus styloideus gemacht und vom untern Ende desselben ein Querschnitt von anderthalb Zoll gegen die Dorsalfläche des Handgelenks fortgesetzt. Nachdem der Hautlappen nach oben abgelöst ist, werden die Sehnenscheiden eingeschnitten und die Sehnen durch stumpfe Haken zurückgehalten, um den Radius isoliren zu können.

II. Lappenschnitt.

Velpeau's Verfahren: An jeder Seite des Handgelenks wird ein Längenschnitt vom obern Ende des Metacarpus des ersten und fünften Fingers bis zwei Zoll oberhalb der Apophysis styloidea des Radius und der Ulna geführt, die an ihren obern Enden durch einen Querschnitt auf der Rückenfläche des Vorderarms vereinigt werden. Der auf diese Weise gebildete Lappen wird von oben nach unten von den Knochen gelöst und zurückgeschlagen.

Guepratte empfiehlt einen halbrunden Lappen mit oberer Basis. Der Schnitt beginnt etwas oberhalb des Processus styloideus Radii, wird im Halbkreise über die Handwurzel geführt und auf gleicher Höhe der Ulna beendigt. Der Lappen wird von den Knochen abgetrennt und nach oben zurückgeschlagen.

II. Akt. Trennung der Knochen.

Die abweichenden Verfahrungsweisen hängen von den zur Ausführung des ersten Akts angewendeten Methoden ab:

Bei dem einfachen Längenschnitte auf der Ulnarseite des Gelenks, nach Chassaignac, soll zuerst die Ulna unter Anwendung der Kettensäge getrennt und dann aus ihrer Gelenkverbindung gelöst werden; nach ihrer Entfernung soll die Kettensäge um den Radius geführt, dieser ebenfalls durchsägt und exarticulirt werden —

ein Verfahren, welches am Cadaver schon bedeutende Schwierigkeiten bietet, am Lebenden aber besonders bei organischen Affectionen, ohne gefährliche Nebenverletzungen nicht auszuführen ist.

Bei demjenigen Verfahren, wo das Handgelenk auf beiden Seiten durch Längenschnitte oder L förmige Schnitte freigelegt wird, kann die Entfernung der Knochen auf doppelte Weise bewerkstelligt werden. Entweder werden zuerst die Gelenkverbindungen der Ulna gelöst und es wird dann erst an der Grenze der Zerstörung auf einer untergelegten Schiene durchsägt; ebenso wird am Radius verfahren. Oder man nimmt zuerst die Trennung der Ulna mittels der Kettensäge oder des Osteotoms vor und löst sie dann erst aus ihren Gelenkverbindungen, welche Procedur am Radius wiederholt wird. Letzteres Verfahren ist das einfachere und leichtere. Es versteht sich von selbst, dass hier nur von denjenigen Fällen die Rede ist, wo keine Continuitätstrennungen des Knochens oder Zerreissungen der Gelenkbänder statt hatten; wie in diesen Fallen zu verfahren, ist bereits im allgemeinen Theile angegeben.

Bei den Lappenbildungen nach Velpeau und Guepratte werden, nachdem durch Abtrennung des Lappens die Dorsalfläche des Gelenks blosgelegt ist, die Gelenkbänder getrennt und die Weichtheile von der Volarseite der Knochen in entsprechender Ausdehnung abgelöst, wornach die Trennung der Knochen auf gleicher Höhe mit einer gewöhnlichen Säge stattfinden kann. Dieses Verfahren verdient aber, obgleich die Operation dadurch ausserordentlich vereinfacht wird, keine Empfehlung, weil bei demselben sämmtliche Sehnen der Dorsalfläche des Handgelenks getrennt werden, wodurch nothwendiger Weise die spätere Gebrauchsfähigkeit der Hand und der Finger leiden muss.

Vereinigung der Wunde und Verband.

Bei dem gewöhnlichen Verfahren werden die Wunden durch Heftpflaster vereinigt; hei dem Lappenschnitte muss der Querschnitt durch die Knopfnaht verbunden werden; in beiden Fällen bleiben die unteren Wundwinkel zum Abflusse des Wundsecrets offen. Die resecirten Enden der Vorderarmknochen werden den Karpalknochen genähert; die Operationsstelle wird mit einer Compresse und einigen Bindenstreifen umgeben; später kann man sich einer Schiene bedienen, auf welche der Vorderarm und die Hand durch eine Rollbinde befestigt wird.

Die Nachbehandlung fordert keine besonderen Massregeln.

Die Erfolge dieser Operationen sind günstig; unter den aufgezählten 6 Fällen trat nur in 1, in welchem die Operation nicht mehr indicirt war, ein tödtlicher Ausgang ein. Auch in Beziehung auf die spätere Brauchbarkeit der Hand geben dieselben gute Resultate; es bleibt aber wegen der unvollständigen Angaben zweifelhaft, ob sich ein neues bewegliches Gelenk oder eine feste Verbindung zwischen den Knochenenden des Vorderarms und den Karpalknochen gebildet habe. Jeden falls sind die theoretischen Einwürfe, welche Syme gegen die Ausführung der Resection des Handgelenks erhoben hat, durch die vorliegenden Thatsachen widerlegt und es verdient diese Operation unter passenden Umständen immer der Amputation des Vorderarms vorgezogen zu werden.

II. Totale Resection des Handgelenks.

Man hat darunter die Entfernung der beiden Gelenkenden des Vorderarms und der entsprechenden Knochen der Handwurzel zu verstehen.

Die Operation ist durch traumatische oder organische Zerstörungen, welche gleichzeitig die Gelenktheile der Vor-

derarmknochen und die erste oder selbst beide Reihen der Carpalknochen betreffen, indicirt; Jäger findet, sogar wenn die oberen Enden der Metacarpalknochen ergriffen sind, die Operation noch nicht contraindicirt.

Wenn man die von Bilguer[1]) mitgetheilte Beobachtung (wonach der Militärchirurg Beyer 1762 einem Soldaten, dem durch eine Haubitze die Condylen des Radius und der Ulna und die Knochen des Carpus und Metacarpus zerquetscht waren, die Knochenstücke theils sogleich theils später mit glücklichem Erfolge und Erhaltung der Form der Hand herausnahm) nicht als eigentliche Resection gelten lassen will, so liegt nur eine derartige Operation vor, welche Dietz in Nürnberg ausgeführt hat. Er entfernte 1839 bei einem 40j. Manne die Gelenkenden der Vorderarmknochen und sämmtliche Handwurzelknochen wegen Caries. In Folge des Wiederausbruchs der Knochenkrankheit in den obern Gelenkenden der Metacarpen musste aber 4 Jahre später die Amputation des Vorderarms gemacht werden.

Das Operationsverfahren ist dem vorigen sehr ähnlich. Zwei seitliche Längenschnitte, nach der Ausdehnung der Knochenkrankheit entsprechend nach unten verlängert, werden meist ausreichen; man kann, unter gehöriger Auseinanderhaltung der Wundlippen, wie ich dies wiederholt am Cadaver versucht habe, von jeder Seite bis in die Mitte des Handrückens gelangen. Sollten sich durch speckige Entartung der Weichtheile unerwartete Schwierigkeiten ergeben, so könnten in der Richtung des Handgelenks zwei kleine Querschnitte, wie in dem Verfahren von Jäger oder selbst bei anderweitig nicht zu beseitigenden Hindernissen ein einziger beide Längenschnitte verbindender Querschnitt über den Handrücken geführt werden. Bei dem erstgenannten Verfahren schreitet man erst nach der Resection der Gelenkenden der Vorderarmknochen zu der Exstirpation der einzelnen Handwurzelknochen; in letzterem Falle verfährt man besser in umgekehrter Ordnung.

Sollte die zu weit verbreitete Ausdehnung der Zerstörung der Knochen die Ausführung der Resection verbieten, so kann durch die Vereinigung der kleinen Querschnitte auf

---

1) Chir. Wahrnehmungen S. 443.

dem Handrücken ein Lappen gebildet werden, der die Amputationswunde deckt, die durch einen halben Zirkelschnitt durch die Weichtheile der Volarseite des Vorderarms von den oberen Enden der Längenschnitte aus gemacht wird. Die Ecken des Lappen können nachträglich durch die Schere entfernt werden.

VI. Exstirpationen der Handwurzelknochen.

Man versteht darunter die Entfernung einzelner und selbst sämmtlicher Knochen des Karpus.

Anatomische und pathologische Vorbemerkungen.

Die Carpalgegend zeigt eine nach dem Handrücken hin convexe, nach der Hohlhand hin concave Fläche. Das Skelett derselben wird von 8 kleinen Knochen gebildet, die in zwei Reihen vertheilt sind. Die obere Reihe, welche mit dem Radius das Handgelenk bildet, besteht aus dem Os naviculare, semilunare, pyramidale, welche durch transversale Faserbündel, die Lig. dorsalia und palmaria mit einander verbunden sind; unter sich sind sie durch die Lig. interossea vereinigt. Das Os pisiforme liegt auf der Volarfläche des letztgenannten und hat keinen Theil an dem Gelenke. Die untere Reihe, welche nach unten an die Metacarpalknochen stösst, besteht aus dem Os multangulum majus und minus, capitatum und hamatum; sie sind ebenfalls durch die Lig. dorsalia und palmaria verbunden; die Lig. interossea befestigen sie untereinander. Eine gemeinschaftliche Synovialmembran, die bisweilen selbst mit der des Handgelenks communicirt, überzieht die gegenüberliegenden Flächen beider Reihen und schickt taschenförmige Fortsätze zwischen die einzelnen Knochen. Die Carpalknochen sind nur vom Handrücken und den beiden Seiten her zugänglich; die Bedeckungen derselben bestehen aus der Haut, dem subcutanen Zellgewebe (in welchem zahlreiche Venen- und Nervenäste verlaufen), einer Fascia superficialis und einer Aponeurose; ausserdem finden sich einige Arterienäste von untergeordneter Bedeutung.

Die Wegnahme der Carpalknochen bietet, so schwer die Operation nach Versuchen am Cadaver wegen der straffen und festen Verbindung derselben zu sein scheint, am Lebenden nur geringe Schwierigkeiten, sie mag nun wegen traumatischer Verletzungen oder organischer Zerstörungen vorgenommen werden. In beiden Fällen sind die Gelenkverbindungen zwischen den einzelnen Knochen mehr oder weniger gelöst.

I. Exstirpation einzelner Handwurzelknochen.

Geschichte. A. Cooper[1]) erzählt den ersten hieher gehörigen Fall (1822). Ein 22j. Mensch erlitt durch eine Maschine eine Verletzung, wodurch die Strecksehnen der 3 ersten Finger und die Art. radialis zerrissen und das Handgelenk weit geöffnet war; das Os naviculare, welches zum Theil aus seinen Verbindungen gelöst war, wurde exstirpirt. Die Heilung erfolgte trotz des Eintritts einer heftigen Entzündung, Eiterung und oberflächlichen Brandes; allmählig stellte sich auch die Gebrauchsfähigkeit der Finger ein. — Velpeau[2]) machte die Exstirpation des Os pyramidale; nähere Angaben fehlen aber. — Jäger entfernte 1834 das Os capitatum wegen scrofulöser Caries bei einem 14j. Jungen, indem er die auf dem Handrücken befindlichen Fisteln erweiterte, den cariösen Knochen bloslegte und mittels der Knochenzange stückweise entfernte. Oertliche Blutentziehungen und kalte Umschläge hielten die Entzündung in den gehörigen Grenzen; mit dem Eintritte der Eiterung wurden Cataplasmen und als bei deren längerem Gebrauche das Aussehen der Wunde schlechter wurde, trockner Verband angewendet; unter der gleichzeitigen Darreichung antiscrofulöser Heilmittel besserte sich der Zustand so, dass der Operirte nach 4 Monaten entlassen werden konnte; die Fistel bestand zwar noch, die Höhle war aber ausgefüllt und Caries nicht mehr zu entdecken. — Stadelmann[3]) machte ebenfalls die Exstirpation des Os capitatum bei einem 24j. Menschen, welcher seit 10 Jahren an Caries der Handwurzel litt, wesswegen demselben bereits mehreremale die Exarticulation der Hand vorgeschlagen worden war. Es fanden sich viele Fisteln an der Dorsal- und Volarseite des Handrückens, die gegen den angegebenen Knochen führten, aber auch noch etliche am Vorderarme; erst nach Spaltung der letzteren konnte die Diagnose, dass nur das Os capita-

---

1) Abh. ü. Lux. u. Fract. S. 104.

2) Méd. opérat. T. I. p. XXXVI. Suppl.

3) Ich habe bei dieser Operation meinem Freunde Stadelmann assistirt. Derselbe wird demnächst die Geschichte dieser Operation ausführlich mittheilen.

tum von Caries zerstört sei, festgestellt werden. Durch einen 3 Zoll langen Schnitt wurde dasselbe blosgelegt, die Strecksehne des 3 Fingers aus ihrer Scheide gelöst und zur Seite gehalten, und der Knochen, dessen Verbindungen mit den umgebenden Carpal- und Metacarpalknochen zum Theil zerstört waren, mittels der Knochenzange in 2 Fragmenten entfernt. Die Heilung war nach 1 Jahre so weit vorgeschritten, dass ausser einer der Operationsstelle entsprechenden Fistel keine mehr bestand; durch dieselbe gelangte man noch in eine kleine Höhle, in der sich keine Spur einer Entblösung oder Caries der Knochen mehr entdecken liess. Die Hand war kräftig geworden und die früher fehlende Beweglichkeit der Finger hatte sich wieder eingestellt. Seitdem ist auch die Schliessung dieser Fistel erfolgt.

Operation.

Je nach der Lage des zu entfernenden Knochens wird auf der Mitte oder den Seiten des obern Theils des Handrückens ein Längenschnitt, weniger zweckmässig ein Kreuzschnitt (nach Syme) angelegt; Sehnen, welche in die Schnittlinie fallen, werden aus ihrer Scheide gelöst und mittels stumpfer Hacken zurückgehalten. Nach vollständiger Freilegung der kranken Stelle werden erst die seitlichen Bänder, dann während der Knochen mit einem Hacken gefasst und nach aussen gewälzt wird, die Verbindungen an der Volarfläche getrennt. Man bedient sich dazu eines kurzen starken Messers oder einer Cooperschen Scheere; um oberflächliche Entartungen anstossender Knochen zu entfernen, bedient man sich einer kleinen Knochenzange oder des Hohlmeisels; die Anwendung des Glüheisens zu diesem Zwecke ist weniger zu empfehlen.

Die Wunde wird mit Heftpflaster vereinigt und nur ein Winkel derselben zum Abflusse des Eiters offen erhalten; Hand und Vorderarm werden auf eine Schiene befestigt.

II. Die Exstirpation sämmtlicher Handwurzelwurzelknochen

wurde bis jetzt noch nicht für sich allein ausgeführt. In Verbindung mit der Resection der Gelenkenden des Vorderarms wurde die Operation, wie bemerkt, von Dietz,

in Verbindung mit der Decapitation der Metacarpalknochen aber von Baudens ausgeführt. Auf letztere Operation werden wir später zurückkommen müssen.

Um sämmtliche Carpalknochen wegzunehmen, würde am besten an jeder Seite des Carpus ein 2 zölliger Längenschnitt und von dessen Mitte aus ein kürzerer Querschnitt nach dem Handrücken zu gemacht. Man würde mit der Eröffnung des Handgelenks beginnen und zuerst die obere, dann die untre Reihe der Knochen entfernen. Wenn die Erkrankung auf die Vorderarm- oder Mittelhandknochen sich erstreckte, müssten dieselben der Tiefe der Zerstörung entsprechend hinweggenommen werden, was bei einer hinlänglichen Erweiterung der Längenschnitte nach oben oder unten keine grosse Schwierigkeiten machen würde.

VII. Resectionen der Gelenke zwischen Handwurzel und Mittelhand.

Diese Operationen können in totale und partielle getheilt werden. Bei der totalen Resection wird mit der theilweisen oder gänzlichen Exstirpation eines Carpalknochens das obere Ende des entsprechenden Metacarpus entfernt; die partielle Resection betrifft nur die Wegnahme des obern Endes eines Metacarpus in geringerer oder grösserer Ausdehnung. Beide Operationen können entweder nur an einem oder mehreren, ja selbst an allen Fingern zugleich gemacht werden.

Geschichte. Roux[1]) machte die partielle Resection dieses Gelenks, indem er die zwei oberen Drittel des ersten Metacarpus wegen eines durch einen Pferdebiss veranlassten Splitterbruchs wegnahm; trotz der etwa einen Zoll betragenden Verkürzung war der Daumen im Stande, die wichtigsten Dienste zu leisten.

Die totale Resection wurde von Textor[2]) zuerst 1823 ausgeführt. Es wurde das obere Ende des dritten Metacarpus und das Os capitatum wegen scrofulöser Caries entfernt; die Hand und selbst der Mittelfinger ist vollkommen brauchbar. Im J. 1846 machte Textor die Operation noch einmal. Es wurden mehrere Knochen der Handwurzel, unter denen aber nur das Os capitatum und hamatum mit Bestimmtheit bezeichnet werden können, sowie die oberen Gelenkenden des dritten und vierten Metacarpus weggenommen. Der Erfolg der Operation ist zweifelhaft, da der Kranke vor vollendeter Heilung das Spital verliess. — Velpeau[3]) verband mit der Resection der oberen Enden

---

1) Gerdy de la resect. p. 81.
2) Operationslehre S. 343.
3) Méd. opérat. T. I. XXXVI. Suppl.

Die Fälle von Tyrrel und Gairal, welche bisweilen unter den Resectionen aufgeführt werden, sind, da mit der Wegnahme mehrerer Carpal- und Metacarpal-Knochen zugleich die entsprechenden Finger entfernt wurden, als partielle Exarticulationen im Carpus zu

der zwei letzten Metacarpen die Exstirpation des Os hamatum. Der Erfolg ist nicht mit Bestimmtheit angegeben.

Baudens[1]) entfernte die oberen Enden aller Mittelhandknochen und gleichzeitig sämmtliche Handwurzelknochen. Weder die Veranlassung noch der Erfolg der Operation ist mir bekannt geworden.

Die Operation unterliegt, je nachdem die Resection eines oder zugleich mehrerer dieser Gelenke ausgeführt werden soll, geringen Modificationen.

Handelt es sich nur um die partielle Resection eines Carpo-Metacarpalgelenks, so wird ein einfacher Längenschnitt in der Richtung des oberen Endes des Metacarpus ausreichen; die Wegnahme des Knochens beginnt man mit der Durchsägung desselben ausserhalb der Grenze der Affection, welche mittels der Kettensäge oder des Osteotoms geschieht, und geht dann über zu der Auslösung desselben aus dem Gelenke, die nur an dem 3. und 4. Metacarpus beträchtlichere Schwierigkeiten bietet. — Wird die totale Resection des Gelenks durch die gleichzeitige Erkrankung des entsprechenden Carpalknochens nothwendig, so wird dieser nach vorheriger Erweiterung des Längenschnitts nach oben in der bereits angegebenen Weise entfernt.

Bei der gleichzeitigen Resection mehrerer dieser Gelenke bedient man sich eines T oder V Schnittes, wobei natürlich die Strecksehnen der Finger erhalten werden müssen; die Entfernung der Knochen geschieht auch hier in der eben angegebenen Folge.

---

betrachten. Bennaben (Revue méd. 1825. Mars) aber verband mit der partiellen Exarticulation des Handgelenks — der Entfernung des Os navic., multang. maj. u. min., des 1. u. 2. Metacarpus mit den von denselben getragenen Fingern — die Resection des oberen Endes des 3 Metacarpus, wodurch die 3 äusseren Finger erhalten wurden.

1) Blasius Akiurgie Bd. III. S. 1032.

VIII. Exstirpationen der Mittelhandknochen.

Anatomische Vorbemerkungen.

Die Metacarpalgegend zeigt ebenso wie die des Carpus eine convexe Dorsalfläche und eine concave Palmarfläche. Das Skelett derselben besteht aus 5 länglichen Knochen, wovon 4 in einer Reihe liegen und sowohl an den oberen als untern Enden durch Querbänder miteinander verbunden sind, während der 4te frei beweglich ist. Das obere Gelenk zwischen dem Metacarpus des Daumens und dem entsprechenden Carpalknochen wird von einer eigenen Synovial-Haut, die durch eine fibröse Kapsel verstärkt ist, gebildet; die übrigen 4 Metacarpen haben mit den gegenüberliegenden Carpal-Knochen eine gemeinsame Gelenkkapsel, die ausserdem nicht mit derjenigen zwischen der ersten und zweiten Carpalreihe zusammenhängt. Die untern Enden sämmtlicher Metacarpalknochen articuliren auf fast gleiche Weise mit den obersten Gliedern der Finger, indem ihre rundlichen Gelenkköpfe mit den ovalen Gruben der oberen Enden der letzteren durch ebenso viele verbunden sind. Die Bedeckungen der Dorsalfläche der Metacarpalgegend sind dieselben wie am Carpus; ihre Zwischenräume unter einander sind durch Muskeln ausgefüllt.

Geschichte. Nachdem von den früheren Wundärzten bei Krankheiten, die auf einen Mittelhandknochen beschränkt waren, die Exarticulation desselben zugleich mit dem von ihm getragenen Finger — dieses Verfahren übte selbst Moreau — gemacht worden war, schlug Troccon[1] zuerst 1816, die Exstirpation des Metacarpus zur Erhaltung des entsprechenden Fingers vor. Die Zahl der seitdem geübten derartigen Operationen ist jedoch keineswegs beträchtlich.

Roux[2] führte 1821 die Operation zuerst aus. Ein Osteosarcom des ersten Metacarpus war die Veranlassung. Der Finger anfangs keines Gebrauches fähig, erhielt allmählig die natürlichen Functionen wieder, so dass hinreichend

---

1) Amput. part. de la main.
2) Velpeau Méd. operat. T. II. p. 685.

grosse Bewegungen damit ausgeführt werden konnten. — In 2 anderen, seitdem operirten Fällen war Roux ebenso glücklich. — Blandin[1]) machte 1827 und 1840 dieselbe Operation mit bestem Erfolge. Ebenso sollen sie v. Walther und Langenbeck[2]) geübt haben.

Dietz nahm 1830 den cariösen Mittelhandknochen des rechten Zeigefingers eines 15j. Mädchens mit Erfolg weg.

Jäger verrichtete 1833 die Exstirpation des Metacarpus des Mittelfingers in Verbindung mit der Exarticulation des Ringfingers aus dem Metacarpo-Phalangengelenke bei einem Müller, welcher bedeutende Quetschwunden der Hand und der Finger erlitten hatte, die bei seiner 10 Tage nach der Verletzung erfolgten Aufnahme in das Krankenhaus bereits theilweise in Brand übergegangen waren. Der brandige Ringfinger wurde sogleich weggenommen; bei der Erweiterung der Wunden des Handrückens fand man einen Splitterbruch des 3. Metacarpus, dessen Bruchstücke entfernt, sowie die untre und obere Apophyse aus den Gelenkverbindungen gelöst wurden; einen einfachen Bruch des 2. Metacarpus überliess man der Natur. Die Wunde wurde mit Heftpflaster vereinigt. Eine Nachblutung, wahrscheinlich aus dem Arcus volaris, musste, da die gewöhnlichen Mittel nicht halfen, mit dem Glüheisen gestillt werden. Die Eiterung war sehr bedeutend und verbreitete sich selbst über einen Theil des Vorderarms, es stellten sich selbst Symptome von Eiterresorption: Schüttelfröste u. s. w. ein, doch erfolgte bei einer allgemeinen und örtlichen tonischen Behandlung Heilung — die Hand war aber im Gelenke ankylosirt und die Finger noch wenig beweglich als der Kranke nach 3 Monaten die Anstalt verliess.

Blandin[3]) machte die Exstirpation des Mittelhandknochens des kleinen Fingers mit glücklichem Erfolge.

Operation.

Der Metacarpus des Daumens wird durch einen Schnitt

---

1) Anat. des reg. T. I. p. 458.
Gaz. des Hôpit. 1840. p. 590.
2) Schmidts Jahrb. Bd. II. S. 115.
3) Gaz. méd. 1840. p. 590.

längs seines Radialrandes, der die Gelenke desselben etwas überragt, freigelegt, dann werden die denselben umgebenden Weichtheile vorsichtig abgetrennt nnd zuerst das Carpalgelenk desselben geöffnet; man sucht nun das untre Ende desselben allmählig aus der Wunde heraus zu heben, löst es von den an der Ulnarseite sich befestigenden Theilen und zuletzt aus dem Fingergelenke. Die Wunde wird durch Heftpflaster vereinigt und die Hand auf eine Schiene befestigt. Nach der Heilung ist der Daumen verkürzt und erlangt erst nach einiger Zeit, wenn die den Carpus und die Phalanx vereinigende ligamentöse Masse einige Stärke bekommen hat, seine natürliche Kraft und Beweglichkeit wieder.

Die Metacarpalknochen der übrigen Finger werden durch Längenschnitte auf der Dorsalfläche, die aber beim zweiten mehr auf die Radialseite, beim fünften mehr auf die Ulnar-Seite verlegt werden kann, blosgelegt. Die Exarticulation beginnt man hier mit dem Phalangengelenke und endet mit dem schwieriger zu lösenden Carpalgelenke. Die Verkürzung ist hier weniger bedeutend, da die Finger sich gegenseitig unterstützen; die Bewegung derselben ist meist vollkommen frei.

IX. Resectionen der Diaphysen der Mittelhandknochen.

Die Wegnahme eines kleineren oder grösseren Stücks oder des ganzen Körpers eines Metacarpus, unter Erhaltung seines oberen und unteren Gelenkendes wurde, obwohl diese Operation mehrfache Vorzüge vor der Exstirpation dieser Knochen gewährt, nur höchst selten geübt. Sie wurde 1815 von Champion vorgeschlagen aber erst 1838 von v. Gräfe [1]) und 1842 von Gorre [2]) an dem Mittelhandknochen des Zeigefingers geübt; auch Demme [3]) scheint sie 1836 zweimal geübt zu haben.

Die Operation ist einfach. Die Trennung der Weichtheile geschieht durch einen Längenschnitt, welcher beim Daumen und Zeigefinger an der Radialseite seiner Dorsalfläche, beim kleinen an der Ulnarseite, bei den beiden mittleren Fingern auf der Dorsalfläche geführt wird. Die Weichtheile werden von beiden Seiten des Knochens abgetrennt, wobei besonders die Strecksehne geschont werden muss. Die Trennung des Knochens geschieht mittels der Kettensäge oder des Osteotoms, weniger zweckmässig mittels der Knochenzange. — Die Wunde wird durch Heftpflaster vereinigt. — In Beziehung auf die Nachbehandlung gilt Folgendes: Beim Daumen muss man selbst nach der Entfernung grösserer Stücke der Diaphyse eine feste Vereinigung der Knochenenden durch Callusbildung herbeizuführen suchen, damit derselbe die zu seinen Verrichtungen nöthige Stärke erhalte; diess geschieht indem man die Hand auf eine nach derselben geformten Schiene, die einen abstehenden Vorsprung für den Daumen hat, mittels einer Binde so befestigt, dass die resecirten Knochenenden in möglichst nahe Berührung kommen. Beiden übrigen Fingern muss gerade das Gegentheil stattfinden; hier ist es für den späteren Ge-

---

1) Ber. üb. d. Leist. d. chir. Inst. z. Berlin 1834. S. 29.
2) Annal. de Chir. 1842.
3) Noodt d. Osteotom. S. 61.
Bei der Unvollständigkeit der Angaben kann ich nicht dafür stehen, ob die angegebenen Resectionen gerade in diese Categorie gehören.

brauch wesentlich, dass dieselben in gleicher Linie bleiben. Einigermassen wirkt das die Gelenkköpfe der Metacarpen vereinigende Querband einer Retraction der untern Apophyse entgegen; meist wird aber noch eine an dem entsprechenden Finger anzubringende Extension nöthig werden, die mittels der von Petrequin[1]) für die Schiefbrüche der Metacarpen empfohlenen Vorrichtung eingerichtet werden kann. Unter solchen Verhältnissen wird der Substanzverlust nur durch ligamentöse Masse ersetzt; die nahe gelegenen Knochen geben jedoch hinlängliche Stützen derselben ab.

---

1) Anatomie med.-chir. p. 633.

X. Resection des Metacarpo-Phalangen-Gelenks.

Diese Resection ist entweder eine partielle oder totale, je nachdem nur das Gelenkende eines Knochens — der Kopf des Metacarpus oder die Basis der ersten Phalanx — oder aber beide Knochenenden zugleich entfernt werden.

I. Partielle Resectionen.

A. Die Resection des oberen Endes der ersten Phalanx im Metacarpo-Phalangen Gelenke wurde nur von Textor[1] 1842 bei einem 56j. Manne am Zeigefinger wegen Caries mit Erfolg geübt.

B. Die Resection des untern Endes des Metacarpus, worunter sowohl die einfache Decapitation als die gleichzeitige Wegnahme eines kleineren oder grösseren Stücks der Diaphyse zu rechnen ist, wurde häufiger geübt.

Die Decapitation des 1 Metacarpus wurde von Eraus[2] in zwei Fällen uneinrichtbarer Luxation gemacht, indem er auf das vordre Ende des Knochens einschnitt, dasselbe durch die Wunde hervordrängte und absägte. Die Einrichtung war nun leicht. Beide Kranke erhielten nach der rasch erfolgten Heilung der Wunde den Gebrauch des Daumens wieder. A. Cooper[3] scheint die Resection bei complicirter Luxation dieses Gelenks geübt zu haben. Auch von Chelius[4] wurde die Operation verrichtet.

Die Decapitation des 2. Metacarpus wurde von Wardrop[5] 1819 ausgeführt. Düsterberg[6] machte die Operation 1841 wegen complicirter Luxation; die Heilung erfolgte in 3 Wochen mit voller Beweglichkeit und Brauchbarkeit des Fingers. — Henry[7] entfernte 1838 die vordre Hälfte dieses Metacarpus.

Die Decapitation des 3. Metacarpus übte Velpeau[8].

---

1) Wiedererz. d. Knoch. S. 23.
2) Hey chir. Beob. S. 247.
3) Abh. üb. Luxat. u. Fract. S. 118.
4) Günther d. Verenkung d. 2. Daumenglieds. S. 13.
5) Velpeau Méd. opérat. T. II. p. 683.
6) Preuss. Vereins-Zeitg. 1842. Nr. 1.
7) Velpeau o. c. T. II. p. 688.
8) Ibid. T. I. p. XXXVI. Suppl.

Karawajew[1]) resecirte 1838 bei einem 20j. Landmesser etwas mehr als die untre Hälfte dieses Metacarpus wegen scrofulöser Caries; es erfolgte Heilung.

Die Decapitation des 4. Metacarpus wurde von Textor[2]) 1842 bei einer 19j. Magd wegen Caries mit Erfolg gemacht.

Die Resection der untern Hälfte des 5. Metacarpus machte Champion[3]) 1815; trotz der 1 Zoll betragenden Verkürzung stellte sich die Beweglichkeit des Fingers wieder her. Hysern[4]) machte 1837 dieselbe Operation wegen Osteosarcom; der Erfolg war vollkommen und mittels eines doppelten Rings behielt der Finger seine Beweglichkeit.

II. Die totale Resection des Metacarpo-Phalangengelenks wurde von Fricke[5]) am Daumen 3mal und am Mittelfinger 1mal verrichtet; die Vernarbung der Operationswunde erfolgte bei 3 Kranken in etwa 5 Wochen, die Gebrauchsfähigkeit des Fingers war dem der gesunden Seite fast gleich; bei einem Kranken, einem cachectischen Subjecte, war die Heilung nach 3 Monaten, wo derselbe auf Verlangen entlassen wurde, noch nicht ganz zu Stande gekommen.

Operation.

Trennung der Weichtheile.

1. Der einfache Längenschnitt wird nach Jäger und Fricke an allen Metacarpo-Phalangen-Gelenken auf der Mitte der Dorsalfläche gemacht; an den Gelenken des 1., 2. und 5 Fingers wird er besser seitlich am Uebergange der Dorsalfläche in die Seitenfläche (bei ersteren an der Radialseite, bei letzterem an der Ulnarseite) geführt, wodurch grösserer Raum gewonnen und eine Bloslegung der Sehne vermieden wird.

Der Kreuzschnitt, dessen sich Fricke bei den ersten Operationen bediente, erscheint bei der Kleinheit der dadurch gebildeten Läppchen nicht zweckmässig.

---

1) Hamb. Zeitschr. Bd. XVI. S. 250.
2) Wiedererz. d. Knoch. S. 23.
3) Velpeau o. c. T. II. p. 684.
4) Ibid. T. I. p. XXVII. Suppl.
5) Hamb. Zeitschr. Bd. III. S. 471.

2, Der Lappenschnitt. Gerdy schlägt für die Gelenke des 1. u. 5. Fingers einen viereckigen Lappen mit oberer Basis, für die der übrigen Finger aber mit seitlicher Basis vor; ein Verfahren, was keine Vortheile gewährt. Zweckmässiger noch erscheint Malgaigne's Vorschlag eines V förmigen Lappen mit unterer Basis. Man beginnt beide Incisionen in der Mitte der Dorsalfläche des Metacarpus, oberhalb der Durchsägungsstelle und führt sie schief nach aussen gegen die beiden Commissuren des Fingers.

Die Trennung der Knochen, die am besten erst nach der Durchschneidung der Gelenkbänder vorgenommen wird, kann, was das obere Gelenkende der 1. Phalanx betrifft, mit einer gewöhnlichen kleinen Säge geschehen, da dasselbe leicht aus der Wunde hervorgehoben werden kann; bei dem Gelenkkopfe des Metacarpus, wo dies nicht angeht, wird die Anwendung der Kettensäge oder des Osteotoms nothwendig.

Es versteht sich von selbst, dass wenn nur das eine der beiden Gelenkenden zerstört gefunden wird, das gesunde erhalten werden muss; Fricke hat zwar in einem solchen Falle beide weggenommen und führt als Grund dafür die leichter stattfindende Bildung einer festen Vereinigung an. Die Ankylose ist aber gerade nicht wünschenswerth — nur der Daumen könnte in solchem Falle noch gebraucht werden, da er sowohl in dem Interphalangen-Gelenk als auch noch in dem Metacarpo-Carpalgelenk frei beweglich ist; bei den übrigen Fingern würde Ankylose die gemeinschaftliche Bewegung derselben wesentlich stören. In der bei weitem grösseren Zahl der angegebenen partiellen Resectionen fand die Bildung eines neuen Gelenks statt und die Gebrauchsfähigkeit der Finger liess nur wenig zu wünschen übrig.

XI. Resectionen der Phalangen der Finger.

A. Totale Resection der Phalangen.

Zur Entfernung ganzer, in Folge von Panaritien nekrotisch gewordener Phalangen findet sich häufig Gelegenheit [1]). Namentlich war es die letzte, oder auch die zweite Phalanx, welche bei Erhaltung der Weichtheile bereits öfter weggenommen wurde. Malogo soll sogar sämmtliche Phalangen eines Fingers entfernt haben. Diese Operationen werden jedoch nicht als eigentliche Resectionen betrachtet, weil die Verbindungen zwischen den Weichtheilen und dem Knochen bereits gelöst sind und der letztere nach Erweiterung der fistulösen Oeffnung im Ganzen oder Stückweise ausgezogen werden kann. Die unter solchen Umständen bisweilen beobachtete, mehr oder weniger vollständige Regeneration des Knochen, wobei meist wieder völlige Brauchbarkeit des Fingers statt findet [2]), hat Veranlassung gegeben, dass man die Exstirpation der Phalangen auch bei anderweitigen mechanischen oder organischen Affectionen dieses Knochen vorgeschlagen hat. Bérard ist meines Wissens jedoch der erste, welcher die Operation wegen Caries (1845) ausgeführt hat.

---

1) Velpeau Journ. d. conn. med.-chir. 1846.
Malgaigne Journ. d. chir. 1846.

2) Velpeau beobachtete nach der stückweisen Entfernung der ersten nekrotischen Phalanx eine Wiederherstellung der Bewegungen des Daumens. Vigaroux sah nach Entfernung der zweiten Phalanx des Zeigefingers vollständige Regeneration des Knochens und Brauchbarkeit des Fingers. Auch in einer von mir unter gleichen Verhältnissen gemachten Extraktion der zweiten Phalanx trat Knochenneubildung und Wiederherstellung der Funktion des Zeigefingers ein; Fränkel dagegen, der einer Dame bei welcher wegen stattfindender Nekrose des mittleren Fingers die Amputation angezeigt war, aber verweigert wurde, die lockere Phalanx ausgezogen hatte, musste bald darauf die den Geb rauch hindernde Fingerhälfte abnehmen.

Die Operation wurde von Malgaigne für die erste Phalanx der Finger, besonders des Daumens, vorgeschlagen, wo sie auch unstreitig den meisten Werth hat. Man entblöst den Knochen mittels eines Längenschnitts, den man auf der Dorsalfläche oder auf der Seitenfläche führt. Der erstere Schnitt hat den Nachtheil, dass die Sehne, welche später mit der sich verkürzenden Hautnarbe verwächst, ihre Function verlieren und selbst zu einer Retraction des Fingers nach hinten Veranlassung geben kann. Nach Eröffnung des Interphalangengelenks bringt man den untern Theil des Knochens aus der Wunde, trennt seine Verbindung mit den Weichtheilen und löst ihn zuletzt aus dem oberen Gelenke mit dem Metacarpus. — Die Entfernung der zweiten Phalanx kann ganz auf dieselbe Weise geübt werden. — Die Vereinigung der Längenwunde geschieht durch Heftpflaster; bald dürfte man sich veranlasst finden, entweder den Finger allein oder mit der Hand zugleich auf eine Schiene zu befestigen, um eine bedeutendere Verkürzung oder auch eine Verkrümmung des Fingers im Verlaufe der Vernarbung zu verhüten.

B. Resection des Körpers einer Phalanx.

Von dieser Operation ist mir nur ein von B. Heine[1]) 1833 in Breslau ausgeführter Fall, wo er mittels des Osteotoms ein Stück der Diaphyse des Mittelfingers entfernte, bekannt geworden. Sie möchte wohl nur in der Continuität der 1. Phalanx der Finger — und zwar vorzugsweise des Daumens — auszuführen sein. Die Trennung der Weichtheile geschieht durch einen Längenschnitt auf der Dorsal- oder Seitenfläche des Gliedes, die Trennung der Knochen mittels der Kettensäge oder des Osteotoms; in Ermangelung dieser Instrumente könnte man nach Velpeau's Vorschlag an jeder Seite des Glieds einen Längenschnitt führen, die Weichtheile an der obern und untern Seite des Knochens ablösen und mit einer schmalen Messersäge, die durch die beiden Wunden geführt wird, die kranke Stelle oben und unten durchsägen. Die Vereinigung der Wunde geschieht, nachdem die resecirten Knochenflächen einander genähert

1) Noodt das Osteotom. S. 60.

wurden, durch Heftpflaster. Der Verband ist derselbe, wie bei Brüchen der Phalangen, und wo möglich muss man auch eine Heilung durch Verwachsung der beiden Knochenenden herbeizuführen suchen. — Die Resection in der Continuität der Phalangen, obwohl sie in der Ausführung schwieriger ist, als die Exstirpation derselben, muss, wenn es die Ausdehnung der Zerstörung des Knochens zulässt, der letzteren vorgezogen werden, da sie den Finger in einen viel brauchbareren Zustand versetzt; selbst wenn nur das eine Gelenkende erhalten werden kann, muss dasselbe erhalten werden.

C. Resection der Interphalangengelenke.

Die Resection der Gelenke zwischen den Phalangen der Finger wird von Jäger nicht erwähnt. Von Syme wird die Operation verworfen, weil selbst im Falle des Gelingens derselben ein eingeschrumpfter und kraftloser Finger zurückbleibe; Malgaigne erklärt sich gegen dieselbe, weil durch die nothwendig eintretende Ankylose der Finger unbrauchbar werde; Keiner von beiden hat die Operation gemacht, ihre Einwürfe, die sich überdies widersprechen, sind nur theoretische. Die erste hieher gehörige Operation wurde von Bobe[1]) ausgeführt: Ein Kanonier erlitt durch die Explosion eines Stücks eine Wunde des Interphalangengelenks des Daumens mit Zerreissung der Beugesehne; durch die Retraction der Strecksehne wurde die zweite Phalanx auf die erste zurückgeschlagen, und konnte nicht in ihrer normalen Lage erhalten werden. Bobe resecirte daher den von den Weichtheilen entblösten Kopf der ersten Phalanx; es erfolgte baldige Heilung. — Ebenso machte Norris[2]) die Resection des Köpfchens der 1. Phalanx des Daumens wegen complicirter irreductibler Luxation mit Glück.

Die Operation hat besonderen Werth am Phalangengelenk des Daumens, wo sie auch A. Cooper bei complicirten Luxationen vorgeschlagen hat, an den übrigen Fingern möchte sie nur an den Gelenken zwischen dem 1. und 2. Gliede zu versuchen sein, an den Gelenken zwischen dem

---

1) Gerdy de la résect. p. 80.
2) Hamb. Zeitschr. Bd. 27. S. 133.

2. und 3. Gliede steht sie der Amputation der zweiten Phalanx nach.

Bei der totalen Resection dieses Gelenks die durch Caries hedingt werden kann, verfährt man ganz wie bei der Operation im Metacarpo-Phalangengelenke.

Bei der partiellen Resection, wie sie am häufigsten wohl durch complicirte Luxation angezeigt sein möchte, wird die bereits vorhandene Hautwunde hinlänglich erweitert, das luxirte Gelenkende isolirt und mit einer gewöhnlichen kleinen Säge getrennt. Nach A. Cooper sollen die Enden der gewöhnlich durchrissenen Strecksehne mit dem Messer geglättet und durch einen Contentivverband mit einander in Berührung gehalten werden. Die Abnahme des Verbands und Bewegungsversuche sollen erst nach 2 bis 3 Wochen stattfinden.

B. Resectionen der unteren Gliedmassen.

Es möchte höchst schwierig, wenn nicht ganz unmöglich sein, die Vorzüge, welche die Resectionen an den oberen Gliedmassen durch die Erhaltung des Armes und der Hand gewähren, bestreiten zu wollen; keine auch noch so geistreich zusammengesezte Maschine ist im Stande, dieselben zu ersetzen; sie sind unentbehrlich und selbst im verstümmelten Zustande noch zu einer Menge von Verrichtungen brauchbar. Nicht ganz so verhält es sich bei den Resectionen an den untern Extremitäten; es handelt sich um die Erhaltung einer natürlichen Stütze, die im Nothfalle durch ein künstliches Glied oder eine Stelze, wenn auch unvollkommen ersetzt werden kann. Nichts destoweniger sind diese Operationen häufig in Anwendung gekommen; einzelne derselben haben sehr günstige Resultate gewährt, andere stehen in Beziehung auf das Mortalitätsverhältniss den entsprechenden Amputationen und Exarticulationen gleich — keine derselben aber bietet ungünstigere Resultate. Sie sind daher, wenn nicht besondere Contraindicationen eintreten, im Allgemeinen den Absetzungen der Glieder vorzuziehen.

I. Resectionen des Hüftgelenks.

Man versteht darunter die Ausschneidung des oberen Theils der Oberschenkelknochen ohne oder mit gleichzeitiger Wegnahme der Gelenkpfanne des Hüftknochens.

Anatomische Vorbemerkungen.

Die Verbindung des Oberschenkels mit dem Rumpfe geschieht durch das Hüftgelenk, welches von der Gelenkpfanne des Hüftknochens und dem Gelenkkopfe des Oberschenkels gebildet wird. Die Gelenkpfanne ist eine runde ziemlich tiefe, zum grösseren Theil von einer Knorpellage überzogene Grube, deren knöcherner Rand durch eine ringförmige Faserlage verstärkt wird. Der Gelenkkopf des Oberschenkels zeigt eine kugliche Gelenkfläche, die ebenfalls von einer Knorpelschichte überzogen ist, und wird durch den Schenkelhals unter einem mehr oder weniger stumpfen Winkel mit dem Schenkelknochen verbunden. An dieser Uebergangsstelle finden sich zwei Hervorragungen eine nach oben und aussen, der Trochanter major, und eine nach unten und innen, der Trochanter minor. Beide Gelenktheile werden durch das Ligamentum teres und die Gelenkkapsel mit einander verbunden; letztere wird durch mehrere Bänder, die vom Pfannenrande zum Schenkelhalse und den Trochanteren gehen, verstärkt. An den Trochanter major setzen sich die M. glutaei magnus, medius und minor, der M. pyriformis, obturator internus und externus, quadratus femoris und die M. gemelli; an den Trochanter minor der M. psoas und iliacus. — An der äussern oberen Seite, an welcher dieses Gelenk allein zugänglich ist, bestehen die Bedeckungen aus der äusseren Haut, dem Unterhautzellgewebe, und mehreren aponeurotischen Lagen. Wichtige Gefässe und Nerven finden sich an dieser Stelle nicht; nur an der hintern Seite des Trochanter, zwischen demselben und dem Tuber ischii verläuft der N. ischiadicus.

Traumatische Zerstörungen des oberen Endes des Schenkelknochens, namentlich in Folge von Schusswunden, sowie organische Erkrankungen in Folge von Entzündung und Eiterung des Hüftgelenks geben Veranlassung zu dieser Ope-

ration; die gleichzeitige Erkrankung der Gelenkpfanne kann bei den in neuerer Zeit stattgehabten Verbesserungen der Sägeinstrumente keine Contraindication dieser Operation mehr abgeben.

Eintheilung.

Die Resectionen des Hüftgelenks zerfallen

in die totale Resection oder die Entfernung des Gelenktheils des Oberschenkelknochens und der entsprechenden Gelenkpfanne;

in die partielle Resection, worunter nur die Entfernung eines kleineren oder grösseren Stückes des Oberschenkelknochens, die sogenannte Decapitatio femoris, zu verstehen ist.

I. Partielle Resection des Hüftgelenks.

Geschichte. Die Decapitation des Oberschenkelknochens wurde zuerst von Ch. White [1]) vorgeschlagen; er stützte sich dabei vorzugsweise auf die anatomische Aehnlichkeit des Hüftgelenks mit dem Schultergelenke, an welchem er die Operation mit so glänzendem Erfolge kurz vorher ausgeführt hatte. Der Vorschlag wurde von Vermaudois [2]), Koeler [3]), Chaussier [4]), Rossi [5]), Mulder [6]) und A. wiederholt und als neue, für die Operation sprechende Momente die glücklichen Erfolge der an Thieren angestellten Operationsversuche angeführt. Diese Experimente, die von B. Heine (1831) wiederholt wurden, ergaben, dass die Thiere die Operation nicht nur leicht über-

---

1) Cases in Surgery. 1770. p. 57.
2) Journ. de Med. Chir. et Pharm. 1786. p. 200. Richter Bibl. Bd. XI. S. 55.
3) Exp. c. regen. oss. 1786. p. 84. Richter Bibl. Bd. VIII. S. 570.
4) Soc. méd. d'emul. T. III. p. 399.
5) Méd. opérat. 1806. T. II. p. 224.
6) Wachter D. de artic. exstirp. 1810. p. 86.

standen, sondern dass sie auch in verhältnissmässig kurzer Zeit den vollkommenen Gebrauch des Gliedes durch die Bildung einer neuen Articulation [1]) wieder erlangten. Zur endlichen Uebertragung des Versuches auf den Menschen mögen aber besonders die hin und wieder beobachteten durch Abstossung des Schenkelkopfs zu Stande gekommenen Naturheilungen lange bestehender Hüftgelenkleiden angeregt haben. Einen solchen Fall berichtet Schlichting [2]) vom J. 1730: Ein Wundarzt entfernte bei einem 14j. Mädchen, welche an einem Abscesse der Hüftgegend litt, durch Erweiterung der Oeffnung den Gelenkkopf des Schenkelknochens, worauf in 6 Wochen Heilung erfolgte. Ganz analog sind die Fälle von Vogel [3]) und Hofmann [4]). Ohle [5]) soll im J. 1815 oder 16 den Schenkelkopf mit einem Theile der Diaphyse entfernt haben; doch ist über den weiteren Verlauf des Falles nichts bekannt geworden. Schmalz [6]) wollte 1816 bei einem 6j. Knaben, der an Coxarthrocace litt, den Schenkelkopf wegnehmen, fand denselben aber nach Anlegung des Schnittes durch die Weichtheile bereits vom Trochanter gelöst und es reichte die Ausziehung durch die Zange hin, um die Operation zu vollenden. Die Wunde heilte rasch und der Knabe konnte nach 3 Jahren, nachdem eine auf der entgegengesetzten Seite bestehende Coxarthrocace durch Eintritt spontaner Luxation geheilt war, wieder gehen. — Neuere Fälle wurden von Klinger [7]) und Harris [8]) beobachtet. Diesen reiht sich ein in der chirurgischen

---

1) Bei der Section eines Hundes, dem Heine 6 Monate vorher Schenkelkopf und Hals mit einem Theile des Trochanters ausgeschnitten hatte, fand sich ein ziemlich vollkommener Gelenkkopf wieder gebildet und selbst der Hals und die Trochanteren angedeutet.

2) Philos. Transact. 1742.

3) Obs. chir. 1771.

4) Vom Scharbocke. 1782.

5) Schmidt's Jahrb. Bd. II. S. 116.

6) Hedenus de femor. amput. p. 65.

7) Walther, Jaeger, Radius Hndwb. d. g. Chir. Art. Arthrocace.

8) v. Froriep's n. Not. Bd. XII. S. 351.

Klinik zu Jena beobachteter Fall an: Es wurden bei einem 15j. Knaben die Epiphyse und der Schenkelhals, die sich in Folge von Gelenkeiterung freiwillig abgestossen hatten, durch einen Einschnitt ausgezogen. Nach dem Tode des Individuums, welcher einige Jahre später durch Morbus Brightii erfolgte, fand sich ein neues Gelenk, indem an dem Reste des Schenkelhalses zwei rundliche Vorsprünge gebildet waren, deren oberer mit einer knöchernen Hervorragung oberhalb der Gelenkpfanne, der untere, unmittelbar vor dem kleinen Trochanter befindliche, mit der ursprünglichen Gelenkhöhle durch festes fibröses Gewebe beweglich verbunden war; die Bewegungen waren aber beschränkt, was wohl einem Mangel zweckmässiger Nachbehandlung zugeschrieben werden muss.

Die Decapitatio Femoris wurde theils wegen organischer Erkrankungen, theils wegen traumatischer Verletzungen verrichtet:

A. White [1]) führte 1818 die erste derartige Operation wegen Caries aus, indem er bei einem 14j. Jungen ein 4 zölliges Stück des Femur entfernte. Es bildete sich ein neues Gelenk, welches bei geringerer Verkürzung des Gliedes, als man dem Substanzverluste zu Folge hätte erwarten sollen, einen ziemlich freien Gebrauch desselben gestattete. — Die Operation, welche Carmichael [2]) 1826 bei einem Weibe wegen Markschwamm unternahm, war bereits am 2. Tage vom Tode gefolgt. — Hewson [3]) verrichtete die Operation 1828 wegen Caries; der Kranke starb 3 Monate nach derselben in Folge beträchtlicher Eitersenkungen, die sich durch eine Oeffnung in der Gelenkpfanne bis in das Becken erstreckten. — Textor [4]) machte die Decapitatio Femoris 2mal: Ein 54j. Mann, welcher 1839 wegen Caries operirt wurde, erlag nach fast 2 Monaten einem ungeheuren Decubitus; bei einem 7j. Knaben, wo die Operation wegen Luxatio spontanea unternommen wurde, war

---

1) London med. Gaz. 1832.
v. Froriep's Not. Bd. XVII. S. 208.
2) Hamb. Zeitsch. Bd. I. S. 162.
3) v. Froriep's Not. 1832. Nro. 730.
4) Dirks D. d. res. cap. fem. S. 12 und 13.

der Erfolg dagegen günstig, obgleich der Rest des Schenkelkopfes, der Hals, die beiden Trochanteren und selbst noch ein Theil der Diaphyse entfernt wurden. Einer späteren Nachricht zufolge beträgt die Verkürzung 2½ Zoll; die Extremität ist beweglich nnd zum Gehen tauglich, namentlich wenn durch einen entsprechenden Stiefel die Verkürzung ausgeglichen wird. Fergusson [1]) hatte 1845 unter ganz gleichen Verhältnissen bei einem 15j. Knaben ebenfalls glücklichen Erfolg; nach 2 Monaten war die Wunde geschlossen und der Knabe konnte mittels einer Krücke gehen. Weitere Nachrichten mangeln.

Hieran reihen sich noch 2 unverbürgte Fälle: Nach Gerdy [2]) wurde die Operation zu Paris wegen Caries und Luxatio spontanea mit ungünstigem Erfolge gemacht und nach Wagner [3]) soll sie Kluge aus gleichem Grunde mit demselben Erfolge gemacht haben.

Oppenheim [4]) unternahm die Decapitatio Femoris 1829 im türkisch-russischen Feldzuge bei einem Soldaten wegen einer Schussverletzung, indem er den Knochen in der Gegend des kleinen Trochanters durchsägte und die Fragmente nebst der Kugel entfernte. Bis zum 17. Tage war der Krankheitsverlauf günstig; der Ausbruch der Pest in demselben Hospitale erschütterte den Kranken so sehr, dass er Tags darauf starb. — Seutin [5]) führte die Operation unter analogen Verhältnissen während der Belagerung von Antwerpen aus. Der Tod des Verwundeten erfolgte am 9. Tage durch Brand der Wunde. — Die näheren Verhältnisse des Falles von Guthrie [6]) sind mir nicht bekannt geworden. — Textor und Jäger [7]) machten die partielle Resection des Hüftgelenks, bei einem 7j. Knaben wegen Schenkelhalsbruch mit darauffolgender Eiterung; es wurde der Gelenkkopf so-

---

1) London med. Gaz. 1845. p. 541.
v. Froriep's N. Not. Bd. XXXV. S. 304.
2) De la resect. p. 158.
3) Encycl. Wörterb. d. med. Wiss. Bd. IV.
4) Hamb. Zeitschr. Bd. I. S. 137.
5) Gaz. méd. de Paris 1833.
6) Hamb. Zeitschr. Bd. XV. S. 574.
7) Lepold D. ü. d. Res. d. Hüftgelenks. S. 17.

wie der grössere Theil der Trochanteren entfernt. Der Kranke unterlag am 23. Tage der Eiterung, die durch gleichzeitige mehrfache Brüche der Beckenknochen bedingt war.

Operation.

Vorbereitung. Gewöhnlich wird angegeben, den Kranken bei der Operation auf die gesunde Seite zu lagern; zweckmässiger erscheint die Lagerung auf dem Rücken, wobei die Seite, an welcher die Operation gemacht werden soll, bis an den Rand des Tisches gerückt werden muss. Gehülfen sind nur 2 bis 3 nothwendig, wovon einer die eigentliche Assistenz, die andern die erforderlichen Handreichungen besorgen.

1. Akt. Trennung der Weichtheile.

Es lassen sich folgende Verfahren aufzählen:

I. Längenschnitt.

Ein gerader Schnitt hat nach dem Vorschlage von Ch. White, Vermaudois, Syme u. A. 2 Zoll oberhalb der Spitze des Trochanters zu beginnen und ist auf demselben ebensoweit nach abwärts zu führen. — Die Vorschläge, den Längenschnitt durch Hinzufügung eines Querschnitts in einen Kreuz-, T- oder L-Schnitt zu verwandeln, erscheinen nicht zweckmässig.

Ein leicht gebogener Schnitt, längs des vordern Randes des Trochanters wurde von Jäger und Textor angewendet; Chassaignac schlägt vor, denselben in entgegengesetzter Richtung längs des hintern Randes dieses Knochen zu führen.

II. Lappenschnitt.

1. Dreieckiger Lappen.

Jäger fängt einen Längenschnitt 2 Zoll über der Spitze des Trochanter an und setzt ihn 3 Zoll nach un-

ten fort; von dem obern Ende desselben führt er einen zweiten 4 Zoll langen Schnitt nach unten und hinten. Zweckmässiger erscheint es aber, dem vorderen Schnitt nicht gerade auf, sondern schief vor dem Trochanter nach vorne und unten zu führen, sowie den hinteren Schnitt etwas kürzer zu machen, um eine gänzliche Trennung der Ansätze der M. glutaei und eine Verletzung des N. ischiadicus zu vermeiden.

Textor macht zwei gleich lange, schiefe Schnitte an der vorderen und hinteren Seite des Trochanters, die sich 2 Zoll oberhalb desselben unter spitzigem Winkel vereinigen.

2. Halbrunder Lappen

nach Sedillot mit unterer Basis,
nach Velpeau, Guepratte mit oberer Basis.

3. Viereckiger Lappen

nach Roux mit oberer Basis.

Unter den aufgezählten Verfahren gewährt der einfache Schnitt zu wenig Raum für die Durchschneidung der Gelenkbänder und den freien Gebrauch der Säge und passt daher nur bei bereits stattgehabter Trennung der Ligamente (Luxatio spontanea) oder aufgehobener Continuität des Knochens (Schusswunden und Brüche). Unter den verschiedenen Lappenschnitten gewährt der dreieckige Lappen die meisten Vortheile. Auch kann bei demselben, im Falle die genaue Untersuchung des Gelenkes die Unzulässigkeit der Resection ergeben sollte, anstatt dieser Operation sogleich die Exarticulation des Schenkels ausgeführt werden, indem von den untern Enden beider Schrägschnitte ein Zirkelschnitt durch die Weichtheile der innern Seite des Schenkels geführt wird. Es entsteht dadurch eine der Scoutetten'schen Ovalärmethode gleiche Wunde.

II. Akt. Trennung des Knochens.

Hier gelten dieselben Regeln, welche bei der Resection des Schulterkopfes (S. 302) gegeben wurden. Wegen der Tiefe der Wunde ist nur die Anwendung der Kettensäge oder des Osteotoms zulässig. Die Trennung des Knochens geschieht je nach der Ausdehnung der Erkrankung im Halse oder zwischen den Trochanteren; in einigen Fällen wurde sie selbst noch unter denselben verrichtet. Im allgemeinen möchte zuerst die Durchsägung und dann erst die Trennung der Gelenkbänder vorzunehmen sein. Die Lösung des Kopfes aus der Pfanne bietet, namentlich wenn die Trennung nahe am Kopfe statt finden muss, oder bereits durch die Verletzung, wie in dem Falle von Seutin, gegeben ist, Schwierigkeiten; unter solchen Umständen könnte der von Vidal de Cassis empfohlene Kugelbohrer seine Anwendung finden.

II. Totale Resection des Hüftgelenks.

Unter den bisher verrichteten Resectionen dieses Gelenks kann nur eine einzige in diese Categorie gestellt werden. Textor entfernte 1838 bei einem 18j. Menschen, der an Coxarthrocace mit secundärer Luxation litt, den bereits über die Hälfte zerstörten Gelenkkopf mittels des Osteotoms und die ebenfalls erkrankten Ränder der Gelenkhöhle mittels B. Heine's Raspelsäge; der Grund der Pfanne wurde mit einem kolbenförmigen Glüheisen berührt. Der Operirte starb 4 Tage später.

Operation. Die Anlegung des Schnittes in den Weichtheilen sowie die Resection des Gelenktheils des Femur geschieht in der bei der partiellen Resection angegebenen Weise. Zur Zerstörung der Caries der Gelenkpfanne empfahl Jäger anfangs das Glüheisen: später (1833) machte er in Verbindung mit B. Heine an Cadavern Versuche, die Pfanne ganz auszusägen, indem

dieselbe mittels des Osteotoms durch einen convergirenden Kreisschnitt umgangen und ohne Verletzung der Fascia Pelvis entfernt wurde. Beide Verfahren sind durch die später von B. Heine erfundene Raspelsäge (S. S. 216) entbehrlich geworden; mittels dieses Instruments ist es möglich, cariöse Stellen der Pfanne in jeder Ausdehnung und Tiefe, ohne Schwierigkeit zu entfernen.

Die Vereinigung der Wunde geschieht durch die Naht, wobei der abhängigste Theil derselben für den Abfluss des Eiters offen gelassen wird. Der Kranke wird auf einer festen Matratze horizontal mit nur wenig erhöhtem Oberkörper gelagert; das resecirte obere Ende des Femurs wird in die Nähe und auf gleiche Höhe mit der Pfanne gebracht und in dieser Lage durch einen Beckengurt festgehalten; eine Achsendrehung des Knochens muss durch eine zweckmässige Befestigung des Fusses verhütet werden. Unter solchen Umständen kann sich zwischen der Pfanne und dem obern Ende des Femur eine straffe und starke ligamentöse Verbindung bilden, welche später ausreichende Bewegungen zulässt; die Anwendung eines Streckapparats, um eine Verkürzung des Gliedes zu verhindern, ist unstatthaft, weil dadurch eine hinreichend feste Verbindung beider Gelenktheile erschwert oder ganz unmöglich gemacht wird; selbst Gehversuche dürfen erst dann angestellt werden, wenn eine Verlängerung der verbindenden ligamentösen frischen Masse durch das Herabhängen des Gliedes nicht mehr zu fürchten ist. Die nothwendig eintretende Verkürzung der Extremität wird später durch einen entsprechend hohen Absatz am Stiefel ausgeglichen.

Der bereits aufgestellte Satz, dass die Resectionen der Gelenke in Beziehung auf das Mortalitätsverhältniss günstigere Resultate gewähren als die entsprechenden Exarticulationen, gilt auch bei den in Rede stehenden

Resectionen des Hüftgelenks. Unter etwa 70—80 Exarticulationen des Hüftgelenks finden sich nur etwa 15 günstig verlaufene Fälle (Verhältniss 1 : 5), während sich bei den Resectionen desselben Gelenks das Verhältniss etwa wie 1 : 3 gestaltet. Ueberdiess findet sich bei näherer Analyse der 7 Todesfälle, dass in der Mehrzahl derselben anderweitige, von der Operation unabhängige Zwischenursachen den ungünstigen Ausgang herbeigeführt haben; nur in dem Falle von Carmichael, Seutin sowie bei der zuletzt angeführten totalen Resection Textor's kann der tödtliche Ausgang als Folge des operativen Eingriffs betrachtet werden. Es verdient daher diese Operation die ihr zu Theil gewordene Vernachlässigung um so weniger, als das durch dieselbe erhaltene Glied sich fast immer in einem ganz brauchbaren Zustande befindet. Der Grad der Brauchbarkeit hängt besonders davon ab, ob die Muskeln, welche die Bewegungen des obern Theils des Oberschenkels bedingen, sämmtlich oder zum grösseren Theil erhalten werden konnten; sie wird daher am vollkommensten sein, wenn nur der Schenkelkopf mit einem kleinen oder grössern Theil des Halses entfernt zu werden brauchte; doch selbst nach der gleichzeitigen Wegnahme einer oder auch beider Trochanteren stellte sich meistens die Beweglichkeit des Gliedes wieder her und es hängt diess vorzugsweise von der geringeren oder beträchtlicheren Länge der neuen Verbindung zwischen dem Hüftknochen und dem Schenkelknochen ab, die um so günstiger erscheint, je straffer die neugebildete ligamentöse Zwischenmasse ist. Anatomische Untersuchungen derartiger neuer Gelenkverbindungen sind nicht bekannt geworden; das Präparat des Falles von White, welches in dieser Beziehung Aufschluss geben könnte, findet sich in der Sammlung des Collegiums der Wundärzte zu London.

Die Operation der Ankylose des Hüftgelenks schliesst sich an die eben auseinandergesetzten Resectionen zweckmässig an.

Barton 1) hat zuerst 1826 den Versuch gemacht bei Ankylose des Hüftgelenks mittels einfacher Durchsägung des Schenkelknochens ein neues Gelenk zu bilden. Die Operation wurde an einem 21j. Matrosen ausgeführt, bei dem sich in Folge einer traumatischen Entzündung des Gelenks rechtwinklige Ankylose ausgebildet hatte. Die Weichtheile wurden durch einen Kreuzschnitt getrennt und der Trochanter in seiner Mitte quer durchsägt. Die der Operation folgende Entzündung und Eiterung war mässig; vom 20ten Tage an wurden Bewegungsversuche angestellt, am 60ten Tage, wo die Wunde bereits geheilt war, stand der Kranke auf und gieng an Krücken; zwei Monate später konnte er ohne Unterstützung gehen und alle natürlichen Bewegungen ausführen; in Folge seiner unregelmässigen Lebensweise bildete sich 6 Jahre später nochmals Ankylose, jedoch in gerader Richtung ohne gänzliche Aufhebung des Gebrauchs des Gliedes; zwei Jahre später starb er an Lungensucht. — Bartons Verfahren, welches er später noch einmal mit glücklichem Erfolge angewendet zu haben scheint, kann strenge genommen nicht zu den Resectionen gezählt werden; wohl aber die von Rodgers 1830 ausgeführte Operation. Ein 47j. Mann hatte eine Fractur des linken Oberschenkels und eine Quetschung des rechten Hüftgelenks erlitten; erstere heilte mit 2 Zoll betragender Verkürzung, letztere hatte Ankylose zur Folge. Nachdem die Weichtheile durch einen Kreuzschnitt getrennt waren, wurde der Trochanter auch hier zuerst quer durchsägt, von dem untern Theile des Knochens aber noch ein keilförmiges aussen 1/2, innen 3/4 Zoll dickes Stück weggenommen, wodurch die störende Länge und Richtung des Glieds gehoben wurde. Die Operation gelang vollkommen, indem nach Heilung der Wunde alle Bewegungen (Rotation, Abduction und Adduction, Flexion bis zum rechten Winkel) ausgeführt werden konnten.

Die Operation ist bei allen Ankylosen des Hüftgelenks, welche den Gebrauch des Glieds aufheben, angezeigt. Im

---

1) v. Froriep's Not. Nro. 365. 373. 386.

Allgemeinen möchte zur Ausführung der Operation ein einfacher Längenschnitt oder ein dreieckiger Lappen mit unterer Basis hinreichen; weniger zweckmässig erscheint der Kreuzschnitt. Die Trennung des Knochens geschieht mittels der Kettensäge oder des Osteotoms. Die einfache Durchsägung des Trochanter nach Barton ist nur dann zulässig, wenn die Ankylose in gestreckter Richtung des Schenkels stattgefunden hat, ohne dass sich durch grössere Beweglichkeit des Beckenknochen die Gebrauchsfähigkeit des Gliedes wiederhergestellt hat. Bei Ankylosen mit gebeugter Richtung des Glieds muss ein Stück des Knochens ausgeschnitten werden, wobei jedoch je nach dem Grade der winklichten Beugung von der hintern Seite mehr als von der vordern wegzunehmen ist. Dieser keilförmige Ausschnitt geschieht am besten in dem dicksten Theile des Trochanter major, damit die Berührungsflächen beider Knochen hinlänglich breit und spätere Verschiebungen derselben unmöglich werden. Es ist wesentlich, dass das neue Gelenk beweglich bleibe, daher müssen nach gänzlicher Beseitigung der örtlichen Entzündung anfangs passive Bewegungen durch den behandelnden Arzt und baldige Gehversuche von Seiten des Operirten vorgenommen werden, um dadurch eine Wiederverwachsung der Knochenflächen zu verhüten.

II. Resectionen des Körpers des Schenkelknochens.

Anatomische Vorbemerkungen.

Der Oberschenkel zeigt eine von oben nach unten an Dicke leicht abnehmende Cylinderform, deren etwas excentrische Achse von dem Schenkelknochen gebildet wird. Die Bedeckungen bestehen aus der Haut, dem Unterhautzellgewebe, der Fascia lata und einer starken Muskellage, die an der innern und hintern Seite am dicksten, an der vordern, namentlich aber an der äussern Seite am schwächsten ist. Hier befinden sich der M. rectus, cruralis, vastus externus und biceps, welche letztere beide durch das Ligamentum intermusculare von einander getrennt sind. In der Richtung dieses Bandes verläuft die Linie, in welcher der Schnitt durch die Weichtheile angelegt wird, wenn nicht bereits bestehende Wunden oder Fisteln eine Ausnahme von der Regel verlangen. Unter den Gefässen kommen hier nur Aeste der A. profunda in Betracht, die theils mit der A. glutaea und ischiadica, theils mit den A. articularibus Genu anastomosiren. Wichtigere Venen und Nerven finden sich an dieser Stelle nicht.

1. Resection des Oberschenkelknochens (ohne Unterbrechung seiner Continuität).

A. Resection einer oberflächlichen Schichte des Knochens.

Caries und Exostose können Veranlassung zu dieser Operation geben.

Befindet sich die cariöse Stelle an irgend einem Theile der Diaphyse des Knochens, so gelten die im allgemeinen Theil gegebenen Regeln. Nur die Beseitigung von Caries am grossen Trochanter erfordert ein besonderes Verfahren. Nach einer Angabe Velpeau's [1]) soll bereits Teuon den grossen Trochanter entfernt haben. Velpeau [2]) selbst

---

1) Méd. opérat. T. II. p. 600.
2) ibid. p. 675 u. 676.

machte die Operation in zwei Fällen. In dem ersten Falle (1835) bediente er sich der Martin'schen Glockensäge; in dem zweiten Falle (1836) wurde ausserdem noch der Trepan und der Meisel nothwendig. Textor[1]) gebrauchte unter gleichen Umständen (1843) das Osteotom, indem er die cariöse Stelle durch 4 Incisionen umschrieb, welche 6 — 9 Linien gegeneinander convergirend eindrangen. Um die Herausnahme des auf diese Weise gebildeten, etwa 18 Linien langen und 12 Linien breiten pyramidalen Knochenstücks zu erleichtern, wurde dasselbe durch einen Kreuzschnitt in 4 Theile getheilt und dieselben mittels eines Hebels herausgehoben. Nachträglich musste noch ein kleines Stück des obern Theils weggenommen werden; die Spitze des Trochanters mit den Muskelansätzen konnte aber erhalten werden. — Ausser der Martin'schen Glockensäge und dem Osteotome könnte unter solchen Verhältnissen auch die Heine'sche Raspelsäge mit Erfolg angewendet werden.

Exostosen finden sich an den Oberschenkelknochen vorzugsweise häufig an der innern und äussern Seite seines untern Drittels. Gewöhnlich verursachen diese Geschwülste keine Beschwerden, erst wenn sie eine gewisse Grösseerreicht haben, bedingen sie Spannung und schmerzhafte Empfindungen bei Bewegungen des Glieds. Man hat daher die Resection derselben vorgeschlagen und A. Cooper[2]) (1817 2mal) und Roux[3]) (1836 und 1840) haben sie ausgeführt. — Die Bloslegung der Knochengeschwulst geschieht am zweckmässigsten durch einen einfachen Längenschnitt an der hintern Seite derselben; weniger zweckmässig durch einen halbmondförmigen Schnitt nach Velpeau. Die Methode von Roux, welche in der Anlegung zweier paralleler Schnitte am vordern und hintern Rande der Geschwulst besteht, ist unstatthaft, weil sie die freie Einsicht hindert und den zur Operation nöthigen Raum beschränkt. In dem ersten Falle war Roux selbst genöthigt, die Brüche der Weichtheile in der Mitte zu durchschneiden, wodurch ein H Schnitt ent-

---

1) Briefl. Mitth.
1) Chir. Vers. Bd. II. S. 538 u. 540.
2) Velpeau Méd. opérat. T. III. p. 212.
Gaz. méd. 1842. p. 638.

stand. Die Entfernung der Knochengeschwulst kann jenachdem dieselbe gestielt oder mit breiter Basis aufsitzt, mittels der Knochenzange oder einer der verschiedenen Sägen unter denen das Osteotom die meisten Vortheile verspricht, geschehen. Roux bediente sich in seinem zweiten Falle einer Kettensäge, die zu der einen Hautwunde ein, durch die andre ausgeführt wurde. Die Operation erfordert übrigens wegen der Nähe des Kniegelenks die grösste Vorsicht; die ihr folgende Reaction ist heftig, indem in drei Fällen bedeutende Eiterung, in einem Falle (von Roux) selbst tödtlicher Ausgang statt hatte.

B. Resection eines Stücks einer Wand des Knochens.

Die Eröffnung der Markhöhle des Oberschenkelknochens wurde vorzugsweise wegen innerer Necrose, höchst selten (u. a. von Synn [1]) wegen Eiteransammlung in derselben verrichtet. Specielle Regeln für die Anlegung der Schnitte in den Weichtheilen lassen sich nicht aufstellen, da in Folge der zu den genannten pathologischen Vorgängen hinzukommenden Anschwellungen der Weichtheile sowohl als des Knochens selbst, die anatomischen Anhaltspunkte unsicher werden; im allgemeinen macht man daher den Einschnitt, (meist eine einfache Längen- seltner eine ovale oder winkliche Lappen - Wunde) an der vordern - äussern Seite des Schenkels, als derjenigen, wo wichtigere Gefässe und Nerven sich nicht vorfinden und macht hievon nur dann eine Ausnahme, wenn der Sitz der Krankheit, namentlich grösserer Fisteln der Weichtheile und des Knochens, oder eine ganz oberflächliche Lage des Sequesters, eine Verlegung des Schnittes an die innere oder hintere Seite nothwendig machen; unter solchen Umständen dürfen die Theile nur mit grösster Vorsicht schichtenweise getrennt werden. Die Wegnahme der Knochenwand geschieht nach den im allgemeinen Theile (S. 56) gegebenen Regeln.

---

1) v. Frorie p's Not. Bd. XII. S. 208.

2. Resection eines Stücks aus der ganzen Dicke des Oberschenkelknochens.

A. Wegen traumatischer Verletzungen.

a) Wegen complicirter Knochenbrüche wurde die Resection hin und wieder versucht. Velpeau [1]) erwähnt einen Fall, wo Lauquine im ersten Drittel des vorigen Jahrhunderts bei einem 16j. Officiere wegen eines Splitter- und eines bis gegen die Trochanteren reichenden Spalt-Bruches des rechten Schenkels, ausser der Entfernung der Splitter, das obere Bruchende, soweit es geschlitzt war, resecirte, wodurch ein Substanzverlust von 9 Zoll entstand. Gleichzeitig bestand ein einfacher Bruch des linken Schenkels. Unter Anwendung permanenter Extension erfolgte Heilung in 7 Monaten bei nur 2 Zoll betragender Verkürzung des Glieds. — Ein ungenannter französischer Militärchirurg [2]) machte i. J. 1759 die Resection wegen eines complicirten Bruches unmittelbar unterhalb der Trochanteren, welcher seit einem Jahre in Folge eines Schusses bestand und unvereinigt geblieben war, indem die übereinander geschobenen Bruchenden die Eiterung unterhielten. Er entfernte ein Querfingerbreites Stück des untern Fragments, worauf beide Bruchenden durch einzelne Callusbrücken sich verbanden. Der Tod erfolgte 5 Jahre nachher in Folge der fortdauernden Eiterung. — Moreau d. S. [3]) machte die Resection mehrere Monate nach einer complicirten und wegen fortdauernder Eiterung nicht vereinigten Fractur. Die Vereinigung erfolgte unter entsprechender Verkürzung aber ohne Beeinträchtigung der Function des Glieds. Jaeger [4]) entfernte 1829 bei einem Schiefbruche im obern Drit-

---

1) Méd. opérat. V. II. p. 578.

2) Mém. de l'acad. de chir. V. IV. p. 112.
Musée Dupuytren p. 185. (Hier wird der Fall als eine Resection der Pseudarthrose behandelt und demgemäss die erste Ausführung dieser Operation der französischen Chirurgie vindicirt.)

3) Vers. S. 79.

4) Rust's Handb. d. Chir. Bd. VI. S. 537.

tel des Oberschenkels, welcher ohne Hautwunde mit einem grossen Abscesse complicirt war, 8 Linien mit der Hey'schen und 5 Linien mit der Kettensäge. Die Kranke, eine Frau von 89 Jahren, starb einige Tage nach der Operation. Textor[1]) verrichtete die Operation 1838 wegen complicirter Fractur; die darauffolgende heftige und schlechte Eiterung nöthigte zur Amputation, ohne dass dadurch der tödtliche Ausgang abgehalten werden konnte. — Velpeau[2]) entfernte 1845 bei einem 7j. Mädchen, welches überfahren worden war und dadurch eine Abtrennung der Epiphyse mit Austritt der Diaphyse durch eine Wunde der Weichtheile erlitten hatte, das untere Ende der Diaphyse in einer Ausdehnung von ungefähr 2 Zoll. Etwa 4 Wochen nach der Operation befand sich das Kind in einem Zustande, der einen glücklichen Ausgang erwarten liess.

Ueber das Verfahren bei complicirten Brüchen, namentlich in Folge von Schussverletzungen des Oberschenkels sind die Ansichten der Chirurgen getheilt; die Mehrzahl derselben vertheidigt die unmittelbare Ausführung der Amputation. Wenn man aber die Resultate der hohen Amputationen des Schenkels wegen derartiger Verletzungen nachsieht, so können dieselben keineswegs zur Nachahmung aufmuntern. Es scheint daher zweckmässiger hier ebenso wie bei den complicirten Brüchen des Oberarms zuzuwarten, nachdem man die Wunde durch zweckmässige Erweiterungen, nöthigenfalls durch Anlegung einer Gegenöffnung, durch Entfernung der fremden Körper, der losen Knochensplitter, sowie der unregelmässigen Bruchenden in möglichst günstige Verhältnisse gebracht hat. Treten trotzdem heftige Entzündung und Eiterung, Eitersenkung oder anderweitige ungünstige Zufälle ein, so kann die Amputation immer noch verrichtet werden; sie bietet sogar, wenn sie erst nach dem Eintritte der Eiterung unternommen wird, der bisherigen Erfahrung zufolge günstigere Resultate, als wenn sie unmittelbar nach der Verletzung gemacht wird. Nur bei ausgedehnten Zerstörungen der Weichtheile oder beträchtlichem Substanzverluste des Knochen, wo eine Vereinigung

1) Wiedererz. d. Kn. S. 23.
2) Gaz. des hôpit. 1845. 4. Oct.

der Bruchenden durch Callus nicht zu erwarten steht, ist die Amputation sogleich indicirt.

b) Wegen unvereinigt gebliebener Knochenbrüche (Pseudarthrosen) wurde die Resection ausser in den von Jaeger[1]) zusammengestellten Fällen von Rowland[2]), Dupuytren[3]) (2 mal), Pezenat[4]), Ch. Bell[5]), Gren[6]), auch von Viguerie[7]), Gable[8]), Halgout[9]), Kirkbride[10]) (2 mal), Peacock[11]) u. s. w. verrichtet.

Die Trennung der Weichtheile geschieht an der vordern äussern Seite des Glieds, in der Richtung des lig. intermusculare; die Resection der überknorpelten Knochenenden wird nach den (S. 61) angeführten allgemeinen Regeln vorgenommen.

Unter den aufgezählten 12 Operationen war der Erfolg in 6 Fällen günstig, in 2 unvollständig, in 4 Fällen erfolgte der Tod.

Bei schlecht vereinigten Knochenbrüchen sind folgende Verfahren in Anwendung gekommen:

Die einfache Trennung des Callus mittels des Meissels oder der Säge, welche zwar nicht zu den Resectionen gezählt werden kann, aber als der Ausgangspunkt dieser Operationen betrachtet werden muss. Bereits von Paulus Aegineta und Abulcasis vorgeschlagen, wurde die Operation 1816 von Wasserfuhr[12]) bei einer winklich geheilten Fractur des Ober-Schenkels eines 5j. Knaben ausgeführt. Die vorstehende Stelle des Knochens wurde durch einen Querschnitt durch die Weichtheile blosgelegt, der

---

1) Rust's Handb. der Ch. Bd. VI. S. 543.
2) Med. chir. transact. V. II. p. 47.
3) Sabatier Méd. opérat. T. IV. p. 461.
4) Journ. compl. T. V. p. 111.
5) Syst. d. op. Ch. a. d. Engl. Berlin.
6) London med. Gaz. T. I. p. 357.
7) Velpeau Méd. opérat. T. II. p. 590.
8) ibid. p. 589.
9) ibid. p. 591.
10) Hamb. Zeitschr. Bd. III. S. 119.
11) ebenda Bd. XV. S. 267.
12) Rust's Mag. Bd. XVII. S. 306.

Callus zum grösseren Theile mit einer Säge quer durchschnitten und der Rest desselben durch verstärkte Biegung des Knochens durchbrochen, worauf das Glied gerade gerichtet werden konnte. Die Heilung erfolgte, nachdem sich unter starker Eiterung die Sägeflächen exfoliirt hatten, in 3 Monaten, bei normaler Richtung und Länge des Glieds. — Dieses Verfahren ist aus sogleich anzugebenden Gründen unzweckmässig.

Die Trennung des Callus mit gleichzeitiger Resection der Fragmente — Methode von Riecke — ist bei Brüchen, die mit mehr oder weniger beträchtlicher Uebereinanderschiebung der Bruchenden geheilt sind, angezeigt. Die einfache Trennung des Callus ist unter solchen Umständen unzureichend, weil die bereits überknöcherten Fragmente nicht mit einander verwachsen können und daher entweder wieder verschoben oder nur durch ligamentöses Gewebe verbunden werden. Riecke [1]) führte die Operation 1826 bei einem 20j. Manne aus, dessen Oberschenkel um die ganze Länge eines Fusses verkürzt war und einen starken Winkel nach aussen bildete, in dem das obere Bruchende schief unter die Haut getreten war, während das untere sich 6—8 Zoll weiter oben mit demselben durch eine unförmliche Callusmasse verbunden hatte. Es wurde ein vom Trochanter bis zu den Condylen reichender Schnitt an der äusseren Seite des verkürzten Schenkels geführt, der Callus theils mittels der Säge, theils mittels des Meissels und Hammers getrennt und die überknöcherten Enden der Bruchstücke mittels der Säge in einer Ausdehnung eines Viertelzolles entfernt. Heftige Reaction mit bedeutender Eiterung und Abstossung grosser Sequester folgte und erst nach 8 Monaten war die Heilung vollendet, aber der Fuss war gerade und gleich lang und der unförmliche Callus verschwunden.

Die Ausschneidung eines keilförmigen Stücks des Callus — Verfahren von Clemot — ist bei winklig geheilten Brüchen angezeigt. Auch in solchen Fällen ist die einfache Durchschneidung des Callus ungenügend, weil nach derselben die beiden Knochenenden nur in theilweise

1) Oesterlen ü. d. künstl. Wiederabbrechen fehlerh. geh. Kn. i. Callus. S. 138.

Berührung kommen können und daher wohl immer Verschiebung erfolgen muss; wenn nicht, wie in dem Falle von Wasserfuhr durch nachträglich erfolgende Necrose der Uebelstand ausgeglichen wird. Bei der Ausschneidung eines keilförmigen Stückes, dessen Winkel dem Biegungswinkel des Knochens gerade entsprechen muss, können dagegen die beiden Knochenflächen in vollständige Berührung gebracht und in dieser Lage durch einen Verband, wie er bei Oberschenkelbrüchen gewöhnlich angelegt wird, erhalten werden. Clemot [1]) übte dieses Verfahren 2 mal, 1834 bei einem 40tägigen Kinde, dessen Oberschenkel während der Geburt gebrochen war und sich unter einem spitzen Winkel vereinigt hatte und 1835 bei einem 27j. Manne, wo der einen Winkel nach aussen bildende Schenkelknochen um 5 Zoll kürzer geworden war. Der winklige Vorsprung des Knochens wurde durch einen hinlänglich grossen Schnitt durch die Weichtheile blosgelegt und aus demselben ein keilförmiges Stück ausgesägt; nachdem der Rest des Callus durch verstärkte Biegung des Winkels durchbrochen war, konnte das Glied gerade gerichtet werden. Die Heilung erfolgte in beiden Fällen ohne Verkürzung. Portal [2]) übte die Operation gleichfalls mit glücklichem Resultate. — Die Operation ist bei bereits fest vereinigten Brüchen das einzige Mittel zur Beseitigung der Difformität und zur Wiederherstellung der Function des Glieds; doch scheint die gänzliche Trennung des Knochens durch die Säge zweckmässiger, als die nur theilweise mit darauffolgender Brechung des Restes, denn möglicher Weise kann dabei Splitterung des Knochens und Verletzung der Weichtheile stattfinden, die nicht ohne unangenehme Folgen bleiben kann.

Die Excision des Callus wurde von Paul von Aegina vorgeschlagen und soll bei Ignaz von Loyola in dem ersten Drittel des 16. Jahrhundert, freilich ohne den gewünschten Erfolg ausgeführt worden sein. Die Operation möchte vielleicht nur bei sehr unregelmässigen Calluswucherungen, namentlich in der Nähe von Gelenken, wodurch die Bewegung derselben sehr gehindert oder gänzlich auf-

1) Gaz. med. 1836 p. 347.
2) Gaz. med. 1841. 18. Septbr.

gehoben wird, Anwendung finden können. Beispiele aus der neueren Zeit sind mir nicht bekannt geworden.

B. Wegen organischer Knochenkrankheiten wurde die Resection in der Continuität des Femur meines Wissens nur einmal geübt. Fleichmann sen. in Erlangen machte die Operation 1831 an einem jungen Mädchen. Das untere Ende der Diaphyse des Femur hatte sich von der Epiphyse, die mit der Tibia in normaler Verbindung geblieben war, gelöst und war durch eine Oeffnung an der äussern Seite des Schenkels nach aussen getreten. Trotz der ungünstigsten Prognose entfernte Fleischmann das vorstehende, 2 Zoll 9 Linien lange Stück durch die Säge, wobei bemerkt werden muss, dass nach Form und Breite des resecirten Stücks zu schliessen, wenigstens ein Zoll des spongiösen untern Endes des Femurs durch Caries oder Abreibung zerstört worden sein muss. Nach der Operation besserte sich das Befinden der Kranken und die Wunde heilte nach einiger Zeit. Die Verkürzung ist geringer als man dem Substanzverluste nach glauben sollte, was auf eine Heilung durch Knochenneubildung schliessen lässt. Das Mädchen erfreut sich des vollständigsten Gebrauchs des Gliedes.

Die Resection in der Continuität des Femur wird von mehreren Chirurgen beanstandet. Moreau d. S. verwirft die Operation bei Caries, weil sie sein Vater am Humerus mit unvollkommenem Erfolge ausgeführt hatte. Jäger stimmt demselben bei, nur nimmt er die Fälle aus, wo die Caries am untern breitern Theile sitzt, der Gelenktheil gesund und die Diaphyse durch die Weichtheile gedrungen und daher leicht zu entfernen ist; Fälle, die allerdings nur selten sich finden möchten. Blasius verwirft die Operation ebenfalls. Bei dem Mangel vorliegender Thatsachen ist es schwer, über die Zulässigkeit derselben zu entscheiden. Jedenfalls verdient die Operation in Fällen, wo die organische Krankheit eine geringe Ausdehnung zeigt, der Substanzverlust des Knochens daher nur gering sein wird und daher eine Vereinigung der resecirten Knochenenden zu erwarten steht, weiter versucht zu werden.

III. Resectionen des Kniegelenks.

Man begreift darunter die Entfernung einzelner oder sämmtlicher das Kniegelenk bildender Knochenenden des Ober- und Unterschenkels.

Anatomische und pathologische Vorbemerkungen.

Das Kniegelenk wird von den Gelenkenden des Femur und der Tibia gebildet. Der untere breite Theil des ersteren geht in zwei besonders nach hinten vorspringende ovale Fortsätze aus, welche durch eine vorn und unten flache, hinten tiefere Furche von einander getrennt sind; denselben entsprechen an dem obern breiten Ende der Tibia zwei flache rundliche Gruben, die durch eine unregelmässige Hervorragung geschieden sind. Die Verbindung beider Knochen geschieht durch die Ligg. lateralia (ext. und int.) und cruciata, das Lig. posticum s. poplitaeum und das Lig. anterius s. patellare, welches aus der Vereinigung der Sehnen der Streckmuskeln des Unterschenkels (M. rectus, cruralis, vastus ext. u. int.) zu einer gemeinschaftlichen Sehne (Tendo extensorius communis) gebildet wird und sich an die Tuberositas Tibiae befestigt; in derselben befindet sich die Kniescheibe, ein rundlich platter Sehnenknochen, der sich in der vordern flachen Grube des Oberschenkels auf und ab bewegt. Zwischen dem Ober- und Unterschenkelknochen befinden sich zwei halbmondförmige Zwischenknorpel die durch das Lig. transversum und die Ligg. coronaria in ihrer Lage gehalten werden. Eine Synovialkapsel überzieht nicht nur die eigentlichen Gelenkenden des Femur, der Tibia und der Patella, sowie die halbmondförmigen Knorpel, sondern bildet ausserdem noch beutelförmige Taschen, namentlich eine grosse nach vorn und oben zwischen dem Femur und der gemeinschaftlichen Strecksehne. — Das Gelenk zwischen der Tibia und Fibula wird von einer eigenen durch sehnige Querfasern verstärkten Gelenkkapse gebildet, die abnormer Weise bisweilen mit derjenigen des Kniegelenks zusammenhängt. — Die Vertheilung der Weichtheile am Kniegelenke ist sehr ungleich; während sich an der hintern Hälfte eine starke Lage zahlreicher Muskeln

sammt den wichtigen Gefässen und Nerven befindet, bestehen an der vordern Hälfte ausser den bereits bezeichneten Gelenkverbindungen die Bedeckungen nur aus der dicken runzlichen Haut, dem Unterhautzellgewebe, der besonders seitlich stark entwickelten Fascia lata; die Ansätze der M. semi-membranosus und biceps, des M. adductor magnus, gracilis, semi-tendinosus liegen zu beiden Seiten. Von den Gefässen kommen nur die Artt. articulares und unter den Nerven der N. peroneus in Betracht, da die in der Kniekehle verlaufenden Hauptgefässe und Nerven bei einiger Sorgfalt vor jeder Verletzung geschützt sind.

Die pathologischen Zustände, welche die Ausschneidung des Kniegelenks nothwendig machen können, beschränken sich auf complicirte Fracturen, namentlich in Folge von Schusswunden, Caries und Ankylose in einem den Gebrauch des Gliedes aufhebenden Winkel.

Eintheilung.

Die Resectionen des Kniegelenks sind entweder totale, bei denen die gegenüberliegenden Knochenenden des Femur und der Tibia, ohne oder mit der Patella und dem Köpfchen der Fibula weggenommen werden; oder

partielle, wo nur der eine oder der andere dieser Gelenktheile entfernt wird.

I. Partielle Resectionen des Kniegelenks.

1. Resection und Exstirpation der Kniescheibe.

Die Abtragung einer oberflächlichen Schichte der Patella wegen Caries oder anderweiter organischer Affectionen ist eine Operation, die mittels der Martin'schen Glockensäge, des Heine'schen Osteotoms oder der Raspelsäge ohne Bedenken vorgenommen werden kann, da bei derselben eine Eröffnung des Kniegelenks nicht stattzufinden braucht. Ausser der Operation von Vigarous[1]),

1) Velpeau Méd. opérat. T. III. p. 208.

welcher ein von der vordern Fläche der Kniescheibe entspringendes Osteosteatom mittels einer gewöhnlichen Säge — ohne Eröffnung des Kniegelenks — mit günstigem Erfolge entfernte, ist mir kein weiterer Fall bekannt geworden.

Die partiellen und totalen Resectionen dieses Knochens, die ohne Eröffnung des Kniegelenks nicht gemacht werden können, dagegen müssen immer heftige Entzündung und Eiterung dieses Gelenks mit den bekannten Ausgängen bedingen; nichts desto weniger wurden diese Operationen hin und wieder ausgeführt und die Erfolge der bekannt gewordenen Fälle sind nicht so ungünstig, wie man vermuthen möchte. Schon Severinus[1]) machte den Vorschlag, bei einer unvereinigt gebliebenen Fractur der Patella, welche Unbrauchbarkeit des Gliedes bedingte, die Bruchstelle durch eine Incision bloszulegen, die Knochenränder anzufrischen und ihre unmittelbare Vereinigung durch einen entsprechenden Verband herbeizuführen; ein Vorschlag, der bereits die Idee der erst um mehr als ein Jahrhundert später ausgeführten Resection der unvereinigt gebliebenen Brüche enthält. — Bei einem Längsbruche der Kniescheibe, dessen Vereinigung wegen Eintritts heftiger Entzündung und drohenden Brandes nicht erfolgte, machte Gelée[2]) mehrfache Incisionen und entfernte zuletzt das kleinere Bruchstück, worauf sich die Entzündung bald hob und bereits nach 6 Wochen Heilung bei Ankylose in gestreckter Richtung erfolgte. — Theden[3]) sah die Exstirpation der Kniescheibe wegen Schussverletzung durch Eintritt von Brand tödtlich enden; Peroy und Laurent[4]) dagegen verrichteten diese Operation wegen gleicher Veranlassung mehrmals, ohne dass die Kranken dadurch die Fähigkeit zu gehen verloren hätten. Thyrson (Thyrion?)[5]) machte die Exstirpation der Kniescheibe bei einem 16j. Knaben wegen scrofulöser Caries, indem er den Knochen durch einen Kreuzschnitt bloslegte und nach der Entfernung des Knochens die Wunde

---

1) De Med. efficaci.
2) Velpeau méd. opérat. T. II. p. 750.
3) Neue Bemerk. u. Erf. Bd. II.
4) Dict. d. sc. méd. T. XLIII. p. 65.
5) Mag. d. aust. m. Litt. 1831. S. 349.

sogleich wieder schloss; die Vereinigung gelang auch und das Glied blieb trotz der Steifigkeit im Gelenke brauchbar. Einer Angabe Velpeau's[1]) zu Folge soll ein anderer Fall von Exstirpation dieses Knochens ebenfalls günstigen Erfolg gehabt haben. In einem Falle dagegen, den mir bekannt wurde, wo die Operation ebenfalls wegen Caries bei einem 12j. Knaben ausgeführt wurde, erfolgte Entzündung und Caries des Kniegelenks, so dass zwei Jahre später in der chirurgischen Klinik zu Erlangen die Amputation des Oberschenkels verrichtet werden musste.

2. Resection des Gelenkendes des Oberschenkels.

Als theilweise Resection dieses Knochenendes wird ein Fall von Travers[2]) angeführt, der aber hieher eigentlich nicht zu stellen ist. Durch eine Kugel waren ein 3 zölliges Stück der Tibia, das Köpfchen der Fibula, ein Theil der Patella und des Femur weggerissen; der genannte Chirurg resecirte den zurückgebliebenen Condylus externus Femoris, um der Wunde der Knochen eine regelmässigere Gestalt zu geben. Es erfolgte Heilung durch Ankylose.

Die Resection des ganzen Gelenkfortsatzes des Femur wurde von Jauson[3]) bei einem jungen Manne gemacht, welcher durch einen Fall in die Schneide einer Sichel eine so bedeutende Verletzung des Kniegelenks erlitten hatte, dass nicht nur die Weichtheile desselben getrennt, sondern auch das untre Ende des Femur luxirt und in einer Ausdehnung von 2 Zoll gespalten war. Der Verwundete unterlag 30 Tage nach der Operation der bedeutenden Eiterung.

Veranlassungen zu dieser Operation möchten vorzugsweise durch traumatische Verletzungen gegeben werden, da organische Erkrankungen, wohl nur höchst selten auf das eine Gelenkende beschränkt bleiben. —

Die Anlegung zweier Längenschnitte an den Seiten des Gelenks oder die Bildung eines viereckigen Lappens mit

---

1) Méd. opérat. T. II. p. 749.
2) A. Cooper's Vorles. Bd. III. S. 363.
3) Compte-rendu de l'Hotel-Dieu de Lyon 1822. p. 77.

oberer Basis (durch zwei seitliche Längenschnitte, die unterhalb der Patella durch einen Querschnitt vereinigt werden) reichen zur Ausführung der Operation hin. Erstere Methode soll nach Sedillot besonders in jenen Fällen geübt werden, wo die Patella an der Zerstörung keinen Theil genommen hat und daher erhalten werden kann; die zweite Methode muss dagegen in jenen Fällen angewendet werden, wo dieser Knochen zugleich mit dem untern Theile des Femur entfernt werden soll. Im erstern Falle geschieht die Trennung des Knochens mit der Kettensäge, in letztern kann man sich einer gewöhnlichen Säge bedienen. Die Excision nur eines Condylus bei beschränkten Affectionen möchte im Allgemeinen der Resection der ganzen Breite des Gelenkendes nachstehen, da erstere nothwendig eine den Gebrauch des Gliedes aufhebende Deformität zur Folge haben muss; bei letzterer erfolgt die Heilung entweder durch Bildung eines neuen Gelenks (besonders wenn die gemeinschaftliche Sehne der Streckmuskeln des Unterschenkes und die Patella erhalten werden konnte) oder durch Eintritt von Ankylose in gestreckter Richtung des Glieds.

Hieran reiht sich zweckmässig

die Operation der Ankylose des Kniegelenks,

eine Operation, die bei jeder wahren Gelenksteifigkeit in einem den Gebrauch des Gliedes aufhebenden Winkel angezeigt ist.

Barton[1]) übertrug das Verfahren der Ankylose des Hüftgelenks mit den nöthigen Modificationen auf das analoge Leiden im Kniegelenke und führte die Operation im J. 1835 an einem praktischen Arzte aus, der seit seinem 9. Jahre in Folge einer Gonarthrocace eine Ankylose des Knie's im rechten Winkel behalten hatte. Nach der Bildung eines dreieckigen Lappens mit äusserer Basis wurde aus dem unteren Theile des Schenkelknochens ein dreieckiges keilförmiges Stück ausgesägt; um die Gefässe der Kniekehle nicht zu verletzen, wurde der Knochen nicht ganz durchsägt, sondern eine dünne Lamelle der hinteren Wand erhalten und erst nachträglich durch verstärkte Beugung des Knochens getrennt. Nach Verlauf von 2 Monaten war die Wunde ver-

1) Gaz. méd. de Paris 1832. p. 392.

narbt, 2 Monate später begannen die Gehversuche, anfangs unter Anwendung einer Schiene und Krücke, später eines Stockes. P. erhielt den vollständigen Gebrauch des Gliedes, so dass er seine Praxis theils zu Fusse, theils zu Pferde besorgen konnte. — Die Fälle von Gibson[1]) und Burr[2]) verhalten sich sowohl in Beziehung auf die Operation als das Resultat derselben ganz gleich; nur der letzte Fall gewährt ein besonderes Interesse dadurch, dass eine Fractur an der Operationsstelle, die das Subjekt einige Zeit, nachdem es seine Beschäftigungen wieder übernommen hatte, durch einen Sturz von einer Leiter herab, erlitt, ohne alle unangenehme Folgen in nicht ganz 2 Monaten heilte.

Das Operationsverfahren ist einfach: Bei der Trennung der Weichtheile kann man sich anstatt des von den erwähnten Chirurgen in Gebrauch gezogenen dreieckigen Lappens besser eines einfachen oder doppelten viereckigen Lappens (des ⊔ und H-Schnittes) bedienen. Die Aussägung des keilförmigen Knochenstücks, dessen Winkel dem der Ankylose entsprechen muss, geschieht mit einer gewöhnlichen Säge, wobei die gänzliche Durchsägung des Knochens der theilweisen mit nachträglicher Brechung des Restes vorzunehmen ist. Zur Operationsstelle wählt man am besten den untersten breiten Theil des Oberschenkelknochens, weniger passend die Gelenkgegend selbst, da die Operation an dieser Stelle vermöge der die Ankylose begleitenden pathologischen Veränderungen der Weichtheile und der Knochen wahrscheinlich sehr erschwert oder ganz unmöglich werden könnte. Barton, Gibson und Burr bedienen sich bei der Nachbehandlung eines doppelten Planum inclinatum, auf welchem das Glied anfangs in der vor der Operation bestehenden Richtung gelagert und erst allmählig durch Vergrösserung des Winkels in eine wagrechte Lage gebracht wurde. Weitere Erfahrungen müssen entscheiden, ob diese Verfahren oder die sofortige Geraderichtung des Glieds und die Befestigung desselben auf einer geraden Schiene den Vorzug verdiene.

---

1) Gaz. méd. de Paris 1843. S. 9.
2) Malgaigne Journ. de Chir. 1846. S. 278.

3. Resectionen der Gelenkenden der Tibia und Fibula.

Die Resection des oberen Endes der Tibia kann, wenn nur eine oberflächliche Schichte zu entfernen ist, für sich allein vorgenommen werden. Champion [1]) beschränkte sich in einem Falle von Caries des Condylus internus Tibiae in Folge eines Schusses auf die Wegnahme der Kugel und der umgebenden cariösen Stelle mittels des Meisels. Textor [2]) entfernte bei einem 30j. Manne von der Gelenkfläche der Tibia, welche in Folge einer durch eine Stichwunde veranlassten Gelenkeiterung entblöst war, mittels des Osteotoms einen dreieckigen Abschnitt, dessen Spitze nach hinten, die Basis nach vorne lag. Heftige Entzündung, Eiterung und Eitersenkung machte die Amputation nöthig, wodurch der Kranke gerettet wurde. Textor d. S. [3]) machte die Resection der Gelenkfläche der Tibia wegen Necrose. Der Erfolg der Operation ist mir unbekannt geblieben.

Erstreckt sich die Zerstörung der Tibia weiter als einen halben Zoll nach abwärts, so muss mit derselben das Köpfchen der Fibula auf gleicher Höhe weggenommen werden — eine Operation, die ebenfalls von Textor [4]) ausgeführt wurde; er entfernte 1837 bei einem 48j. Manne wegen Caries den obern Theil der Tibia in einer Ausdehnung von einem Zolle sammt dem entsprechenden Theile der Fibula. Es erfolgte profuse Gelenkeiterung und der Tod unter den Zeichen von Eiterresorption 7 Tage nach der Operation.

Beide Operationen können mittels eines breiten viereckigen Lappens mit unterer Basis ausgeführt werden; die Trennung des Knochens kann mit einer gewöhnlichen Säge geschehen. — Diese Operationen erscheinen aber unstatthaft, einmal weil in der zurückbleibenden grösseren Hälfte der Gelenkhöhle immer heftige Entzündung und Eiterung mit den bekannten Ausgängen erfolgen muss und weil ferner, wenn auch der Kranke das Leben davon bringt, bei

---

1) Velpeau Méd. opérat. T. II. p. 744.
2) Schierlinger Diss. S. 33.
3) Briefl. Mitth.
4) Kreitmair Diss. S. 32.

den ungleichen Berührungsflächen beider Knochen nicht wohl eine feste Vereinigung derselben erfolgen kann, welche die unerlässliche Bedingung des spätern Gebrauchs des Gliedes ist.

Wenn sich die Knochenkrankheit auf das obere Ende der Fibula beschränkt, so kann dasselbe für sich allein weggenommen werden, ohne Eröffnung des Kniegelenks, es müsste denn der seltene Fall einer Communikation beider Gelenkhöhlen unter sich stattfinden. Durch einen Längsschnitt nach dem Verlaufe des Knochens kann derselbe hinreichend entblöst werden; am besten trennt man denselben zuerst an der untern Grenze des Uebels mittels der Liston'schen Zange, der Kettensäge oder des Osteotoms und löst ihn erst dann aus dem Gelenke mit der Tibia. Die Operation erfordert einige Vorsicht, um eine Verletzung des naheliegenden Nerv. peroneus zu vermeiden.

Die Resection des Gelenkkopfes der Fibula wegen Caries wurde in Verbindung mit der Operation der Necrose der Tibia von Scultet [1]) und die des oberen Drittels dieses Knochens wegen Markschwamm von Beclard [2]) in beiden Fällen mit günstigem Erfolge ausgeführt.

II. Totale Resection des Hüftgelenks.

Geschichte. Die Ausschneidung des ganzen Kniegelenks (wohin alle Fälle, in denen wenigstens die entsprechenden Gelenkenden des Femur und der Tibia weggenommen werden, zu zählen sind), wurde bisher nur wegen organischer Knochenkrankheiten (meist wegen Caries, zweimal aber wegen Ankylose) ausgeführt. Ausser den von Jaeger [3]) bereits aufgezählten Fällen von Park (2 F.) [4]), Moreau d. V. [5]), Filkiu [6]), Mulder [7]), Moreau d. S.[8]),

---

1) Armament. chir. Obs. 81.
2) Velpeau Méd. opérat. T. II. p. 744.
3) Rust's Handb. d. Chir. Bd. V. S. 655.
4) Letter to Mr. P. Pott. 1783.
5) Versuche S. 67.
6) Jeffray Cases p. 52.
7) Wachter Diss. p. 30.
8 Versuche S. 71.

Roux [1]), Crampton (2 F.) [2]), Syme (2 F.) [3]) wurde sie von Fricke (3 F.) [4]), Textor d. V. (4 F.) [5]), Textor d. S. [6]), Buck [7]) und Bruns [8]) verrichtet.

Jaeger machte diese Resection 1830 an einem 28j. Maurer wegen Caries des linken Kniegelenks ohne Fisteln, nach dem von ihm modificirten Sanson-Begin'schen Verfahren. Er entfernte zuerst die cariöse Kniescheibe, dann ein Zoll vier Linien betragendes Stück der Condylen des Femur, sowie ein fast einen Zoll messendes Stück des Kopfes der Tibia (bis an die Insertion der Fibula) [9]); beide Gelenkenden wurden mit einer gewöhnlichen Säge entfernt. Bei der Durchsägung der Tibia, die von dem hintern Rande aus vorgenommen wurde, wich die Richtung der Säge etwas nach unten ab, wesswegen der Schnitt nicht vollendet, sondern das Instrument an dem vordern Rande angesetzt wurde; beide Schnitte trafen in der Mitte des Knochens unter einem stumpfen Winkel aufeinander. Da hiedurch aber die spätere unmittelbare Berührung der Sägeflächen der Knochen verhindert worden wäre; so wurde von dem vordern Theile der Tibia noch eine an ihrer vordern Basis etwa vier Linien hohe keilförmige Lamelle weggenommen, wodurch jedoch der Uebelstand nicht gänzlich beseitigt wurde, da die hintere Hälfte der Tibia immer noch eine schief aufwärts steigende Richtung hatte. Die Knochenflächen wurden nach Vereinigung der Querwunde der Weichtheile durch die Naht, miteinander in Berührung gebracht und auf einer geraden concaven Schiene von der Länge des Glieds befestigt. — Die Heilung war ausser einer Nachblutung in den ersten Stunden nach der Operation durch keine weiteren Zwischenfälle unterbrochen. In der 10. Woche wurde

---

1) Revue méd. 1830. Janv. S. 16.
2) Dublin hosp. rep. Vol. IV.
3) Abhandl. S. 87. u. 88.
4) Hamb. Zeitschr. Bd. III. S. 327.
5) Wiedererz. d. Kn. S. 23.
6) Briefl. Mittheilung.
7) Malgaigne Journ. d. Chir. 1846. S. 53.
8) Gaz. méd. 1846. p. 858.
9) S. T. II. f. 2.

der erste Versuch das Glied aufzuheben und in der 15. Woche der erste Versuch zu gehen gemacht; 5 Wochen später war die Gebrauchsfähigkeit des Gliedes so entwickelt, dass der Operirte entlassen werden konnte. Zwei enge Fisteln die damals noch bestanden und wahrscheinlich durch die nicht ganz vollständige Berührung der Sägeflächen bedingt waren, schlossen sich erst nach einem Jahre, als der rinnenförmige leere Raum zwischen Femur und Tibia durch Knochenmasse angefüllt war. Femur und Tibia waren demnach durch Callus fest verschmolzen, so dass die knöcherne Stütze des Gliedes ein Continuum bildete, welches nur in der Gegend des Knies eine unbedeutende Krümmung nach aussen zeigte; das untre Ende des Femur war nämlich etwas nach vorn und aussen abgewichen und die Vorsprünge desselben waren hier deutlich unter der fest mit dem Knochen verwachsenen Hautnarbe zu fühlen, während man die Hervorragungen des hintern Randes der Tibia in der Kniekehle wahrnehmen konnte. Die Muskeln des Ober- und Unterschenkels waren im Ganzen wenig geschwunden, am meisten der untere Theil des M. rectus und beide Mm. vasti, die Beugemuskeln waren schlaff; auch die Wadenmuskeln schwächer als an der gesunden Seite. Die Verkürzung des Glieds betrug 2 Zoll [1]). — Der Operirte gieng anfangs mit zwei Krücken, später mit einer, die er bald mit einem Stocke vertauschte und zuletzt, etwa ein Jahr nach der Operation, ohne alle weitere Unterstützung, ausser der eines zollhohen Absatzes am Stiefel; das durch den Substanzverlust der Knochen bedingte Hinken war unter diesen Umständen kaum zu bemerken. Der Gebrauch des Gliedes war so vollständig als der jedes im Kniegelenke gestreckt und steif gehaltenen, und selbst noch vollkommener, weil P.,

---

1) S. T. II. f. 1. — Hiernach ist die Angabe Velpeau's (Méd. opérat. T. II. p. 745) über diesen Fall zu berichtigen, wo von einer 3 zölligen Verkürzung und starker Auswärtsbiegung des Glieds, sowie von einer fortwährend drohenden Durchbohrung (Ulceration) der Haut durch den vorstehenden Theil des ankylosirten Oberschenkels die Rede ist; letztere ist so lange der Kranke lebte nicht eingetreten.

wie diess bei Ankylosen ohne Verkürzung der Fall ist, mit demselben keinen Bogen nach aussen zu beschreiben brauchte, wenn er den Fuss vorsetzen wollte; sein Gang war daher leicht und sicher, er konnte ohne ungewöhnliche Ermüdung mehrstündige Märsche ausführen und bewegte sich ohne Unterschied auf ebenen und bergigen Wegen, ebenso erstieg er Treppen und Leitern und hat sogar das Tanzen nicht aufgegeben. — Vierzehn Jahre nach der Operation starb das Subject an Tuberculosis pulmonum, die sich wahrscheinlich in Folge seiner ungeregelten Lebensweise entwickelt hatte. Der Verfasser gelangte zu dem Besitze des Präparats [1]: Die Hautnarbe war mit dem Knochen fest verwachsen; die Streck- und Beugemuskeln des Unterschenkels waren atrophisch, zum Theil in Fett verwandelt; die Knochenenden des Femur und der Tibia waren unter Verschiebung nach der Quere und dem Umfange durch knöcherne Vereinigung fest mit einander verwachsen. Die Sägefläche des Femur war nämlich, so weit die hintere Hälfte der Tibia schief abgesägt war, nach vorne und etwas nach aussen gerückt und hatte sich nur mit der horizontalen vordern Hälfte derselben vereinigt, während die ansteigende hintere Hälfte der Tibia eben so weit nach hinten vorstand [2]; das Gelenk zwischen Tibia und Fibula hatte keine Veränderung erlitten.

Operation.

Vorbereitung. Am zweckmässigsten erscheint die Lagerung des Kranken auf einem hohen Operations-

---

1) S. T. II. f. 4 u. 5. — Getreue Nachbildungen des Präparats sowie der durch die Operation entfernten Gelenkenden in Papiermaché finden sich in der Fabrik von Voit und Fleischmann in Nürnberg.

2) Nichts destoweniger war die Verbindung beider Knochen so fest, dass, als das Subject einige Jahre vor seinem Tode von einer Leiter herabstürzte, ein Bruch nicht an der Resectionsstelle, sondern im untern Drittel der Fibula erfolgte, wo man dessen Residuen noch deutlich auffinden konnte.

tische mit gestreckten untern Extremitäten — bei winkliger Contractur des Gliedes kann die bei der Amputation des Oberschenkels gewöhnliche Lagerung nöthig werden.

I. Akt. Trennung der Weichtheile.

I. Einfacher Schnitt.

Der Längenschnitt an der vordern Seite des Gelenks ist für die Ausführung der Operation wegen der Breite der Gelenkfortsätze unzureichend; Park war daher genöthigt, denselben durch Hinzufügung eines Querschnittes in einen Kreuzschnitt zu verwandeln, wodurch aber ein wesentlicher Vortheil nicht erreicht wird, da der gerade zu beiden Seiten am meisten nothwendige Raum dadurch nicht gewährt wird. Der Längenschnitt an der äussern Seite nach dem Vorschlage von Chassaignac möchte die Schwierigkeiten ebensowenig beseitigen.

Der Querschnitt unterhalb der Patella (nach Sanson und Begin gerade, nach Textor leicht convex nach unten) ist ebenfalls für die meisten Fälle unzureichend. Als eine Modification kann das Verfahren von Syme gelten, welches in zwei von der einen Seite des Gelenks zu der andern reichenden elliptischen Schnitten, welche die Patella einschliessen, besteht.

II. Doppelter Schnitt.

Zwei Längenschnitte an den Seiten des Gelenks nach Jeffray und Sedillot sollen vorzugsweise dann angezeigt sein, wenn der Ansatzpunkt der gemeinschaftlichen Sehne der Streckmuskeln des Unterschenkels und die Patella erhalten werden können. Die Methode gewährt unter Anwendung der Kettensäge den nöthigen Raum

und verdient daher unter den angegebenen, aber freilich seltenen Umständen weiter versucht zu werden.

III. Lappenschnitte.

Textors angeführter bogenförmiger Querschnitt bildet den Uebergang zu dem Verfahren von Guepratte, der einen einfachen Lappen mit oberer Basis und unterer Convexität zur Ausführung der Operation empfiehlt.

Moreau bediente sich eines doppelten viereckigen Lappens (des HSchnitts), indem er zu beiden Seiten des untern Theils des Oberschenkelknochens 2- bis 3zöllige Längenschnitte machte, die bis zu der Gelenklinie herabreichten, und sie durch einen Querschnitt unter der Patella vereinigte; dieser, die Kniescheibe enthaltende viereckigte Lappen wurde von dem Oberschenkelknochen gelöst und nach oben geschlagen; zur Entfernung der Tibia (allein oder in Verbindung mit der Fibula) wurde durch entsprechende Verlängerung der seitlichen Schnitte nach unten ein zweiter viereckiger Lappen gebildet und nach unten zurückgeschlagen.

Jäger's Verfahren unterscheidet sich von dem oben angegebenen dadurch, dass der Querschnitt, wodurch zugleich das Gelenk geöffnet wird, zuerst geführt wird, die seitlichen Längenschnitte aber erst je nach dem Bedürfnisse des Falles in kleinerer oder grösserer Ausdehnung beigefügt werden. Die Vorzüge dieses Verfahrens bestehen darin, dass man sich sogleich eine klare Einsicht über den Sitz und die Verbreitung der Zerstörung der Gelenkenden verschafft, wodurch sich die genaueren Indicationen für die Durchsägung der Knochen leicht von selbst ergeben; ausserdem lässt dieses Verfahren eine raschere Ausführung zu und sichert am besten vor

unangenehmen Nebenverletzungen, namentlich der Gefässe und Nerven der Kniekehle.

II. Akt. Trennung des Knochens.

Die verschiedenen Verfahren, welche in Beziehung auf die Trennung der Weichtheile in Anwendung kommen, bedingen eine abweichende Aufeinanderfolge der Trennung der das Kniegelenk bildenden Knochenenden. Chassaignac beginnt bei dem von ihm vorgeschlagenen einfachen Schnitte an der äusseren Seite des Gliedes mit der Decapitation der Fibula, geht dann zu der des Femur und der Tibia (unter Anwendung der Kettensäge) über und entfernt, wenn es nöthig erscheint, zuletzt die Patella. Bei den übrigen Verfahrungsweisen wird zuerst die Patella ausgeschnitten, dann das untere Ende des Femur und zuletzt das obere Ende der Tibia allein oder in Verbindung mit der Fibula weggenommen. Das Verfahren kann dabei ein doppeltes sein, indem man entweder zuerst die Weichtheile von der hintern Seite des Oberschenkels löst und denselben auf einem durchgeschobenen Spatel durchsägt, dann aber die Gelenkbänder einschneidet, ein Verfahren, welches bei der Resection des Kniegelenks durchaus zu verwerfen ist. Zweckmässiger ist die Methode von Jäger, welcher die Trennung der Gelenkbänder zuerst vornimmt, unter Beugung des Knie's die Weichtheile von der hintern Fläche des Knochens abtrennt und das Gelenkende soweit es erkrankt ist mit der Säge wegnimmt; auf gleiche Weise verfährt er mit dem oberen Ende der Tibia. Es gewährt dieses Verfahren den Vorzug, dass man nur soviel von dem Knochen als wegen Zerstörung desselben entfernt werden muss, wegzunehmen im Stande ist; ein Moment, welcher gerade bei der Resection des Kniegelenks von grösster Wichtigkeit ist. — Nach dieser Bemerkung wird es nicht schwierig sein, den Vor-

schlag von Manne zu beurtheilen, welcher in der Durchsägung der Knochen und Wegnahme derselben ohne Eröffnung des Gelenks besteht.

Die Durchsägung der Knochen muss wo möglich noch in den Apophysen selbst stattfinden, damit die späteren Berührungsflächen der Knochenenden so breit als möglich bleiben. Das Maximum welches entfernt werden darf, beträgt am Oberschenkel anderthalb Zoll, am Unterschenkel ein bis anderthalb Zoll; wenn von der Tibia mehr als ein halber Zoll weggenommen werden soll, muss das obere Ende der Fibula auf gleicher Höhe weggenommen werden. Die Patella wird am zweckmässigsten immer entfernt, sie mag erkrankt sein oder nicht, da sie bei der späteren ankylotischen Vereinigung der Knochen keinen Zweck mehr haben kann. Die Trennung der Knochen geschieht am besten mit einer breiten Bogen- oder Blattsäge, weil mittels eines solchen Instruments eine ganz gerade Absägung der breiten Knochenenden am leichtesten ausgeführt werden kann. Es ist von grösster Wichtigkeit beide Knochenenden in einer auf die Achse des Gliedes vollkommen senkrechten Richtung zu trennen, weil schon eine geringe Abweichung von dieser Richtung eine winklige Ausbiegung des Gliedes zur Folge haben muss. Hier kommt aber folgendes in Betracht. Wenn man von dem untern Ende des Femur ein Stück unter rechtem Winkel zur Achse des Knochens, die mit der Achse des Gliedes nicht identisch ist, sondern unter einem Winkel von 10—12 Grad von derselben abweicht, entfernt, so wird von dem etwas weiter nach unten vorstehenden Condylus internus mehr als von dem externus weggenommen. Diese und nicht die von Moreau beschuldigte Wirkung der Adductoren ist die Ursache der gewöhnlich nach Resectionen des Kniegelenks beobachteten Auswärtsbiegung der Kniegegend. Soll daher nach der Operation die Achse des

Gliedes eine gerade bleiben, so muss die Durchsägung der Knochen so geschehen, dass die Achsen der Knochen des Ober- und Unterschenkels in der genannten Gegend einen, dem normalen Verhältnisse gleichen, nach aussen offenen Winkel, bilden; man erreicht diess, indem man das Gelenkende des Femur in einer Richtung durchsägt, die parallel mit einer durch die unteren Hervorragungen der Condylen gebildeten Linie verläuft.

III. Akt. Vereinigung der Wunde u. Verband.

Beide werden am zweckmässigsten erst nachdem der Kranke zu Bette gebracht worden ist, vorgenommen. Der Querschnitt wird durch die Naht, wobei man mit der Haut gleichzeitig die aponeurotischen und sehnigen Parthien fasst, die Längenschnitte durch Heftpflaster unter Offenhaltung der abhängigsten Stellen zum Abflusse des Wundsecrets vereinigt. Ausserdem bleibt die Wunde ohne weiteren Verband oder wird höchstens mit Charpie und Compressen bedeckt, die durch einige Bindenstreifen locker befestigt werden.

Die Aufgabe der Nachbehandlung ist es, eine feste Vereinigung der beiden Knochenenden bei gerader Richtung des Gliedes herbei zu führen. Zu diesem Behufe sind verschiedene Verfahren in Anwendung gekommen. In den meisten Fällen wurde das Glied sogleich nach der Operation in eine gestreckte Lage gebracht, indem dasselbe entweder auf einer concaven Schiene von gleicher Länge mit demselben oder zwischen zwei ebenso langen seitlichen Schienen befestigt wird. In einigen Fällen wurde das operirte Glied dagegen in einem der vor der Operation bestehenden Beugung gleichen Winkel entweder auf einem doppelten Planum inclinatum (Syme, Burr) oder auf der äusseren Seite (Textor) gelagert; im Verlaufe der Heilung wird die winklige Biegung allmählig vermindert, bis das Glied zu-

letzt eine gerade Richtung erhält. Welches Verfahren den Vorzug verdiene, muss erst durch weitere Versuche entschieden werden; es ist möglich, dass durch die plötzliche Geraderichtung eines bisher verkrümmten Gliedes heftigere Reaction der Wunde bedingt wird; auf der anderen Seite muss jedoch zugegeben werden, dass die allmählige Geraderichtnng bei schon erfolgter Retraction der Muskeln nicht ohne Schwierigkeiten, namentlich nicht ohne mehr oder minder beträchtliche Verschiebung der Knochenenden statt finden möchte; nöthigenfalls könnten unter solchen Umständen die Beugesehnen des Unterschenkels durchschnitten werden. Ausserdem gehört es zu den wesentlichsten Bedingungen der Nachbehandlung, das Knie bis zu erfolgter Vereinigung der Knochenenden in möglichst vollständiger Unbeweglichkeit zu erhalten; erst wenn die Vereinigung eingetreten, dürfen Gehversuche angestellt werden, wobei sich der Operirte anfangs zweier Krücken und eines Schienenverbandes oder der von Brönner[1]) angegebenen Maschine bedienen muss; erst

1) Gaz. méd. 1846. p. 859. — Die Maschiene besteht:

aus einem bis über die Knöchel reichenden Schnürstiefel mit einer dem Substanzverluste entsprechend dicken Sohle;

aus zwei Stahlstangen, die mit seitlichen Vorsprüngen des Stiefels in der Gegend des Fussgelenks beweglich verbunden sind, bis in das obere Drittel des Oberschenkels reichen; hier sind sie durch zwei gepolsterte concave Schienen, welche den Schenkel grösstentheils umfassen und durch Riemen befestigt werden, verstärkt;

aus einem Lederkranze, der den obern Theil des Unterschenkels umfasst und an den obern Theil der Stangen durch Riemen befestigt ist.

Der Zweck der Maschiene ist durch die am Fusse angebrachte Extension und die oben ausgeübte Contraextension eine Verschiebung der Knochenenden zu verhüten.

später können diese Unterstützungsmittel allmählig weggelassen werden.

Was die Erfolge der totalen Resection des Kniegelenks betrifft, so wurde unter den aufgezählten 22 Fällen in 12 Heilung, in 6 tödtlicher Ausgang beobachtet; in 4 Fällen ist das Resultat ein zweifelhaftes geblieben.

In Beziehung auf die spätere Brauchbarkeit des Gliedes kommt folgendes in Betracht. Das operirte Glied zeigt sich zu seinen Verrichtungen (Stehen und Gehen) nur dann vollständig fähig, wenn dasselbe gerade und an der Stelle des Knies unbeweglich ist; hieher gehören diejenigen Fälle, wo die Knochenenden entweder durch knöcherne Verwachssung oder aber durch eine straffe feste fibröse Masse unbeweglich vereinigt sind. In denjenigen Fällen dagegen, wo die Verbindung eine bewegliche ist, indem die Knochenenden nicht in unmittelbarer Berührung stehen, vielmehr durch eine ligamentöse Zwischenmasse lose verbunden sind, ist das Glied unbrauchbar, weil ihm die zur Unterstützung des Körpers nothwendige Festigkeit abgeht; diesem Uebelstande kann nur künstlich durch Maschinen, die eine Verschiebung der Knochen verhindern z. B. den Brönner'schen Apparat, abgeholfen werden. Der durch die Operation bedingte mehr oder minder beträchtliche Substanzverlust ist von geringerer Bedeutung, so lange die Trennung der Knochen noch in der Dicke der Gelenkenden statt finden konnte, doch dürfte derselbe nicht über 3 oder $3^1/_2$ Zoll betragen, indem sonst auf eine feste Vereinigung der Knochenenden kaum zu rechnen ist. Derselbe wird durch einen Absatz am Stiefel ausgeglichen; letzterer muss jedoch immer etwas niedriger als der Substanzverlust sein, weil der Kranke ausserdem genöthigt ist, beim Gehen und Vorsetzen des Fusses mit der Extremität einen Bogen nach aussen zu beschrei-

ben. Das durch die geringere Stärke des Absatzes bedingte Hinken ist, wenn der Operirte das Gehen wieder eingeübt hat, kaum zu bemerken. Die Seitwärtskrümmung des Gliedes kann, da sie eine Folge der unzweckmässigen Durchsägung der Knochen ist, durch die spätere Anwendung von Apparaten nicht beseitigt werden; sie veranlasst jedoch weder eine auffallende Entstellung noch Störung in dem Gebrauche des Gliedes.

IV. Resectionen der Diaphysen der Unterschenkelknochen.

Anatomische Vorbemerkungen.

Am Unterschenkel unterscheidet man zu unserem Behufe zwei Seiten, wovon die eine, mehr nach vorn und innen gelegene, der Richtung der Tibia, die entgegengesetzte, der Fibula entspricht. Beide Knochen liegen oberflächlich, namentlich ist die vordre innere Wand der Tibia ihrer ganzen Länge nur von der Haut, dem subcutanen Zellgewebe und der Aponeurose bedeckt; die Tibula zeigt nur in ihrer untern Hälfte gleiche Verhältnisse, im obern Theile ist sie von einer Muskelschichte bedeckt.

Die Eintheilung der Resectionen der Knochen des Unterschenkels ist dieselbe wie bei den übrigen Resectionen in der Continuität der Knochen.

1. Resectionen der Unterschenkelknochen (ohne Unterbrechung der Continuität).

A. Resection einer oberflächlichen Schichte.

Die Operation ist bei beschränkter Caries und Necrose irgend einer Stelle der Diaphysen der Unterschenkelknochen angezeigt. Die kranke Stelle kann nach hinreichender Bloslegung durch einen Längenschnitt oder Lappenschnitt mittels der Martin'schen Glockensäge, wenn sie nur einen geringen Umfang hat, mittels des Heine'schen Osteotoms, wenn sie tiefer und ausgedehnter ist, entfernt werden. Die vordem gewöhnliche Anwendung des Trepans, des Meisels u. s. w. ist unzweckmässig. Liston [1]) entfernte bei einem jungen Manne eine cariöse Stelle der Tuberositas Tibiae, indem er zwei grosse Trepankronen ansetzte und die Reste mittels seiner schneidenden Zange und eines Hohlmeisels wegnahm, wodurch eine anderthalb Zoll tiefe Aushöhlung entstand, welche nur durch die zurückgebliebene Knorpelfläche von der Höhle des Kniegelenks getrennt war; es erfolgte Heilung. Velpeau [2]) machte analoge Ope-

1) Edinb. med. and surg. Journ. 1821.
2) Méd. opérat. T. II. p. 668.

rationen an derselben Stelle, in zwei Fällen erfolgte wiewohl langsame Heilung, in dem dritten wurde später die Amputation nöthig. Ebenso können kranke Stellen des inneren oder äusseren Knöchels ohne Eröffnung des Fussgelenks entfernt werden, Operationen, die Velpeau [1]) ebenfalls mit Erfolg geübt hat.

Ausserdem ist die Operation angezeigt bei Exostosen und Osteophyten von beschränkter Ausdehnung, wenn dadurch Functionsstörungen des Gliedes bedingt werden. Moreau d. V. [2]) entfernte bei einer Frau eine breitaufsitzende elfenbeinartige Exostose der vordern Fläche der Tibia unter Anwendung des Meisels und Hammers mit tödtlichem Ausgange.

Bourqueneau [3]) entfernte eine umfängliche Exostose durch einfache Abtragung mittels der Säge, indem er die Weichtheile mittels eines halbmondförmig ausgeschnittenen Blechs vor Verletzung schütze; die Heilung erfolgte in 14 Tagen. A. Cooper [4]) entfernte eine Exostose des vordern obern Theils der Tibia, indem er mit einer gewöhnlichen Säge die Kante des Knochens schief von oben und unten einsägte, so dass sich beide Schnitte in der Mitte der Basis der Geschwulst unter einem stumpfen Winkel begegneten; der Erfolg war ebenfalls günstig. Passender als die bisher aufgeführten Verfahren erscheint die Anwendung des Heine'schen Osteotoms allein oder in Verbindung mit der Raspelsäge, wodurch derartige Knochengeschwülste ohne Eröffnung der Markhöhle des Knochens entfernt werden können, eine Operation, die Adelmann [5]) mit glücklichem Erfolge ausgeführt hat.

Die Operation verdient nach Jäger's Vorschlag besonders versucht zu werden bei jenen Exostosen und Osteophyten, welche sich in Folge veralteter Geschwüre der Weichtheile gebildet haben und die ihrerseits wieder die Unheilbarkeit derartiger Geschwüre bedingen.

---

1) Méd. opérat. T. II. p. 667 u. 671.
2) Versuche S. 82.
3) Velpeau Méd. operat T. III. p. 208.
4) Chir. Beob. u. Vers. Bd. II. S. 533.
5) Bericht über d. chir. Klinik zu Dorpat S. 17.

B. Resection eines Stücks der Wände der Unterschenkelknochen.

Die Operation wurde bisher wegen der Unzulänglichkeit der Sägeinstrumente bei blos oberflächlichen Affectionen der Knochen häufig angewendet, ist aber vorzugsweise nur bei innerer Necrose und Abscess der Markhöhle angezeigt. — Die Operationen der Necrose wurden so häufig geübt, dass ich eine Aufzählung der bekannt gewordenen Fälle füglich übergehen zu können glaube; seltner wurden die Operationen wegen Eiterablagerung und cariöser Zerstörung der Markhöhle, die sogenannten Trepanationen der Tibia, ausgeführt. Die Fälle von Petit, Michel, Muralt, Faure, Brodie, Macfarlaue u. A. gehören hieher.

Jäger machte eine in diese Categorie gehörige Operation 1834. Bei einem 23jährigen Menschen hatte sich seit 6 Jahren nach einer Verletzung bei unzweckmässiger Behandlung und fortwährendem Gebrauche des Glieds ein Geschwür von beträchtlicher Grösse, welches das untere Drittheil des stark geschwollenen Unterschenkels zur Hälfte umgab, gebildet. Die verschiedensten Behandlungsmethoden waren ohne Erfolg geblieben, indem das Geschwür sich zwar verkleinerte, bisweilen wohl auch schloss, jedoch beim Wiedergebrauche des Fusses in kürzester Zeit die alte Grösse erreichte. Jäger machte einen diagnostischen Einschnitt durch das Geschwür und fand den Knochen in entsprechender Ausdehnung aufgetrieben und mit Osteophyten besetzt, die innere Fläche der Tibia war beträchtlich breiter, als im Normalzustand. Zur Entfernung des Osteophyts wurden auf der vordern und inneren Kante der Tibia zwei etwa 6 Zoll lange Schnitte geführt, die mit dem bereits gemachten Queerschnitt ein H bildeten. Die Abtrennung der Geschwürlappen vom Knochen gelang sehr leicht An der Gränze der Knochengeschwulst wurde die Beinhaut durchschnitten und die Geschwulst in der vorgezeichneten Richtung mittels des Osteotoms von dem Erfinder desselben B. Heine umgangen. Obgleich die Sägeschnitte von beiden Seiten schief nach innen gegen die Markhöhle gerichtet waren, so musste doch zuletzt die Exostose der Länge nach nochmals durchschnitten werden, um sie wegnehmen zu können. Die entfernte Geschwulst war 3½ Zoll

lang und 2 Zoll breit, die Dicke beträgt 7 Lin., wovon 4 Lin. auf die vordere Wand der Tibia kommen. Der Kranke, welcher die Operation gut überstanden und sich in den ersten Tagen nach derselben wohl befunden hatte, starb am 21. Tage an Infectio purulenta. Der Erfolg dieser Operation wäre wahrscheinlich ein günstiger gewesen, wenn man sich bei der Operation auf die oberflächliche Abtragung des Osteophyts ohne gleichzeitige Entfernung der vordern Wand der Tibia beschränkt hätte, ein Verfahren, welches unter den gegebenen Umständen unbedingt den Vorzug verdient hätte. Dass aber die Resection grösserer Stücke aus der Wand der Tibia nicht immer ungünstigen Erfolg haben, beweist ein von Spessa [1]) beobachteter Fall. Bei einem 15jährigen Knaben hatte sich in Folge einer heftigen Contusion Caries der Tibia gebildet. Da dieselbe auf die vordere und äussere Wandung des Knochens beschränkt war, somit die hintere Wandung erhalten werden konnte, die mit der Fibula das Gewicht des Körpers tragen konnte, entschloss sich Spessa zur Resection. Er entfernte die kranke Stelle durch die Brückensäge, indem er durch zwei verticale bis in die Markhöhle dringende Schnitte, die unten in spitzem Winkel, oben durch einem Queerschnitt vereinigt wurden, die kranke Stelle umschrieb und mittels des Skalpellstiels und des Hebels heraus hob. Der Erfolg war glücklich.

2. Resection eines Stücks aus der ganzen Dicke der Unterschenkelknochen.

A. Wegen traumatischer Verletzungen.

a) Wegen frischer Knochenbrüche wurde die Operation seit den ältesten Zeiten der Chirurgie sowohl an der Tibia und der Fibula, als an beiden Knochen zugleich so häufig verrichtet, dass ich mich einer Aufzählung der veröffentlichten Fälle überheben zu können glaube; ich beschränke mich daher auf die Angabe der in der Würzburger und Erlanger Klinik vorgekommenen Fälle. Textor [2]) machte die Operation dreimal an der Tibia; in einem Falle erfolgte Heilung, in dem zweiten wurde die spätere Amputation des Oberschenkels nö-

1) Hamb. Zeitsch. Bd. XVIII. S. 269.
2) Wiedererz. d. Knoch. S. 25.

thig, in dem dritten erfolgte tödtlicher Ausgang durch Phlebitis. In zwei von Jäger ausgeführten Resectionen der Tibia war der Ausgang ebenfalls ungünstig. In zwei Fällen, wo Textor [1]) die Resection der Tibia und Fibula gleichzeitig vornahm, musste später die Amputation des Oberschenkels gemacht werden; in dem einen Falle erfolgte Heilung, in dem andern Tod durch Phlebitis. Dieses keineswegs ermunternde Resultat muss als ein zufälliges betrachtet werden, denn bei einer Zusammenstellung einer grösseren Anzahl derartiger Resectionen stellt sich das Ergebniss bei weitem günstiger, indem wenigstens zwei Drittel der Fälle günstigen Ausgang hatten. Die Operation selbst wird nach den allgemeinen Regeln vorgenommen.

b) Wegen unvereinigt gebliebener Knochenbrüche vorzugsweise der Tibia wurde die Operation von White [2]), Viguerie [3]), Koikbride [4]), Wickham [5]), Dupuytren [6]), Düsterberg (2 F.) [7]), Textor [8]) u. A. ausgeführt; sie erfordert keine besonderen Regeln. Die Erfolge derselben sind meist günstig gewesen.

Wegen schlecht geheilter Knochenbrüche der Unterschenkelknochen kamen die unter gleichen Umständen an dem Oberschenkelknochen geübten Verfahren mehrfach in Anwendung.

Die einfache Durchsägung des Callus übte unter Anderen Key [9]) bei einer durch eine Schusswunde bedingten und unter einem Winkel von 130 bis 140 Grad vereinigten Fractur der Tibia.

Die Trennung des Callus mit gleichzeitiger Resection

---

1) Wiedererz. der Knochen. S. 25.
2) Cases in surgery Lond. 1770.
3) Larrey Mém. T. III. p. 132.
4) Americ. Journ. 1835. Novbr.
5) Lond. med. and phys. Journ. T. 57. p. 530.
6) Bérard des causes etc. Paris.
7) Caspers Wochenschr. 1835. S. 563.
Med. Zeitg. f. d. Ver. in Pr. 1842. Nro. 1.
8) Wiedererz. der Kn. S. 25.
9) Laugier du cal difforme p. 66.

der Fragmente verrichteten Lemercier[1]) an der Tibia, Josse[2]) an der Tibia und Fibula, Mutter[3]) ebenfalls an beiden Knochen u. A. m.

Die Ausschneidung eines winklichen Stücks des Callus machten Warren[4]), Portal[5]), Ruschenberger[6]), Wattmann[7]) u. A.

Die Operationsverfahren sind denen am Oberschenkelknochen gleich. Die Erfolge waren in sämmtlichen Fällen günstig.

B. Wegen organischer Knochenkrankheiten werden kleinere oder grössere Parthien der Diaphyse, selbst die ganze Diaphyse des einen oder des anderen Unterschenkelknochens, entfernt.

An der Tibia wurde die Operation häufiger gemacht. Smith und Noble[8]) entfernten 1787 ein dreizölliges Stück des Körpers der Tibia wegen Caries; der Operirte starb etwa 6 Wochen nach der Resection an einer anderweitigen Krankheit. — Moreau d. V.[9]) nahm 1793 vier Zoll der Tibia unterhalb der Tuberosität weg; die Heilung erfolgte rasch, jedoch ohne Regeneration des Substanzverlustes zwischen den zurückgebliebenen Knochenenden; der Unterschenkel war verkürzt nach hinten gebogen, indem die Fibula sich nach hinten und aussen krümmte; der Fuss war gestreckt, die Ferse stand drei Zoll höher, als die Spitze des Fusses, die den Boden berührte; der Kranke gieng aber mit Unterstützung eines Verbandes und Stockes ziemlich sicher. — In einem ganz analogen, im vorigen Jahrzehent von J. Heine operirten Falle, wo ebenfalls eine Regeneration des Knochens nicht stattfand, wurde eine Deformität des Unterschenkels, welche durch das Nachgeben der Fibula bedingt

---

1) Laugier o. c. p. 69.
2) Gaz. méd. 1846. p. 689.
3) Hamb. Zeitschr. Bd. XXII. S. 544.
4) Laugier o. c. p. 69.
5) Gaz. méd. 1841. 18. Sept.
6) Hamb. Zeitschr. Bd. XXI. S. 243.
7) Med. Jahrb. 1845. Mai.
8) Jäger Consp. resect. p. 20.
9) Vers. S. 82.

ist, durch die Anlegung einer gepolsterten Stahlschiene an der innern Seite des Glieds verhindert und das Gehen möglich gemacht. — Siebold[1]) und Percy[2]) entfernten beträchtliche Parthien des Körpers der Tibia. — Rklitsky[3]) resecirte bei einem 38jährigen Matrosen die ganze in Folge einer traumatischen Phlegmone entblöste und necrotische Diaphyse der Tibia, indem er dieselbe durch eine Längenincision freilegte und mittels des Osteotoms unmittelbar unter dem Kniegelenke und ober dem Fussgelenke durchsägte und leicht entfernte, da der Knochen bereits grösstentheils seiner Verbindungen mit den Weichtheilen beraubt war. Die Heilung erfolgte, nachdem drei Monate eine starke Eiterung stattgefunden hatte, unter vollständigem Wiederersatz des Knochens und ungehinderter Gebrauchsfähigkeit des Gliedes. Bei der oberflächlichen Lage der Tibia unterliegt die Operation, sie mag nun nur einen Theil oder die ganze Diaphyse der Knochen betreffen, keinen Schwierigkeiten.

An der Fibula scheint die Operation seltner ausgeführt worden zu sein. Guersant[4]) entfernte ein Stück aus der Continuität dieses Knochens wegen alter Fungositäten (Caries) mit günstigem Erfolge. Ebenso entfernte Robert[5]) ein fünfzölliges Stück der in Folge lange bestehender Necrosis interna beträchtlich verdickten und verhärteten Fibula. Seutin[6]) machte die Resection der ganzen Diaphyse der Fibula, indem er das obere Ende mittels des Trepans, das untere mittels einer gebauchten Säge durchschnitt, mit günstigem Erfolge.

Eine Operation, welche sich zweckmässig hier anschliesst, ist die

Exstirpatio Fibulae,

welche Percy[7]) wegen eines die ganze äussere Seite des Unterschenkels einnehmenden Geschwüres, welches durch

---

1) Chiron. Bd. I. S. 456.
2) Dict. d. sc. méd. T. XLXII. p. 556.
3) Gaz. méd. 1840. p. 214.
4) Velpeau Méd. operat. T. II. p. 670.
5) Kirchner de oss. resect. Marburg 1846.
6) Velpeau Méd. operat. T. II. p. 601.
7) Dict. d. sc. méd. T. XLVII. p. 556.

Caries des Knochens veranlasst und unterhalten wurde, ausführte, indem er den Knochen aus seiner oberen und unteren Gelenkverbindung löste.

Zur Entfernung einer kleineren oder grösseren Portion der Diaphyse oder selbst des ganzen Knochens reicht ein Längenschnitt aus, der im unteren Theile in der Richtung des hier oberflächlich liegenden Knochens, im obern Theile zwischen den M. peroneis und extensor digitorum communis geführt wird. Eine Verletzung der Arteria peronea muss vermieden werden. Das weitere Verfahren geschieht nach allgemeinen Regeln.

V. Resectionen des Fussgelenks.

Anatomische Vorbemerkungen.

Das Fussgelenk wird von den untern Enden der Unterschenkelknochen und dem Astragalus gebildet. Die beiden Unterschenkelknochen, durch das Lig. anterius und posterius und interosseum fest und unbeweglich mit einander verbunden, stellen einen, von vorn nach hinten platt gedrückten Knochen dar, in dessen mittlerem Theile sich ein viereckiger Ausschnitt, die Gelenkfläche für den Astragalus befindet; die seitlich bleibenden Vorsprünge heissen Knöchel, deren äusserer von dem unteren etwas angeschwollenen Ende der Fibula, der innere von einem Fortsatze der Tibia gebildet wird. Der obere Theil des Astragalus der von vorne betrachtet viereckig erscheint, seitlich angesehen aber einen Kreisabschnitt darstellt, passt genau in den entsprechenden Ausschnitt der Tibia. Die Verbindung zwischen diesem Knochen und den Knochen des Unterschenkels ist durch zwei seitliche und ein vordres und hintres Band bedingt. Die Bewegung des Gelenks ist dieser Anordnung zufolge nur auf die Richtung von vorne nach hinten beschränkt; seitliche Bewegungen sind wegen der hier vorspringenden Knöchel unmöglich. Die zahlreichen Sehnen sind an der vordern und hintern Fläche der Knochen vertheilt, während die seitlichen Theile des Knochens, die Malleolen, ganz frei liegen und nur von der Haut, dem Unterhautzellgewebe und den mit ihrem Perioste verschmolzenen Fascien bedeckt sind. Die Arterien und Nerven liegen ebenfalls an der hintern und vordern Fläche der Knochen.

Eintheilung.

Die Resectionen des Fussgelenks zerfallen

in die totale Resection, worunter man die gleichzeitige Entfernung der Gelenkenden beider Unterschenkelknochen mit theilweiser oder gänzlicher Wegnahme des Sprungbeins zu verstehen hat, und

in die partiellen Resectionen, welche in der alleinigen Excision der Gelenkenden der Unterschenkelknochen (zusammen oder einzeln) bestehen.

I. Partielle Resectionen des Fussgelenks.

1. Resection der Fibula.

Hieher gehören die Fälle, in denen das Gelenkende der Fibula allein oder mit einem kleineren oder grösseren Theile der Diaphyse des Knochens weggenommen wird.

Geschichte.

Wegen traumatischer Affectionen, namentlich wegen complicirter Luxationen und Fracturen wurde die Operation häufig und bereits seit langer Zeit geübt. Ich beschränke mich daher nur auf die Angabe der mir nahe liegenden Fälle:

Jaeger machte die Resection der Fibula 1830 an einem 22j. Studenten, welcher eine Luxation des Fusses mit doppelter Fractur der Fibula im untern Drittel erlitten hatte. Wegen beständig sich wiederholender Luxation und Eiterung im Gelenke wurde die Operation 4 Wochen nach der Verletzung nöthig. Der Knochen wurde durch den gewöhnlichen L Schnitt blosgelegt, die Bruchstücke der Fibula und ein von der hintern Fläche der Tibia abgesprengtes Stück entfernt, das untre unregelmässige Bruchende des Körpers der Fibula mit der Zange und einige entblöste und oberflächlich rauhe Stellen der Tibia und des Astragalus mit der Feile geebnet. Der Substanzverlust der Fibula betrug 3 Zoll. Nach 3 Monaten war der Fuss ohne Verunstaltung geheilt und vollkommen brauchbar.

Textor machte die Resection des Malleolus externus wegen Fractura comminuta und complicata ohne Erfolg, indem die spätere Amputation nöthig wurde. Der Kranke unterlag aber einer hinzugekommenen Pneumonie und brandigem Decubitus.

Wegen organischer Knochenkrankheiten wurde die Resection der Fibula ebenfalls wiederholt ausgeführt. Moreau d. S.[1]) entfernte 1808 wegen Caries den vordern Theil des Malleolus externus unter Anwendung des Meisels mit günstigem Erfolge. Eine ganz analoge Operation machte Jaeger ebenfalls wegen beschränkter Caries, indem er

---

1) Versuche S. 105.

1834 bei einem 17j. Menschen den untern Theil des Malleolus mittels der Knochenzange wegnahm; der Erfolg der Operation blieb ungewiss, da Patient das Krankenhaus vor gänzlicher Heilung der Wunde verliess. Kerst resecirte den ganzen Knöchel wegen Caries centralis desselben. Rothmund entfernte ein 3 zölliges, Mulder ein 5 zölliges Stück der Fibula und Schwarz, ein Schüler Jaeger's, nahm mehr als die untre Hälfte des Knochens weg.

Die Beschreibung der Operation findet sich weiter unten bei der Abhandlung der totalen Resection des Fussgelenks.

Die Resection des Knöchels oder des Gelenkfortsatzes der Fibula, allein oder mit einem kleineren oder grösseren Theil der Diaphyse derselben kann vorgenommen werden, ohne dass dadurch der Gebrauch des Fusses wesentlich beeinträchtigt wird; die Bewegungen im Fussgelenke bleiben entweder mehr oder weniger frei, oder sie werden aufgehoben, wenn wie diess bei derartigen partiellen Resectionen häufig der Fall ist, die Gelenkflächen der Tibia und des Talus mit einander verschmelzen; im letzteren Falle werden sie bisweilen durch eine sich einstellende grössere Beweglichkeit zwischen den Knochen der Fusswurzel theilweise ersetzt. Eine Neigung zur seitlichen Abweichung wird bei der gewöhnlich sehr festen ligamentösen Verbindung nicht beobachtet, bei der ankylotischen ist sie an und für sich unmöglich. Die Erfolge dieser Operation, waren mit Ausnahme des Falles von Textor und sowie derjenigen von Mulder und Jaeger, über welche sichere Angaben fehlen, sämmtlich günstig.

2. Resection der Tibia.

Diese Operation wurde fast ausschliesslich wegen traumatischer Verletzungen, namentlich wegen complicirter Luxationen, wo das untre Ende der Tibia aus der Wunde der Weichtheile hervorstand oder zugleich gebrochen war, verrichtet und war entweder nur auf den den Knöchel bildenden Vorsprung beschränkt oder betraf das eigentliche

Gelenkende des Knochens in geringerer oder grösserer Ausdehnung (bis zu 1 Zoll, selten darüber). Die Operation wurde u. A. von Hey (1799)[1], Taylor (bis 1805 fünfmal)[2], Sandfort (mit gleichzeitiger Unterbindung der Art. tibialis)[3], Averill[4], Kerr (mehrmals)[5], Lynn[6], Josse[7], Deschamps[8], A. Cooper, (1818)[9], Tyrrel (1826)[10], Veiel[11], Velpeau (dreimal)[12], De-Castella[13] ausgeführt. — In einem Falle wurde von Weber[14] ausser dem Gelenkende der Tibia der aus seinen Verbindungen theilweise gelöste Talus mit hinweggenommen.

Wegen Caries wurde die Operation von Moreau d. S. (1796)[15] und Liston (1821)[16] verrichtet. Jener entfernte das Gelenkende der Tibia und den Talus, dieser ausserdem noch das Os naviculare und zwei Ossa cuneiformia.

Das Operationsverfahren hat bei traumatischen Veranlassungen keine Schwierigkeiten; bei complicirten Luxationen sind die Weichtheile, besonders die Gelenkbänder zerrissen und das Knochenende der Tibia steht entweder bereits durch die Wunde hervor oder kann wenigstens leicht nach aussen geführt und abgesägt werden; bei complicirten Fracturen werden zuerst die Bruchstücke gelöst und entfernt und zuletzt die untre Bruchfläche des Körpers der Tibia mit der Zange oder Säge geebnet. Das Verfahren bei organischen Gelenkkrankheiten siehe bei der totalen Resection dieses Gelenks.

---

1) Chir. Beob. S. 270.
2) ebendas. S. 283.
3 — 6) A. Cooper Vorles. Bd. II. S. 297.
7) Velpeau Méd. opérat. T. II. p. 736.
8) ibid. p. 741.
9) Chir. Beob. u. Vers.
10) A. Cooper Vorles. Bd. III. S. 396.
11) Schmidt's Jahrb. Bd. V. S. 215.
12) Méd. opérat. T. II. p. 736.
Gaz. des hôpit. 1842. Nro. 144.
13) Gaz. méd. 1841. S. 699.
14) Jäger in Rust's Hdb. d. Chir.
15) Beob. S. 99.
16) Edinb. med. and. surg. Journ. 1821.

Die Erfolge der Operation waren soweit sie bekannt geworden günstig. Meist bildete sich eine ligamentöse oder ankylotische Verbindung zwischen dem untern Ende der Tibia und den zurückbleibenden Tarsalknochen; die Fibula rückt etwas herab, nur wenn sie gebrochen war, bleibt sie, indem die Bruchenden sich übereinander schieben, an ihrer Stelle. Der Gebrauch des Glieds ist nicht beinträchtigt.

3. Resectionen der Tibia und Fibula.

Auch die gleichzeitige Resection beider Unterschenkelknochen wurde mit Ausnahme weniger Fälle nur wegen traumatischer Verletzungen gemacht.

Die Operation scheint eine der am frühsten geübten Resectionen zu sein. Sie wurde von Hey 1766 [1]), Moreau d. V. 1782 [2]), Taylor [3]), A. Cooper [4]), Fletcher [5]), Josse [6]), Hicks 1812 [7]), Moreau d. S. 1815 [8]), Roux 1830 und 1832 [9]), Laserre [10]), Velpeau 1845 [11]) und A. verrichtet. Textor [12]) machte die Operation zweimal (1828 u. 1838); beide Operirte starben wenige Tage nach derselben, die eine an Gangrän, die andre an Phlebitis.

Jäger machte diese Resection viermal. In dem ersten Falle (1831) wurde wegen Luxation des Fusses mit Bruch der Tibia und Fibula 20 Tage nach der Verletzung von beiden Knochen etwa 3¼ Zoll weggenommen; der 52j. Kranke starb 5 Tage nach der Operation; bei der Untersuchung fand man die Ligamente zwischen Talus und Calcaneus

---

1) Chir. Beob. S. 278.
2) Vers. S. 88.
3) Hey chir. Beob. S. 283.
4) Chir. Beob. u. Vers. S. 97.
5) A. Cooper Vorles. Bd. II. S. 298.
6) Gerdy de la resect. p. 77.
7) ibid. p. 73.
8) Vers. S. 109.
9) Gerdy de la resect. p. 49 u. 50.
10) Gaz. méd. 1844. p. 29.
11) ibid. 1846. p. 56.
12) Widererz. d. Knochen. S. 23.

theilweise zerrissen und Eiter in dem Gelenke selbst, ein Umstand, der es wahrscheinlich macht, dass der Ausgang der Operation, wenn der Talus ebenfalls entfernt worden wäre, kein ungünstiger gewesen wäre. — In dem zweiten Falle (1832) wurde die Operation wegen Splitterbruch beider Unterschenkelknochen 5 Wochen nach der Verletzung verrichtet; es wurden 2½ Z. der Tibia und 4¾ Z. der Fibula entfernt; der Erfolg war günstig, die Form des Gelenks war wenig verändert, obgleich die Tibia etwas nach hinten abgewichen war, die Beweglichkeit blieb und der Kranke konnte mit einem 1½ Z. hohen Absatze am Stiefel ohne Beschwerden gehen. — In dem dritten Falle (1833) fand die Operation 8 Tage nach einem complicirten Bruche der Unterschelknochen statt, — es wurde von beiden etwa 3¼ Z. entfernt; die 58j. Kranke unterlag 8 Tage später einer Pneumonie, welche wie eine Fractur des Halses des Humerus, durch die Verletzung bedingt war. — In dem vierten Falle (1836) gab eine mit Fractur der Unterschenkelknochen complicirte Luxation die Veranlassung; es wurde die Fibula in einer Ausdehnung von 3 Z., die Tibia von 1 Z. weggenommen; der 54j. Mann starb 18 Tage nachher, es fanden sich Eitersenkungen zwischen den Muskeln des Unterschenkels, und eine ausgebreitete Lungentuberculose in bereits weit vorgeschrittener Entwicklung. — Küster, ein Schüler Jäger's, machte die Operation 1839 wegen complicirter Fractur der Tibia und Fibula, von denen etwa ½ Zoll weggenommen werden musste, mit günstigem Erfolge und vollständiger Gebrauchsfähigkeit des Fusses.

Das Operationsverfahren bei traumatischen Affectionen ist nach den bisherigen Angaben zu ermessen; bei organischen Leiden verfährt man wie bei der totalen Resection des Fussgelenks. Roux, welcher die Operation wegen Caries der Tibia ausführte, entfernte die nicht ergriffene Fibula auf gleicher Höhe mit der Tibia; ein Verfahren, welches unter solchen Umständen Nachahmung verdient.

Die Erfolge der Operation waren in der bei weitem grösseren Mehrzahl der Fälle günstig und selbst unter den ungünstig verlaufenen Fällen ist die Todesursache meist anderweitigen, mit der Operation nicht in Beziehung stehenden, Verhältnissen zuzuschreiben.

II. Totale Resection des Fussgelenks.

Diese Operation, die in der Entfernung der beiden Gelenkenden der Unterschenkelknochen und der entsprechenden Gelenkfläche des Talus, oder selbst des ganzen Knochens besteht, kann durch traumatische Verletzungen, wie complicirte Verrenkungen des Fussgelenks und des Talus, complicirte Fracturen u. s. w. nöthig werden. Hieher gehört der Fall von Read [1]), welcher in Folge einer Schusswunde des Fussgelenks die Extremitäten der Tibia und Fibula nebst den Fragmenten des Talus entfernte und Heilung durch Ankylose beobachtete. Häufiger geben aber organische Knochenkrankheiten Veranlassung zu der Operation. Moreau d. V. [2]) machte die Operation zuerst wegen Caries 1792, ebenso Champion [3]) zweimal. Jaeger machte sie ebenfalls zweimal. In dem einen 1833 operirten Falle gab Caries in Folge einer vor 3 Jahren stattgehabten Fractur die Veranlassung. Die Operation bot trotz der Anwendung des Osteotoms von dem Erfinder desselben ganz besondere Schwierigkeiten, weil das untre Ende der Tibia mit dem Talus fest verwachsen war; der ganze Substanzverlust der Knochen betrug etwa 3 Z. Der Erfolg war vollständig; Beugung und Streckung blieben normal, einer leichten Beweglichkeit nach den Seiten sowie einer Neigung des Fusses nach der einen Seite wurde durch einen festen Stiefel mit 6 L. dickem Hufeisen an der äussern Seite des Absatzes abgeholfen; der Operirte konnte mehrere Stunden ohne Beschwerden stehen und gehen, nur Lasten zu tragen war er nicht im Stande. In dem zweiten Falle (1835) wurde die Operation wegen dyscrasischer Caries verrichtet. Wegen Wiederausbruch des Leidens wurde nach einem Jahre die Amputation des Unterschenkels mit günstigem Erfolge verrichtet. — Textor [4]) machte die totale Resection des Fussgelenks 1844 mit günstigem Erfolge.

---

1) Velpeau Méd. opérat. T. II. p. 739.
2) Vers. S. 96.
3) Velpeau Méd. op. T. II. p. 741.
4) Briefl. Mitth.

Operation.

Vorbereitung.

Der Kranke liegt, die zu operirende Extremität wird auf festem Spreukissen gelagert.

I. Akt. Trennung der Weichtheile.

I. Längenschnitt.

1. Einfacher Längenschnitt auf der äusseren Seite des Fussgelenks nach dem Vorschlage Chassaignac's.

2. Doppelter Längenschnitt: Ein einfacher Längenschnitt an jeder Seite des Gelenks ist im Allgemeinen zur Wegnahme dieser Knochen unzureichend; man führt daher nach dem Vorschlage Moreau's von dem untern Ende derselben kleinere Querschnitte nach vorne, wodurch zwei gegenüber liegende L Schnitte entstehen. Jäger hat dieses Verfahren folgendermassen genauer bestimmt: Das Gelenkende der Fibula wird zuerst entfernt; der Fuss wird daher auf die innere Seite gelagert und von dem untern Ende der Fibula längs des hinteren Randes dieses Knochens ein 3zölliger Längensshnitt nach oben geführt; von demselben Punkte aus wird ein $1^1/_2$ — $2^1/_2$ zölliger Querschnitt unter rechtem Winkel nach vorne geführt; der dadurch gebildete Lappen wird vom Knochen abgetrennt und derselbe, nachdem die Vagina malleolaris externa geöffnet und die darin enthaltenen Sehnen mittels stumpfer Hacken zurückgehalten sind, sowohl an der hintern als vordern Seite freigelegt. Es ist am zweckmässigsten, sogleich die Gelenkverbindungen derselben zu trennen; ebenso können von dieser Seite her auch die Weichtheile von der vordern und hintern Fläche der Tibia so weit als möglich gelöst werden. — Zur Entfernung der Tibia wird der Fuss auf die äussere Seite gelagert und auf der Tibia ebenfalls

ein 3zölliger Längenschnitt geführt, von dessen unterem Ende ein Querschnitt $1^1/_2$ — 2 Zoll nach vorne geführt und im Nothfalle selbst $^1/_2$ Zoll nach hinten verlängert wird. Im übrigen verfährt man ebenso, wie bei Fibula angegeben wurde. —

Velpeau und Guepratte empfehlen anstatt der L Schnitte halbmondförmige Schnitte mit nach hinten und untengerichteter Convexität.

II. Lappenschnitt.

Ein viereckiger oder halbmondförmiger Lappen, gebildet durch 2 seitliche Längenschnitte und einen geraden oder nach unten convexen Querschnitt würde die Operation zwar wesentlich erleichtern; dieser Vortheil wird aber durch die dabei nothwendige Durchschneidung sämmlicher an der vordern Seite beider Knochen gelagerter Sehnen aufgewogen.

II. Akt. Trennung der Knochen.

Bei dem einfachen Längenschnitte an der äusseren Seite des Glieds nach Chassaignac wird zuerst die Fibula unter Anwendung der Kettensäge getrennt und dann aus ihrer Gelenkverbindung gelöst; nach ihrer Entfernung wird die Kettensäge in gleicher Höhe mit der Trennungsstelle der Fibula um die Tibia geführt, durchsägt, aus ihren Gelenkverbindungen gelöst und entfernt: ein Verfahren, welches wegen der bedeutenden Schwierigkeiten in der Ausführung und wegen der dabei so leicht stattfindenden Verletzungen wichtiger Gebilde keine Empfehlung verdient.

Bei dem Verfahren von Moreau und Jäger, sowie dem von Velpeau und Guepratte wird ebenfalls zuerst die Fibula und dann die Tibia weggenommen; doch können hiebei mehrfache Abweichungen

stattfinden. Moreau trennte zuerst die Knochen, wozu er sich des Meisels bediente, und löste dieselben dann erst aus ihren Gelenkverbindungen. Jäger verfuhr in umgekehrter Ordnung, indem er zuerst die Gelenke einschnitt und dann die Knochen mittels der Messersäge, der Kettensäge oder auch einer gewöhnlichen Säge trennte, wobei er in seinen früheren Operationen die Tibia aus der innern Wunde hervordrängen und den Fuss unter rechtem Winkel luxiren musste, bei den späteren Operationen war diess unter der Anwendung des Osteotoms nicht nöthig. Es können aber auch beide Knochen gleichzeitig durchsägt werden, indem man unter hinlänglichem Schutze der Weichtheile durch eine Hornplatte entweder eine Kettensäge oder eine schmale Messersäge zwischen den Weichtheilen der vorderen Seite und den Knochen durchführt und beide auf gleicher Höhe durchschneidet.

Die Gelenkfläche des Talus kann, wenn sie nur oberflächlich erkrankt ist, mit einer Feile (nach Jäger) entfernt werden. Zweckmässiger ist es, eine Schichte derselben mit der Messersäge oder dem Osteotome wegzunehmen. Sollte der ganze Knochen erkrankt sein, so müssen die Gelenkverbindungen desselben mit dem Calcaneus zuerst an der einen, dann an der andern Seite gelöst werden, worauf der Knochen mit einem scharfen Hacken gefasst und unter Trennung der untern Gelenkverbindungen gelöst und entfernt wird. Sollte die Zerstörung sich weiter auf die naheliegenden Knochen erstrecken, so können diese nach Umständen ebenfalls (wie in dem Falle von Liston) exstirpirt werden oder man entfernt den ganzen Fuss, indem die Weichtheile der vordern Seite des Unterschenkels durch einen halben Cirkelschnitt in gleicher Höhe mit der Durchsägungslinie der Knochen getrennt werden und durch die Fortsetzung beider Längenschnitte nach unten und ihre Ver

einigung in der Sohle (nach Jäger's[1]) Angabe) ein halbrunder Lappen aus den Weichtheilen der Ferse gebildet wird, der zur Bedeckung der Knochen ausreicht und für den späteren Gebrauch des Stumpfes die nöthige Derbheit und Festigkeit besitzt.

Bei der Resection des Fussgelenks durch die Bildung eines Lappens aus der vordern Parthie der Weichtheile wird, nachdem der Lappen von der vordern Fläche des Gelenks gelöst und nach oben zurückgeschlagen wurde, das Gelenk zuerst von vorne, dann auch seitlich und hinten geöffnet, und die Knochen gleichzeitig mit einer gewöhnlichen Säge getrennt.

Vereinigung der Wunde und Verband.

Die Wunden werden durch Heftpflaster oder die blutige Naht vereinigt, wobei ein Theil derselben, am besten die Winkel, für den Abfluss des Eiters offen erhalten werden. Anfangs wird der Fuss bei gebeugter Extremität abwechselnd auf die äussere oder innere Seite gelagert; später kann die Scultet'sche Binde mit knieförmig gebogenen Schienen in Anwendung kommen. Gehversuche dürfen erst angestellt werden, wenn die Vereinigung eine ziemlich feste geworden ist.

Die Erfolge der totalen Resection des Fussgelenks sind günstige zu nennen, da mit Ausnahme des zweiten Falles von Jäger in sämmtlichen Fällen der Ausgang glücklich war und ein brauchbares Glied erhalten wurde.

---

1) Radius, Jäger, Walther Handw. d. Chir. Art. Amputation.

Bei dieser Gelegenheit halte ich es für meine Pflicht, das Recht der Priorität für Jäger in Anspruch zu nehmen, da Syme dieses Verfahren erst um volle 10 Jahre später in Ausführung gebracht hat.

Bei einer Zusammenstellung sämtlicher bekannt gewordenen, sowohl partiellen als totalen Resectionen des Fussgelenks ergiebt sich die Zahl 88; davon hatten 61 Fälle günstigen Erfolg, in 2 Fällen wurde später die Amputation nöthig, in 8 Fällen erfolgte der Tod. Bei 17 Fällen fehlt die Angabe des Erfolges der Operation.

VI. Exstirpationen der Fusswurzelknochen.

Man versteht darunter die Entfernung einzelner oder mehrerer Knochen des Tarsus.

Anatomische Vorbemerkungen.

Die Tarsalgegend hat eine obere convexe, eine untere platte oder leicht concave und zwei seitliche nach hinten breitere, nach vorne schmälere und allmählig in die Fussränder übergehende Flächen; nach hinten bildet sie einen rundlichen Vorsprung, die Ferse. Das Skelett des Tarsus besteht aus sieben Knochen die in zwei Reihen geordnet sind. Die hintere Reihe besteht aus zwei grösseren Knochen, dem Sprung- und Fersenbeine, wovon das erstere mit dem Gelenkausschnitte der Unterschenkelknochen articulirt, das zweite die eigentliche Basis des hintern Theils des Fusses bildet. Die vordre Reihe besteht nach innen aus dem Os naviculare und den drei Oss. cuneiform., wovon das erste mit dem Talus, letztere mit den drei inneren Metatarsalknochen articuliren; nach aussen befindet sich das Os cuboideum, welches mit seiner hintern Fläche mit dem Calcaneus, mit der vordern mit den beiden äussern Metatarsalknochen, mit der innern Fläche aber mit den äussern Flächen des Os naviculare und cuneiforme tertium sich verbindet. Unter sich sind die Knochen des Tarsus durch zahlreiche Bänder befestigt, zwischen den Knochenflächen derselben finden sich Synovialkapseln — so eine gemeinschaftliche für den Calcaneus, Talus und das Os navicul., eine zweite zwischen Calcaneus und O. cuboid., eine dritte zwischen dem O. navicul. und den cuneiform., welche Fortsätze zwischen die Berührungsflächen der letzteren und das O. cuboid. schickt. Die hintere Reihe der Tarsalknochen ist nur von den beiden Seitenflächen und der Plantarfläche her, die vordre Reihe aber von der Dorsalfläche und den Seitenflächen her zugänglich. Die Bedeckungen bestehen aus der Haut, einer verschieden dicken Lage subcutanen Zellgewebs und aponeurotischer Lagen. Die Sehnen der Dorsal- und Seitengegend können leicht geschont werden, die Gefässe und Nerven sind von untergeordneter Bedeutung.

I. Exstirpation einzelner Fusswurzelknochen.

1. Exstirpation des Astragalus.

Die Entfernung des Sprungbeins wird vorzugsweise wegen traumatischer Verletzungen, meist uneinrichtbarer oder complicirter Verrenkungen verrichtet.

Die theilweise Exstirpation des Sprungbeins wird von Jäger in dem Falle, wo noch ein Theil desselben in fester Verbindung mit der Tibia ist, der gänzlichen Ausschneidung dieses Knochens vorgezogen; der Fall von Charley [1]) kann jedoch nicht als Beleg für dieses Verfahren dienen, indem derselbe gerade den Körper des Talus exstirpirte und nur den mit dem Os naviculare articulirenden Kopf desselben, der durch einen Bruch des Halses bereits getrennt war, zurückliess.

Die totale Exstirpation wurde häufig verrichtet. Ausser den von Jäger [2]) aufgezählten Fällen sind noch folgende von Arnott [3]), Thierry [4]), Norris [5]), Heidenreich [6]), Hinterberger [7]), Rognetta [8]), Oustalet [9]), Smart [10]), Kettner [11]), Robert [12]) u. A. anzuführen.

Die Operation bietet unter solchen Verhältnissen meist nur geringe Schwierigkeiten. Die Stelle des Einschnitts wird durch den, von dem verrenkten Knochen gebildeten Vorsprung oder bereits bestehenden Wunden der Weichtheile bezeichnet; die sogleich zugänglichen Gelenkverbindungen des Talus mit den Unterschenkelknochen und dem Os naviculare werden mittels des Messers oder der Scheere

---

1) Hey chir. Beob. S. 286.
2) Consp. resect. p. 25.
3) Hamb. Zeitschr. Bd. VI. S. 499.
4) Musée Dupuytren p. 1020.
5) Gaz. méd. 1837. p. 796.
6) Bayer. med. Corresp. Bl. 1840. S. 19.
7) Oestr. med. Wochenschr. 1841. Nro. 39.
8) Gaz. méd. 1843. p. 113.
9) Gaz. med. d Strassbourg. 1843. p. 309.
10) Gaz. méd. 1844. p. 91.
11) Med. Annal. Bd. X. S. 364.
12) Annal. de therap. 1846. S. 191.

getrennt, der Knochen mit einem scharfen Hacken oder einer Zange gefasst und unter Trennung der noch bestehenden Verbindungen mit dem Calcaneus entfernt. Verband und Nachbehandlung wie bei der Resection des Fussgelenks.

Die Erfolge dieser Operation sind im allgemeinen sehr günstig. Unter den angegebenen Operationen erfolgte nur in drei Fällen der Tod und in zwei Fällen eine Pferdfuss- oder Klumpfussartige Verunstaltung, die sich jedoch bei zweckmässiger Nachbehandlung verhüten lässt; in den übrigen Fällen war der Gebrauch des Gliedes vollständig.

Wegen organischer Knochenkrankheiten dagegen scheint die Operation nur sehr selten ausgeführt worden zu sein. Ich kenne nur einen Fall von Dietz [1]), welcher die Operation wegen Caries unternahm. Durch einen Kreuzschnitt an der innern vordern Seite des Gelenks wurde der Knochen blosgelegt; der Hals des Knochens wurde mit dem Osteotome durchsägt und der Kopf des Talus entfernt; nachdem auf diese Weise Raum gewonnen war, wurde unter Erweiterung der Wunde nach hinten, wobei die Art. tibial. post. verletzt wurde, auch der Körper des Knochens unter allmähliger Trennung seiner Bänder entfernt. Die Schwierigkeit der Operation, war, wie der Verfasser als Augenzeuge versichern kann, sehr bedeutend, der Erfolg war jedoch ein vollständiger und der Fuss fast ebenso brauchbar, wie vor der Erkrankung. — Günther [2]) empfiehlt, das Gelenk von beiden Seiten durch Bildung kleiner viereckiger Lappen zu eröffnen, die Gelenkverbindungen auf beiden Seiten zu lösen und den Knochen unter Anwendung der Zange oder des Hackens nach einer Seite zu wälzen und zu entfernen.

2. Exstirpation des Calcaneus.

Veranlassung zu der Operation geben Zersplitterung des Knochens, besonders durch Schusswunden, Necrose, Caries und andere Gebilde des Knochens.

1. Bis jetzt wurde ausschliesslich die partielle Re-

---

1) Hamb. Zeitschr. Bd. V. S. 425.
2) Operat. Lehre am Cadaver.

section des Fersenbeins geübt. Bereits Riverius [1]) erzählt einen Fall, wo ein Chirurg Formio eine Kugel, die in den Knochen eingedrungen war, durch die Anwendung des Trepans entfernte. Wegen Caries wurde die Operation von Hey [2]), Moreau d. S. [3]), Liston [4]), Dietz [5]), Syme [6]), Signoroni [7]), Wilhelm [8]), Godard [9]), Velpeau [10]), Blasius [11]), Textor [12]) u. A. verrichtet. Jaeger machte die Operation 1834 bei einem 14j. Mädchen, bei welchem sich in Folge eines Fehltritts Abscesse der Fersengegend und Caries des Calcaneus gebildet hatten. Wegen der beträchtlichen Ausdehnung der Caries wurden zu beiden Seiten des Calcaneus Lappen gebildet und der Knochen durch die Abtrennung derselben freigelegt; es wurde mit Ausnahme des hinteren Fortsatzes, der an dem Halse in verticaler Richtung von dem übrigen Knochen mit dem Osteotome getrennt und zurückgelassen wurde, der ganze Körper entfernt, nachdem die Ränder, welche denselben mit dem Talus und Os cuboideum verbinden, durchschnitten waren. Anfangs wurde der Fuss nach oben gezogen und bildete mit dem Unterschenkel einen spitzen Winkel; durch die Anwendung einer stumpfwinkligen Schiene wurde dieser Uebelstand beseitigt, worauf Stehen und Gehen möglich wurde. Das eigentliche Resultat der Operation blieb jedoch zweifelhaft, da die Kranke vor gänzlicher Schliessung der Fisteln die Anstalt verliess.

Zur Ausführung der Operation ist beim Sitze der Caries an den Seiten des Knochens die Bildung eines oder zweier

---

1) De Medicina.
2) Chir. Beob. S. 28.
3) Versuche. S. 115.
4) Ballingall aclinical lecture Edinb. 1829.
5) Briefl. Mittheilung.
6) Hamb. Zeitschr. Bd. II. S. 243.
7) Annali univers. 1842. Jan.
8) Briefl. Mittheilung.
9) Annal. de Chir. 1842. Jan.
10) Méd. opérat. T. II. p. 732.
11) Hagen de resect. oss. tarsi.
12) Briefl. Mittheilung.

Lappen, mit oberer oder unterer Basis empfohlen worden; zweckmässiger scheint es, der Sitz des Uebels mag an den Seitenflächen oder der Basis des Knochens sein, die kranke Stelle durch einen halbmondförmigen Lappen mit vorderer Basis bloszulegen, indem man einen horizontalen Schnitt um die Ferse herumführt und den aus der Fusssohle gebildeten Lappen nach vorne zurückschlägt. Zu der Trennung des Knochens wurde früher der Trepan, die verschiedenen Scheiben- und Brückensägen, Knochenschere und Knochenzange und selbst Meisel und Hammer angewendet; sämmtliche Instrumente werden durch das Osteotom ersetzt; kleinere Stellen der Ränder können jedoch auch durch die Glockensäge weggenommen werden. Die Vereinigung der Wunde geschieht durch die Naht, indem man nur dem Substanzverluste des Knochens gegenüber einen Theil der Wunde durch Einlegung von Charpie für den Abfluss des Wundsecrets offen erhält.

Die partiellen Resectionen des Calcaneus gewähren im Allgemeinen günstige Resultate. Wenn blos seitliche Theile desselben weggenommen werden, erleidet der Gebrauch des Fusses gar keine Störung; bei der Wegnahme des untern Theils des Knochens muss der Substanzverlust durch einen entsprechenden Absatz am Stiefel ersetzt werden, ausserdem gewöhnt sich der Kranke auf dem Ballen zu gehen. Die gewöhnliche Angabe, dass die Operation contraindicirt sei, wenn der Ansatzpunkt der Achillessehne weggenommen werden müsse, ist unrichtig, denn die Fähigkeit zu gehen, wird dadurch nicht aufgehoben und der Fuss ist immer noch brauchbarer als ein künstliches Glied. Durch entsprechende Maschinen muss einer Verkrümmung des Fusses vorgebeugt werden.

2. Die totale Resection des Calcaneus scheint aus den so eben angegebenen Gründen zulässig. Sie wurde meines Wissens noch nicht am Lebenden ausgeführt. Die oben angegebene Bildung eines Lappens aus der Fusssohle reicht zur Verrichtung der Operation hin.

III. Exstirpation des Os naviculare.

Es ist mir nur eine Operation bekannt geworden, wel-

che Schrauth[1]) wegen Caries bei einem 25j. Soldaten verrichtet hat. Der Knochen wurde durch einen Kreuzschnitt blosgelegt, die Gelenkbänder eingeschnitten und der Knochen unter der Anwendung der Hackenzange entfernt. Die Verletzung eines Arterienastes in der Fusssohle bei der Trennung der untern Gelenkverbindungen gab zu wiederhohlten Nachblutungen Veranlassung und erforderte endlich die Unterbindung der Art. tibial. postica. Der Erfolg war vollständig, denn der Operirte konnte nach der Heilung den Dienst im Regimente fortsetzen.

IV. Exstirpation des Os cuboideum.

Diese Operation scheint für sich allein noch nicht ausgeführt worden zu sein. Ein T oder H Schnitt lässt den Knochen hinreichend freilegen, weniger zweckmässig erscheint ein Kreuzschnitt. Die Trennung der Bänder und die Entfernung des Knochens geschieht nach den bisher angegebenen Normen.

V. Exstirpation der Ossa cuneiformia.

Textor[2]) entfernte die vordre Hälfte des Os cuneiforme primum wegen Caries mit glücklichem Erfolge. Saviard[3]) exstirpirte ein ganzes Os cuneiforme wegen Necrose und Lamotte[4]) nahm die Fragmente des dritten, in Folge einer Zerstörung desselben durch eine Kugel, weg. Malvani[5]) entfernte die zwei äusseren Ossa cuneiformia.

VI. Exstirpation mehrerer Tarsalknochen.

Abgesehen von den ältern Fällen von Severinus[6]), Armbrust[7]), Bilguer[8]), Dünn[9]) u. A., welche kleinere

1) Bayer. med. Corresp. 1843. Nro. 19.
2) Wiedererz. d. Knoch. p. 24.
3) Velpeau Méd. opérat. V. II. p. 728.
4) ibid. p. 728.
5) Gaz. méd. 1838. p. 314.
6) De Med. efficac. p. 579.
7) Pezoldi obs. med. chir. obs. 70.
8) Velpeau Méd. opérat. T. II. p. 728.
9) ibid. p. 730.

und grössere Parthien des Tarsus ohne bestimmte Angabe der einzelnen Knochen entfernten, sind hieher folgende Fälle zu zählen.

Jäger entfernte bei einem 16j. Knaben das Os naviculare wegen Caries, indem er einen H förmigen Schnitt bildete und den zum Theil zerstörten Knochen stückweise mit der Kornzange entfernte; die Gelenkfläche des Talus erschien oberflächlich cariös und wurde mittels des Heineschen Osteotoms weggenommen; jetzt zeigte sich aber, dass der ganze Talus von centraler Caries ergriffen war, wesswegen die Entfernung desselben unter Vergrösserung der Hautwunde und Trennung der Bänder, welche ihn mit den Unterschenkelknochen und Calcaneus verbinden, vorgenommen wurde. Der Erfolg der Operation blieb zweifelhaft, da der Kranke das Spital vor gänzlicher Heilung der Fisteln verliess.

De Housse [1]) entfernte wegen Caries in Folge einer Verstauchung des Fusses die ganze vordre Reihe der Fusswurzelknochen mit günstigem Erfolge und Erhaltung des Gebrauchs des Gliedes. Arbey [2]) war Zeuge der Exstirpation des Os cuboideum und des Os cuneif. tertium. Syme [3]) nahm ebenfalls das Os cuboideum und einen Theil der angrenzenden Knochen weg. Liston [4]) entfernte 1832 einen Theil des Astragalus, des Os naviculare und zwei Ossa cuneiformia ohne günstigen Erfolg. Einer früheren (1821) von demselben Chirurgen verrichteten Operation, wo zugleich mit mehreren Knochen des Tarsus der innere Theil der Tibia resecirt wurde, ist bei den Resectionen des Fussgelenks bereits Erwähnung geschehen.

Bei der Unmöglichkeit die Grenzen derartiger Operationen von vorne herein zu bestimmen, können allgemeine Regeln zur Ausführung derselben nicht aufgestellt werden.

---

1) Velpeau méd. operat. T. II. p. 729.
2) ibid. p. 730.
3) Ausschn. kr. Gel. S. 143.
4) Velpeau o. c. p. 731.

VII. Resectionen der Gelenke zwischen Fusswurzel und Mittelfuss.

Diese Operationen zerfallen in totale und partielle. Bei der totalen wird mit der theilweisen oder gänzlichen Exstirpation eines Tarsalknochens das entsprechende obere Ende eines Metatarsalknochens entfernt; bei der partiellen Resection beschränkt man sich auf die Entfernung des oberen Endes eines Metatarsalknochens. Beide Operationen können entweder nur an einer oder zugleich an mehreren Zehen ausgeführt werden.

Partielle Resection.

Malgaigne[1]) entfernte den ersten Metatarsalknochen fast gänzlich wegen Caries, indem er nur einen Theil des unteren Gelenkkopfes zurückliess. Textor[2]) nahm die hintere Hälfte des ersten Metatarsus aus gleicher Veranlassung weg. Wegen Wiederausbruch der Krankheit musste drei Monate später auch die vordere Hälfte, unter Schonung der Phalangen der grossen Zehe, weggenommen werden. Der Fall könnte somit auch zu den Exstirpationen der Metatarsalknochen gezählt werden.

Roux[3]) verrichtete die partielle Resection wegen Caries des oberen Endes des zweiten Metatarsus; die Operation bot grosse Schwierigkeiten und der Erfolg derselben blieb zweifelhaft.

Textor[4]) entfernte das hintere Ende des fünften Metatarsus mit glücklichem Erfolge.

Zu der totalen Resection des Tarso-Metatarsalgelenks sind folgende Fälle zu zählen.

Moreau d. V.[5]) entfernte 1788 das hintre Ende des vierten und die innere Hälfte des fünften Metatarsus sowie das Os cuboideum und cuneiforme tertium mit der Gelenk-

---

1) Manuel p. 247.
2) Briefl. Mittheilung.
3) Gerdy de la resect. p. 56.
4) Briefl. Mittheilung.
5) Velpeau Méd. opérat. T. II. p. 730.

fläche des Calcaneus. Champion[1]) entfernte die vordere Reihe der Tarsalknochen und die hinteren Enden des dritten, vierten und fünften Metatarsalknochen. Velpeau[2]) entfernte die vordere Hälfte des Os cuboideum und die hintern Enden des vierten und fünften Metatarsus.

Die Operation wird nach den bei der Resection des Carpo-Metacarpalgelenks angegebenen Regeln verrichtet; ihre Erfolge waren grösstentheils günstige.

---

1) Velpeau Méd. opérat. T. II. p. 731.
2) ibid. p. 732.

VIII. Exstirpation der Mittelfussknochen.

Die Operation wurde fast ausschliesslich an dem Metatarsus der grossen Zehe geübt, wo sie auch ohnstreitig den grössten Werth hat. Ausser in den noch problematischen Fällen von Monro[1]) und Bell[2]) wurde sie von Barbier[3]), Arbey[4]), Larrey[5]), Roux[6]), Blandin[7]), Velpeau[8]), Lisfranc[9]), Textor[10]), Mojsisovicz[11]) u. A. an dem Metatarsus der grossen Zehe ausgeführt. Champion[12]) machte sie zweimal an dem Metatarsus der kleinen Zehe. Uneinrichtbare Verrenkung, Necrose, Caries, Knochengeschwülste gaben Veranlassung zu der Operation.

Die Operation wurde gewöhnlich, analog der Exstirpation der Metacarpalknochen, durch einen Längenschnitt auf der Dorsalfläche des Metatarsus verrichtet. Zweckmässiger möchte der Längenschnitt aber an der Seite des Knochens (bei der grossen Zehe an der inneren Seite) geführt werden, um die Bloslegung der Strecksehne und die spätere Verwachsung derselben mit der Narbe der Weichtheile, welche zu einer den Gebrauch des Fusses aufhebenden Retraction der Zehe Veranlassung geben kann, zu verhüten. Ausserdem ist noch der Längenschnitt mit zwei kleineren Querschnitten an den Enden desselben, wodurch entweder ein oder zwei viereckige Lappen mit breiter Basis gebildet werden, empfohlen worden; jedenfalls ein zweckmässigeres Verfahren, als die Bildung eines schmalen viereckigen Lappens durch Anlegung von Längenschnitten auf der Dorsal- und Plantarfläche des Knochens, deren untere Enden durch einen Querschnitt vereinigt werden (nach Gerdy). Die Entfernung des Metatarsus geschieht in derselben Weise wie die des Metacarpus.

---

1) Gaz. méd. 1837. p. 36.
2—8) Velpeau Méd. opérat. T. II. p. 724.
9) Gaz. méd. 1837. p. 36.
10) Wiedererz. d. Knochen. S. 24.
11) Nach einer Angabe des Professor Adelmann.
12) Velpeau o. c. p. 724.

IX. Resectionen der Diaphysen der Mittelfussknochen.

Die Excision eines kleineren oder grösseren Stücks des Körpers eines Metatarsus, besonders des ersten, unter Erhaltung des oberen und unteren Gelenkendes, ist eine Operation, die unter gegebenen Umständen, wie complicirten Fracturen, Necrose, Caries, Geschwülsten von geringer Ausdehnung, Empfehlung verdient, da sie, was die Ausführung und den Erfolg der Operation betrifft, Vorzüge vor der gänzlichen Exstirpation des Knochens hat. Die Operation scheint von v. Gräfe[1]), Macfarlane[2]), Blasius[3]) geübt worden zu sein. Ihre Ausführung unterliegt denselben Regeln wie die Resection der Diaphyse eines Mittelhandknochens.

---

1) Muhr Diss. p. 22.
2) Velpeau Méd. opérat. T. II. 726.
3) Briefl. Mittheilung.

X. Resectionen des Metatarso-Phalangengelenks.

Diese Resection ist entweder eine partielle, wenn nur ein Gelenkende entweder des Metatarsus oder der Phalanx entfernt wird, oder eine totale, wenn die beiden Gelenkenden zugleich weggenommen werden.

Partielle Resectionen.

Die Resection des untern Endes des Metatarsus wird durch Caries, Exostose oder complicirte Luxationen veranlasst.

An dem ersten Metatarsus wurde die Operation von Josse[1], Liston[2], Kramer[3], Roux[4], Textor (4 F.)[5], Jobert[6], Regnoli[7] u. A. ausgeführt. Die Erfolge sämmtlicher Fälle waren günstig, mit Ausnahme eines Falles von Textor, wo Brand eintrat, der trotz der Amputation des Oberschenkels tödtlich endete.

An dem fünften Metatarsus wurde die Operation von Textor[8] mit glücklichem Erfolge gemacht.

Die Resection des oberen Endes der ersten Phalanx der grossen Zehe wurde von Champion[9] zweimal mit glücklichem Erfolge gemacht.

Die totale Resection des Metatarsophalangengelenks der grossen Zehe scheint nur von Fricke[10] und Roux[11] verrichtet worden zu sein.

Die Ausführung der Operation unterliegt denselben Regeln wie die der analogen Operation an der Hand.

---

1) Velpeau Méd. opérat. T. II. p. 727.
2) Hamb. Zeitschr. Bd. IV. H. 3.
3) Rust's Handb. d. Chir. Bd. V. S. 693.
4) Gerdy de la resect. p. 56
5) Wiedererz. d. Knochen. p. 24.
6) Gerdy de la resect. p. 55.
7) Hamb. Zeitschr. Bd. IX. p. 276.
8) Wiedererz. d. Knochen. p. 24.
9) Velpeau Méd. opérat. T. II. p. 728.
10) Hamb. Zeitschr. B. III. S. 452.
11) Gaz. med. 1842. p. 411.

XI. Resectionen der Phalangen der Zehen.

Die totale Resection (Exstirpation) einer Phalanx wird am zweckmässigsten wohl nur an der grossen Zehe geübt. Necrose, Caries, complicirte Luxationen können Veranlassung zu derselben geben. Huguier[1]) übte die Operation an der ersten Phalanx der grossen Zehe mit günstigem Erfolge; weitere Fälle sind mir nicht bekannt geworden. — Das Operationsverfahren ist dem bei der totalen Resection der Phalangen der Finger gleich.

Die partielle Resection der Phalangen der Zehen ist bei der Kleinheit dieser Knochen nicht ausführbar. Erwähnung verdient hier nur die Entfernung von Exostosen der Dorsalfläche der letzten Phalangen der Zehen. Sie geschieht nachdem die Knochengeschwulst durch eine halbkreisförmige Incision am untern Theile des Nagels blosgelegt ist, mittels eines starken Bisturi's oder einer Knochenschere; weniger zweckmässig ist die Anwendung von Meisel und Hammer wegen der grossen Beweglichkeit der Zehe; mehrere Chirurgen empfehlen die nachträgliche Anwendung des Glüheisens, um einer Reproduction der Exostose vorzubeugen.

---

1) Journ. de chir. 1844 p. 170.

Druckfehlerverzeichniss.

Seite 9 Zeile 6 v. o. st. Martius l. Martins.
— 57 — 2 v. u. l. von Heine, Textor, Jäger etc.
— 69 — 6 v. u. st. vorher (1802) l. nachher (1812).
Ebenso in der Anm. st. 1802 l. 1812.
— 70 — 2 v. o. str. in neuen Auflagen Roux (1812) und
— 70 — 3 v. o. st. ihre l. seines Vaters u. seine eigenen.
— 128 — 7 v. o. st. Unterkiefers l. Oberkiefers.
— 208 — 10 v. o. st. eintreten l. eintraten.
— 321 — 17 v. o. st. Herson l. Hewson.
— 321 — 18 v. o. st. Macfailane l. Macfarlane.
— 322 — 1 v. o. st. Hyseru l. Hysern.
— 322 — 5 v. o. st. Schönf l. Schöpf.
— 334 Anm. Z. 1 zuzusetzen: am 22. April 1837.
— 346 Zeile 10 v. o. st. Bugine l. Rugine.
— 347 — 11 v. o. st. Marville l. Murville.
— 348 — 21 v. o. st. 10 Zoll l. 1 Zoll.
— 349 — 1 v. u. st Hameny l. Flameng.
— 360 — 19 v. o. st. Flexoren l. Extensoren.
— 372 — 15 v. o. st. nach nicht ergänze selten.
— 377 — 15 v. o. st. Erans l. Evans.
— 402 — 17 setze c).
— 408 — 7 v. u. st. Peroy l. Percy.
— 409 — 13 v. u. st. Jauson l. Janson.
— 413 — 1 v. u. st. Filkiu l. l. Filkin.
— 427 — 13 v. o. st. Macfarlaue l. Macfarlane.
— 429 — 16 v. o. st. Koikbride l. Kirkbride.

1.

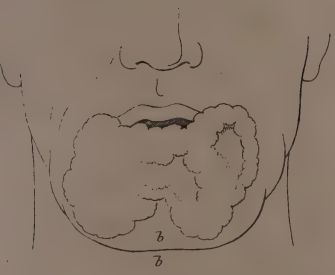

2.

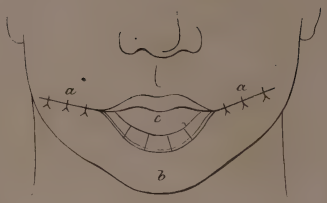

3.

4.

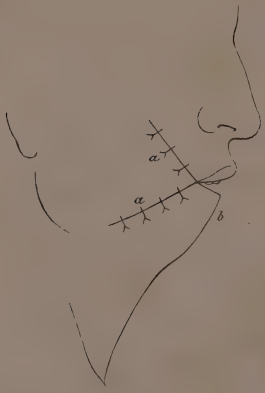

1.
2''

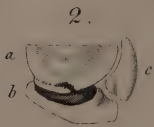
2.
a
b
c

3.
a
b

4.
a
b